

Valutazione non invasiva del profilo emodinamico nel paziente con scompenso cardiaco: stima della pressione atriale destra

Pier Luigi Temporelli, Francesco Scapellato, Pantaleo Giannuzzi

Divisione di Cardiologia, Fondazione "Salvatore Maugeri", Clinica del Lavoro e della Riabilitazione, IRCCS, Istituto Scientifico, Veruno (NO)

Key words:
Doppler
echocardiography;
Heart failure.

The estimation of right atrial pressure is often needed for the diagnosis, management and monitoring of various pathologic hemodynamic conditions and plays a significant role in patients with chronic heart failure. In the past decade several attempts have been made to non-invasively estimate right atrial pressure, and echocardiography has always been considered the most reliable tool. Morphologic parameters such as respiratory motion of the inferior vena cava, its respiratory diameters and percent collapse (caval index), left hepatic vein diameter or right atrial dimension (areas, volumes) were initially studied. More recently, functional data such as left hepatic or tricuspid flow variables have been considered. Some of these indexes, however, offer only semiquantitative measures of right atrial pressure, and have failed to demonstrate any prognostic value. Others, although highly sensitive and specific, are useful only in selected groups of patients because of technical or clinical limitations. In recent years, attention has focused on Doppler diastolic tricuspid flow as a means of predicting mean right atrial pressure. Analyzing the Doppler tricuspid velocity profile and mean right atrial pressure (Swan-Ganz catheter) simultaneously recorded in patients with severe left ventricular systolic dysfunction and chronic heart failure, acceleration rate of early filling emerged as the strongest independent predictor of right atrial pressure both in patients in sinus rhythm and in those with atrial fibrillation ($r = 0.98$), irrespective of whether the recordings are at baseline or after acute loading manipulations.

(Ital Heart J Suppl 2000; 1 (10): 1317-1320)

Ricevuto il 21 giugno 2000; accettato il 12 luglio 2000.

Per la corrispondenza:

Dr. Pier Luigi Temporelli

Divisione di Cardiologia
Fondazione "Salvatore
Maugeri", IRCCS
Via per Revislate, 13
28010 Veruno (NO)

La stima della pressione atriale destra è spesso necessaria per la diagnosi, la gestione ed il monitoraggio di diverse patologie cardiache e riveste un ruolo importante in pazienti con disfunzione ventricolare e scompenso cardiaco cronico (SCC). Inoltre, proprio in questi pazienti, una misurazione accurata della pressione atriale destra è un requisito necessario per il calcolo delle pressioni in arteria polmonare. Infatti, la somma della pressione atriale destra e dei gradienti transvalvolari sistolico tricuspidalico e telediastolico polmonare permette di ricavare i valori delle pressioni polmonari sistolica e diastolica.

Il monitoraggio invasivo mediante emodinamica delle sezioni destre o cateterismo venoso centrale, rappresenta il *gold standard*, ma ovviamente è costoso, mal tollerato e non privo di rischi. All'opposto, il metodo clinico basato sulla stima dell'altezza del polso venoso giugulare è estremamente semplice ed economico, ma anche del tutto approssimativo.

In ogni caso, poiché nella maggior parte dei pazienti non viene posizionato un catetere venoso centrale ed essendo spesso il metodo clinico non applicabile, sono stati proposti diversi metodi alternativi. I più diffusi sono quelli che utilizzano valori fissi di pressione atriale destra, o la correlazione indiretta tra pressione atriale destra ed alcuni parametri ecocardiografici. Tra questi ultimi i più studiati sono stati quelli basati sulla stima di parametri mono e bidimensionali, ad esempio la visualizzazione delle dimensioni e del collasso inspiratorio della vena cava inferiore o delle vene epatiche¹⁻⁴. In epoca più recente sono stati considerati anche parametri Doppler derivati dallo studio del flusso sistolico-diastolico delle vene epatiche⁵ o dall'analisi del flusso diastolico tricuspidalico^{6,7}.

Di seguito verranno brevemente trattati i vari metodi utilizzati per stimare o predire la pressione atriale destra, dedicando un più ampio spazio alla metodica eco-Doppler.

Metodo clinico

La pressione atriale destra può essere valutata misurando la distanza verticale (in cm) dall'angolo sternale di Louis al menisco della colonna d'acqua in connessione con la vena giugulare interna destra. I pazienti vengono esaminati in posizione semiseduta a 45° con il lato destro del collo adeguatamente illuminato. Al valore ottenuto vengono aggiunti 5 cm, che corrispondono alla distanza tra il centro dell'atrio destro e l'angolo sternale. La conversione in mmHg si ricava dividendo la somma ottenuta per 1.3.

Valori fissi di pressione atriale destra

L'aggiunta di un valore prefissato di pressione atriale destra (10 o 15 mmHg) ai gradienti pressori transtricuspidalico e transpolmonare può portare a una misura non invasiva sufficientemente accurata delle pressioni in arteria polmonare. Tuttavia, in pazienti con pressione atriale sinistra normale, l'utilizzo di valori prefissati porta inevitabilmente ad una sovrastima della pressione atriale destra (e di conseguenza delle pressioni polmonari).

Metodo ecocardiografico

Ecocardiogramma bidimensionale. È stato rilevato che la valutazione ecocardiografica del diametro della vena cava inferiore e le modificazioni di tale diametro durante l'inspirazione sono parametri utili per stimare la pressione atriale destra. La vena cava inferiore, infatti, non riesce a collassare durante l'inspirazione in presenza di una pressione atriale destra aumentata. Se la pressione atriale destra è normale, le dimensioni della vena cava inferiore sono < 2 cm ed il collasso inspiratorio maggiore del 50%. Se in tali soggetti l'insufficienza tricuspidalica ha una velocità massima < 2.5 m/s (che è il normale gradiente ventricolo-atriale destro) la pressione atriale destra può essere stimata 5 mmHg. Se la vena cava inferiore collassa meno del 50% con l'inspirazione e non è severamente dilatata la pressione atriale destra può essere stimata 10 mmHg; se invece la cava inferiore è severamente dilatata e non collassa con l'inspirazione la pressione atriale destra viene stimata 20 mmHg^{2,8}. Va ricordato tuttavia che la presenza di vena cava inferiore normale non esclude necessariamente una pressione atriale destra elevata.

Il collasso inspiratorio della vena cava inferiore viene valutato a distanza di 0-2 cm dal suo sbocco in atrio destro.

Ecocardiogramma Doppler. Tra i metodi di analisi Doppler utili alla stima della pressione atriale destra media va segnalato quello basato sulla misurazione della frazione di riempimento sistolico delle vene epati-

che, calcolato come il rapporto tra l'integrale della curva velocità-tempo dell'onda sistolica e la somma degli integrali delle curve sistolica e diastolica del flusso venoso polmonare. La correlazione tra questo parametro e la pressione atriale destra media si è dimostrata molto elevata ($r = 0.92$) in pazienti in ritmo sinusale, in assenza di rigurgito tricuspidalico severo, e con frequenza cardiaca < 90 b/min⁵. È noto tuttavia come in pazienti con disfunzione ventricolare sinistra e SCC tali caratteristiche vengano spesso a mancare. In epoca più recente, in pazienti con SCC sia in ritmo sinusale che in fibrillazione atriale ed indipendentemente dall'entità del rigurgito tricuspidalico, è stata dimostrata una stretta correlazione diretta ($r = 0.98$) tra accelerazione prodiastolica del flusso diastolico tricuspidalico (Fig. 1) e pressione atriale destra media⁷.

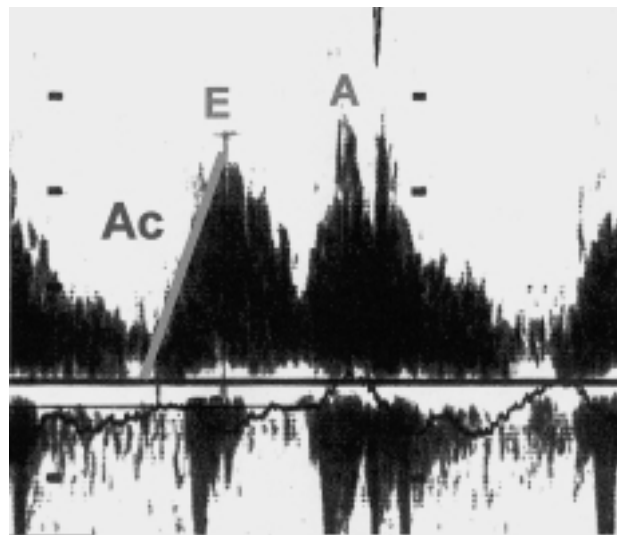


Figura 1. Doppler pulsato del riempimento ventricolare destro. A = picco di velocità durante contrazione atriale; Ac = accelerazione del flusso precoce tricuspidalico; E = picco di velocità del flusso precoce tricuspidalico.

Il presupposto fisiopatologico si basa sul principio fisico che correla direttamente una pressione che agisce su un corpo e l'accelerazione impressa al corpo stesso. Infatti è noto che una pressione (P) equivale ad una forza (F) che agisce su una superficie (S), e che la forza corrisponde all'accelerazione (a) impressa ad un corpo con una certa massa (m) secondo l'equazione $F = m \cdot a$ da cui sarà anche che $P = (m \cdot a) / S$. Se consideriamo la cavità destre è evidente che al momento dell'apertura della valvola tricuspide la massa di sangue contenuta nell'atrio destro è sottoposta ad una forza che è la risultante delle forze che agiscono all'interno della camera stessa (forza gravitazionale, forza di attrito, forza viscosa, forza idrostatica); la pressione che ne risulta, al suo massimo valore, genererà l'apertura della tricuspide, imprimendo al sangue una determinata accelerazione sino al raggiungimento in cavità atriale destra del

minimo pressorio, corrispondente al momento di equalizzazione delle pressioni tra atrio e ventricolo. L'equazione ricavata precedentemente bene si adatta alle cavità cardiache destre e dimostra appunto la diretta e stretta correlazione tra pressione e accelerazione.

Di fatto, in un gruppo di 77 pazienti consecutivi con SCC da cardiomiopatia dilatativa (ischemica o primitiva), 22 dei quali in fibrillazione atriale, l'accelerazione protodiastolica si è rivelata il miglior predittore indipendente di pressione atriale destra rispetto ad altre variabili del flusso Doppler tricuspidalico (Tab. I). L'accelerazione permette inoltre una stima accurata del valore di pressione atriale destra: un'accelerazione > 560 cm/s² predice una pressione atriale destra > 5 mmHg con una sensibilità del 100% ed una specificità del 99%.

Tabella I. Correlazione tra variabili Doppler del flusso tricuspidalico e pressione atriale destra.

	Popolazione totale (n=77)	Ritmo sinusale (n=55)	Fibrillazione atriale (n=22)
E (cm/s)	0.70 [§]	0.68*	0.82*
A (cm/s)	-	0.21	-
E/A	-	0.46 [§]	-
Dec-T (ms)	-0.72*	-0.70*	-0.83*
Ac-T (ms)	-0.75*	-0.75*	-0.75*
Ac (cm/s ²)	0.98*	0.98*	0.98*

A = picco di velocità durante contrazione atriale; Ac = accelerazione del riempimento rapido; Ac-T = tempo di accelerazione del riempimento rapido; Dec-T = tempo di decelerazione del riempimento rapido; E = picco di velocità protodiastolica. * p < 0.0001; § p < 0.0005.

Va considerato tuttavia come le pressioni intracavitarie in pazienti con SCC siano "dinamiche", soggette cioè a continue variazioni come conseguenza dell'instabilità clinica o dell'efficacia dell'intervento farmacologico. Da ciò la necessità di un accurato monitoraggio degli indici emodinamici, compresa la pressione atriale destra, possibilmente non invasivo. In questo contesto è stata recentemente testata la validità dei parametri Doppler del flusso tricuspidalico in pazienti con SCC avanzato⁹ ed è emerso che l'accelerazione del flusso protodiastolico rimane strettamente correlata alla pressione atriale destra anche durante variazioni acute di carico quali infusione di nitroprussiato o elevazione attiva degli arti inferiori (Fig. 2). Tale semplice parametro può pertanto essere utilizzato nella gestione clinica non invasiva del paziente scompensato. La stima quantitativa di pressione atriale destra che ne risulta è utile anche per predire la pressione polmonare sistolica, semplicemente aggiungendo il valore di pressione atriale destra stimato al gradiente atrioventricolare destro ottenuto dalla formula standard: 4 (picco di velocità del rigurgito tricuspidalico)².

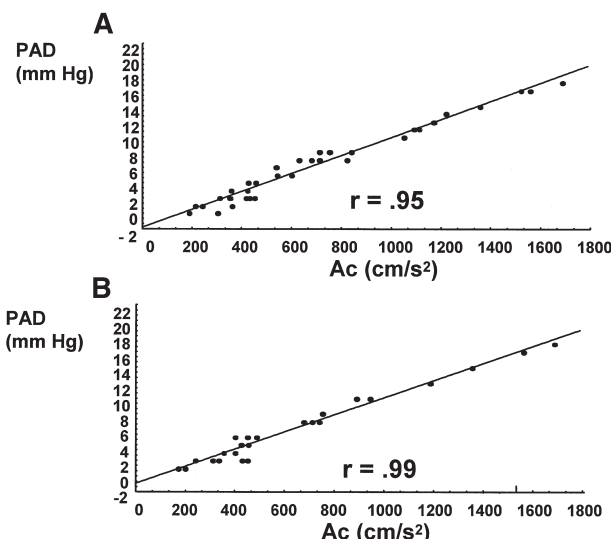


Figura 2. Correlazione tra accelerazione del flusso precoce tricuspidalico (Ac) e pressione atriale destra media (PAD) prima e dopo infusione di nitroprussiato (18 pazienti) (A), e prima e dopo elevazione attiva degli arti inferiori (13 pazienti) (B).

Limitazioni e fonti di errore

Nell'uso della stima della pressione atriale destra per il calcolo delle pressioni del circolo polmonare gli errori che si introducono misurando la pressione atriale destra con metodo clinico o con i metodi basati sulle dimensioni o il collasso inspiratorio della vena cava inferiore, che è comunque un metodo di misurazione semiquantitativa, sono più rilevanti per quanto riguarda la stima della pressione polmonare diastolica che per la pressione polmonare sistolica. Le correlazioni tra il metodo clinico per la stima della pressione atriale destra e le misurazioni invasive sono in generale discrete (r = 0.80). Tuttavia, tali correlazioni si perdono in pazienti con stenosi sistemica, ad esempio ipovolemia, o in presenza di significativa insufficienza tricuspidalica: nello stesso tempo è a tutti noto come i pazienti con SCC possano andare incontro a situazioni di ipovolemia in seguito a eccesso di terapia diuretica, e come l'insufficienza tricuspidalica sia un reperto costante in questa popolazione.

In pazienti con pressione atriale destra significativamente aumentata (> 12-15 mmHg) la stima mediante il collasso e/o la misurazione del diametro della vena cava o delle vene epatiche perde in accuratezza; ciò è spiegabile perché i sistemi venosi suddetti hanno un limite di distensibilità. Al contrario, per valori di pressione atriale destra compresi tra 0 e 20 mmHg, la stima di pressione atriale destra attraverso l'accelerazione protodiastolica dal flusso Doppler tricuspidalico rimane accurata anche in presenza di severa insufficienza tricuspidalica o fibrillazione atriale⁷ ed è pertanto applicabile ad un ampio spettro di pazienti con disfunzione sistolica e sintomi di scompenso cardiaco, per i quali ogni informazione strumentale semplice, non invasiva e riproducibile è altamente auspicabile.

Riassunto

La stima della pressione atriale destra è molto importante nella valutazione e gestione del paziente con scompenso cardiaco cronico. Il monitoraggio invasivo mediante emodinamica delle sezioni destre rappresenta il *gold standard* ma è ovviamente costoso, mal tollerato e non privo di rischi. Per tali ragioni sono stati proposti metodi alternativi tra i quali i più diffusi sono quelli che utilizzano valori fissi di pressione atriale destra o la correlazione indiretta tra pressione atriale destra ed alcuni parametri ecocardiografici. Tra questi ultimi nel passato i più utilizzati sono stati quelli basati sulla stima di parametri mono e bidimensionali, ad esempio la visualizzazione ecocardiografica delle dimensioni e del collasso inspiratorio della vena cava inferiore o delle vene epatiche. Più recentemente sono stati considerati parametri Doppler derivati dallo studio del flusso sistolo-diastolico delle vene epatiche o dall'analisi del flusso diastolico transtricuspidalico. In particolare, in pazienti con disfunzione ventricolare sinistra e scompenso cardiaco cronico, sia in ritmo sinusale che in fibrillazione atriale ed indipendentemente dall'entità del rigurgito tricuspidalico, è stata dimostrata una stretta correlazione tra l'accelerazione protodiastolica del flusso diastolico tricuspidalico e la pressione atriale destra media ($r = 0.98$). Questo parametro permette una stima quantitativa accurata del valore di pressione atriale destra sia in condizioni basali che dopo variazioni acute di carico, e può essere pertanto utilizzato nella gestione clinica e nel monitoraggio non invasivo del paziente scompensato.

Parole chiave: Eco-Doppler; Scompenso cardiaco.

Bibliografia

1. Gullace G, Savoia MT. Echocardiographic assessment of the inferior vena cava wall motion for studies of right heart dynamics and function. *Clin Cardiol* 1984; 7: 393-404.
2. Kircher BJ, Himelman RB, Schiller NB. Noninvasive estimation of right atrial pressure from the inspiratory collapse of the inferior vena cava. *Am J Cardiol* 1990; 66: 493-6.
3. Pepi M, Tamborini G, Sganzerla P, et al. Improved method of Doppler estimation of right ventricular systolic pressure. *American Journal of Noninvasive Cardiology* 1992; 6: 75-80.
4. Lanzarini L, Previtali M, Bargiggia G, Ferrario M, Mussini A, Montemartini C. Noninvasive estimation of mean right atrial pressure utilizing the 2D-echo transverse diameter of the left hepatic vein. *Int J Card Imaging* 1992; 8: 191-5.
5. Nagueh SF, Kopelen HA, Zoghbi WA. Relation of mean right atrial pressure to echocardiographic and Doppler parameters of right atrial and right ventricular function. *Circulation* 1996; 93: 1160-9.
6. Zoghbi WA, Habib GB, Quinones MA. Doppler assessment of right ventricular filling in a normal population. Comparison with left ventricular filling dynamics. *Circulation* 1990; 82: 1316-24.
7. Scapellato F, Eleuteri E, Temporelli PL, Imparato A, Corrà U, Giannuzzi P. Doppler-derived acceleration rate of right ventricular early filling as a measurement of right atrial pressure in chronic heart failure secondary to ischemic or idiopathic dilated cardiomyopathy. *Am J Cardiol* 1998; 81: 513-5.
8. Simonson JS, Schiller NB. Sonospirometry: a new method for noninvasive estimation of mean right atrial pressure based on two-dimensional echocardiographic measurements of the inferior vena cava during measured inspiration. *J Am Coll Cardiol* 1988; 11: 557-64.
9. Scapellato F, Temporelli PL, Corrà U, Eleuteri E, Bosimini E, Giannuzzi P. Doppler-derived acceleration rate of right ventricular early filling reliably predicts mean right atrial pressure at baseline and after loading manipulations in patients with chronic heart failure. *Ital Heart J* 2000; 1: 275-81.