

Studio eco-Doppler del ventricolo destro nel paziente con scompenso cardiaco cronico

Mauro Pepi, Gloria Tamborini

Centro Cardiologico, Fondazione "Monzino", IRCCS, Centro di Studi per le Ricerche Cardiovascolari del CNR, Milano

Key words:
Echocardiography;
Right ventricle;
Ventricular interaction.

Echocardiography is a well-established and accurate method for the evaluation of cardiac anatomy and function in patients with heart failure. In this review we summarize the role of echocardiography not only in assessing right ventricular anatomy and function, but also in the prediction of prognosis and in the study of ventricular interaction.

(Ital Heart J Suppl 2000; 1 (10): 1304-1310)

Ricevuto il 21 giugno 2000; accettato il 12 luglio 2000.

Per la corrispondenza:

Dr. Mauro Pepi

Istituto di Cardiologia
Università degli Studi
Fondazione "Monzino",
IRCCS
Centro di Studi
per le Ricerche
Cardiovascolari del CNR
Via Carlo Parea, 4
20138 Milano
E-mail: mpepi@
cardiologicomonzino.it

Valutazione ecocardiografica del ventricolo destro

Il ventricolo destro (VD) è una struttura complessa, situata anteriormente al ventricolo sinistro (VS) con una geometria solo approssimativamente assimilabile ad un triangolo, o meglio ad una semiluna. Per tali ragioni l'ecocardiografia ha sempre fornito parametri qualitativi o semiquantitativi piuttosto che parametri dimensionali lineari e volumetrici come accade per il VS.

Tuttavia, dalle proiezioni parasternale asse corto ed asse lungo del VD, apicale 4 camere e sottocostale sono ottenibili dati morfologici e dimensionali accurati^{1,2}. La figura 1 riporta alcune delle misurazioni più comunemente utilizzate e validate dalla proiezione 4 camere; l'area del VD in questa proiezione è ormai accettata quale indice dimensionale semplice e riproducibile. Dall'area diastolica e sistolica è inoltre possibile ottenere un semplice indice funzionale sistolico; l'area diastolica (facilmente misurabile con i software degli ecografi in commercio) e la frazione di accorciamento dell'area correlano rispettivamente con il volume e con la frazione di eiezione del VD. Sono inoltre valutabili in questa proiezione il diametro longitudinale (dall'anello tricuspide mediano all'apice) ed i diametri trasversi (massimo a livello basale anulare, e medio-ventricolare perpendicolare all'asse lungo ed intermedio ad esso).

Dalla finestra parasternale e dalla finestra sottocostale 4 camere sono valutabili con precisione i diametri del VD. Le misu-

re lineari e l'area vengono espresse sia in valori assoluti sia come rapporto con le analoghe misure del VS. La figura 2 è un esempio di calcolo del diametro massimo diastolico del VD e del VS e del loro rapporto dalla finestra sottocostale.

La valutazione volumetrica risente in termini negativi della complessità geometrica della camera; tra le molte formule suggerite, Levine et al.³ ne hanno proposta una relativamente semplice:

$$\text{Volume VD} = 2/3 \text{ area} \times \text{lunghezza}$$

intendendo per area quella misurata dalla 4 camere apicale o dalla sottocostale e per lunghezza l'asse lungo ottenuto dall'apicale o dalla sottocostale (viene scelta la misura maggiore tra le due proiezioni). Questa formula è stata successivamente validata da altri autori correlando i volumi così ottenuti ai volumi calcolati con risonanza magnetica nucleare⁴. In alternativa è stato proposto il calcolo dell'intero volume cardiaco (VD e VS) dal quale si sottrae il volume del VS (che comprenda anche il setto interventricolare)⁵. Recentemente è stata dimostrata l'accuratezza della stima volumetrica del VD con ecografia tridimensionale⁶; tuttavia, sia questa recente metodica che le due formule bidimensionali sopra descritte di calcolo del volume del VD non trovano ampia diffusione clinica.

In alternativa al calcolo della frazione di eiezione del VD può essere utile calcolare l'escursione sistolica dell'anello tricuspide; tale calcolo prevede la misura dell'escursione della parte laterale dell'anello tri-

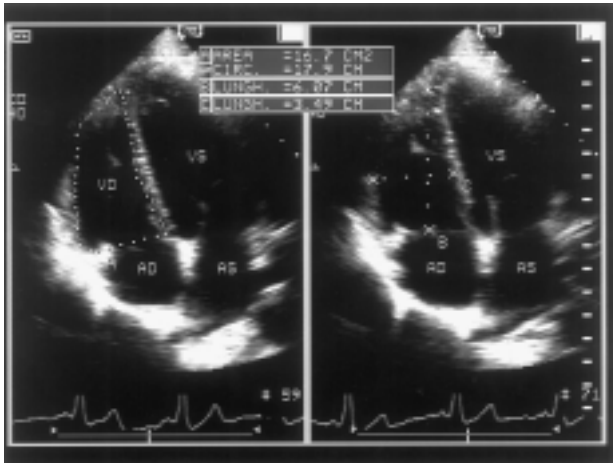


Figura 1. Proiezione 4 camere apicale. A sinistra: misurazione dell'area del ventricolo destro (VD) diastolica. A destra: calcolo dell'asse lungo e trasverso medio-ventricolare destro. AD = atrio destro; AS = atrio sinistro; VS = ventricolo sinistro.

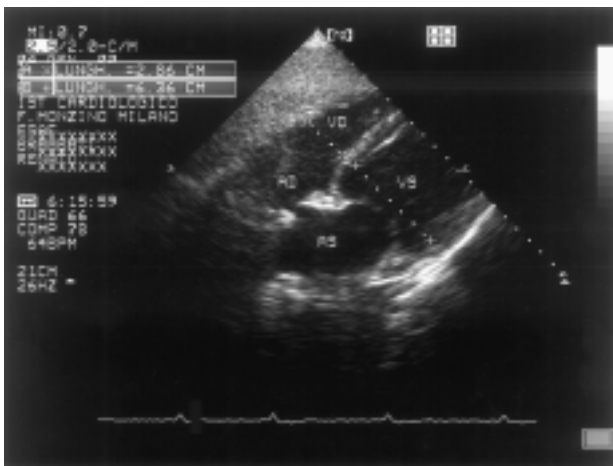


Figura 2. Proiezione 4 camere sottocostale. Esempio di calcolo del diametro trasverso diastolico del VD e VS; paziente affetto da scompenso relata a disfunzione sistolica del VS e dilatazione ventricolare sinistra (diametro 6.3 cm). Si osserva lieve aumento del diametro del VD con rapporto VD/VS nella norma. Abbreviazioni come in figura 1.

cuspidale dalla proiezione 4 camere. È un calcolo semplice, molto riproducibile che correla con la frazione di eiezione del VD^{7,8}, analogamente all'escursione della base del VS che correla con gli indici funzionali del VS.

Il ventricolo destro nello scompenso cronico

La presentazione clinica dello scompenso può interessare in modo prevalente o unico il settore destro o, più frequentemente, essere associata a scompenso sinistro. Anche se esula dalla trattazione di questo capitolo, è importante ricordare che l'ecocardiografia è in grado di classificare se, ed in che misura, il settore destro è coinvolto primariamente o secondariamente a patologie del settore sinistro. Nella tabella I si elencano alcune delle principali diagnosi differenziali di scompenso

Tabella I. Diagnosi differenziale delle cause di scompenso ventricolare destro.

Scompenso destro relata a scompenso sinistro
Disfunzione miocardica ventricolare destra
Infarto ventricolare destro
Cardiomiopatie
Displasia ventricolare
Sovraccarico di pressione ventricolare destro
Sovraccarico di volume ventricolare destro
Impedimento all'efflusso ventricolare destro
Stenosi tricuspide
Tamponamento cardiaco
Pericardite costrittiva
Cardiomiopatia restrittiva

destro in cui il ruolo delle tecniche ecocardiografiche è riconosciuto; la figura 3 mostra un esempio di displasia aritmogena del VD in un paziente la cui presentazione clinica era caratterizzata da scompenso e tachicardie ventricolari.

Nello scompenso risulta fondamentale la differenziazione tra casi nei quali il settore destro è nella norma tanto in termini dimensionali che emodinamici, e quelli in cui è presente sovraccarico di volume, di pressione o entrambi. È di rilievo anche la valutazione del grado di insufficienza della valvola polmonare (specie nelle patologie congenite) e di quella tricuspide. Nelle patologie congenite o in quelle che determinano sovraccarico pressorio viene anche consigliato di misurare lo spessore della parete libera del VD; tale dato, per lo meno qualitativamente, deve essere anche osservato e descritto nei casi in cui entrambi i ventricoli presentano ipertrofia o infiltrazione (cardiomiopatie ipertrofiche, restrittive, infiltrative) (Fig. 4).

Nel capitolo concernente i parametri emodinamici viene ricordato come la stima della pressione di riempimento del VD (pressione atriale destra) e della pres-

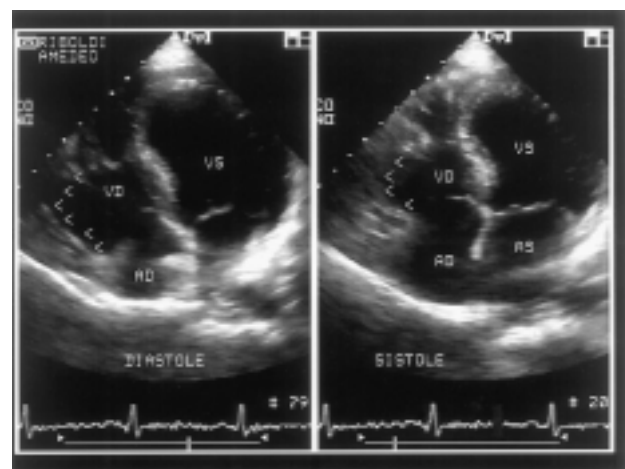


Figura 3. Displasia aritmogena del VD. Paziente con quadro di scompenso destro e tachicardie ventricolari ricorrenti. Evidenza in proiezione 4 camere apicale in diastole (a sinistra) e sistole (a destra) di dilatazione sacciforme aneurismatica del VD. Abbreviazioni come in figura 1.

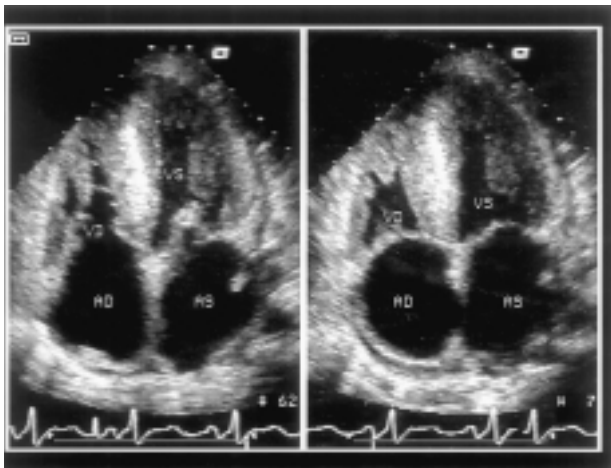


Figura 4. Cardiomiopatia restrittiva (amiloidosi cardiaca). Paziente con scompenso biventriolare. Si noti l'aumento delle dimensioni atriali, la relativa normalità delle dimensioni ventricolari e la presenza di rilevante ipertrofia biventriolare.

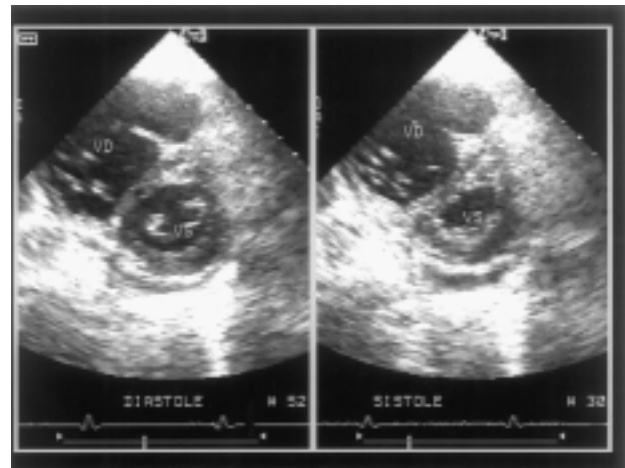
sione sistolica polmonare possa essere rapidamente ottenuta con semplici parametri eco-Doppler, risultando fondamentale nell'inquadramento diagnostico dello scompenso⁹. La valutazione ecocardiografica bidimensionale del VD (dimensioni, geometria, ipertrofia, funzione sistolica) deve quindi essere affiancata a questi dati emodinamici.

Pur esulando dallo scopo di questo capitolo occorre ricordare come in diverse situazioni cliniche, anche acute, l'ecocardiografia permetta di evidenziare l'impegno del settore destro quale causa di scompenso e di definirne l'eziologia; è questo il caso dell'embolia polmonare in cui oltre a tutti i parametri sopra descritti, alla tipica alterazione del setto interventricolare (setto appiattito sia in sistole che in diastole) (Fig. 5), alla dilatazione dell'arteria polmonare possono anche essere evidenti trombi in transito (in atrio e/o VD) ed a livello dell'arteria polmonare. In presenza di tale sospetto clinico può essere indicato anche un esame transesofageo.

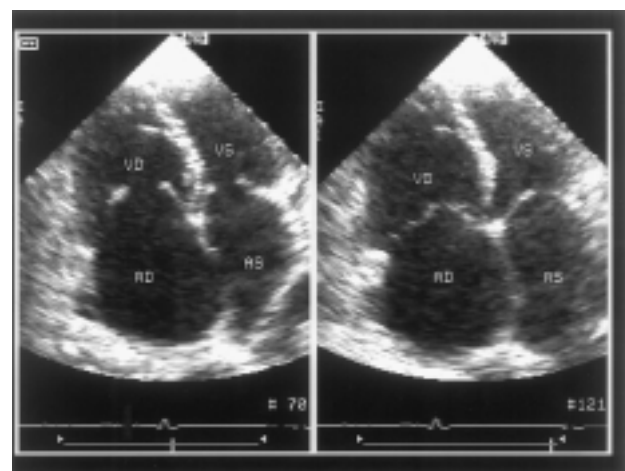
Un altro campo di interesse è rappresentato dalle malattie congenite in cui la diagnosi anatomica e funzionale appropriata per singola patologia non può prescindere dallo studio accurato del settore destro. Un ultimo importante capitolo riguarda l'infarto miocardico acuto con coinvolgimento del VD; in tal caso la valutazione dimensionale ed emodinamica viene affiancata da uno studio segmentario della funzione sistolica del VD^{1,2} eseguibile in più proiezioni.

Significato prognostico

La presenza di sovraccarico di volume e di pressione del settore destro, oltre che di disfunzione sistolica del VD, correla con una prognosi sfavorevole. Queste osservazioni sono generali ed applicabili a molte condizioni cliniche. In particolare i pazienti con embolia polmonare e cuore polmonare cronico che presentino



A



B

Figura 5. A: proiezione asse corto parasternale: paziente con scompenso relato a sovraccarico di volume e pressione del VD in corso di embolia polmonare acuta. Appiattimento del setto interventricolare con movimento sistole- (a destra) diastolico (a sinistra) tipico. B: stesso paziente della figura A, proiezione 4 camere apicale: a sinistra immagine telediastolica ed a destra telesistolica. Abbreviazioni come in figura 1.

dilatazione e disfunzione sistolica del VD hanno una prognosi più sfavorevole¹⁰.

Facendo riferimento alle condizioni di scompenso più frequentemente osservate (cardiomiopatia ischemica ed ipertensiva, cardiomiopatie) molti studi hanno evidenziato una stretta relazione tra segni clinici e strumentali di scompenso destro e prognosi. Recentemente de Groote et al.¹¹ hanno valutato pazienti con scompenso cardiocircolatorio moderato (II e III classe funzionale NYHA) dimostrando che la frazione di eiezione del VD (ottenuta con tecnica scintigrafica) è un predittore indipendente di sopravvivenza; in particolare ad 1 anno la probabilità di non andare incontro a morte cardiovascolare o a necessità di trapianto era dell'80% se la frazione di eiezione del VD era < 25%, del 90% se la frazione di eiezione del VD era tra 25-35% e del 95% se la frazione di eiezione del VD era > 35%. Negli stessi gruppi la sopravvivenza a 2 anni era rispettivamente del 59, 77 e 93%. Come prima riferito, tuttavia, lo studio

della frazione di eiezione del VD è difficile con l'ecocardiografia. Dati prognostici sono stati ottenuti dalle dimensioni ventricolari destre; dimensioni lineari (M-mode parasternale) del VD > 2.5 cm ed un rapporto area VD/area VS > 0.5 (aree ottenute dalla finestra apicale 4 camere) sono stati infatti associati ad una prognosi avversa, a parità di disfunzione sistolica sinistra^{12,13}. La dilatazione del VD è risultata un indice predittivo di mortalità anche in patologie in cui lo scompenso è relato primariamente ad una disfunzione diastolica quali le cardiomiopatie restrittive. Patel et al.¹⁴ hanno dimostrato che i pazienti con amiloidosi che presentano dilatazione del VD (rapporto area VS/area VD < 2) hanno una prognosi pessima (sopravvivenza media di soli 4 mesi).

È opportuno inoltre segnalare l'importanza di attribuire alla valutazione emodinamica non invasiva (pressione sistolica polmonare ed atriale destra) anche una rilevanza prognostica. Moltissimi studi hanno infatti confermato come la pressione sistolica polmonare e le pressioni di riempimento del VD siano parametri predittivi di ospedalizzazione e mortalità. Tali parametri assumono infine un valore molto rilevante nella valutazione di una possibile indicazione a trapianto¹⁵⁻¹⁷.

Interazione ventricolare: meccanismi ed implicazioni cliniche

Nell'ambito dello scompenso cardiocircolatorio sono emersi recentemente dati che pongono in rilievo l'importanza dell'interazione ventricolare soprattutto nel chiarire l'importanza di questo meccanismo fisiologico nel modulare i riempimenti ventricolari. L'argomento è molto ampio e complesso: verranno brevemente descritti alcuni cenni riassuntivi fisiopatologici e clinici^{18,19}.

Meccanismi fisiopatologici. Le camere cardiache interagiscono tra loro meccanicamente (particolarmente in fase diastolica); vi sono due tipi di interazione ventricolare, quella diretta e quella in serie.

L'interazione diretta è relata alle forze che si trasmettono a livello del setto interventricolare determinando modificazioni reciproche dimensionali e pressorie tra i due ventricoli.

Quella in serie (molto più difficile da valutare) è relata alle variazioni di portata cardiaca del VD che avviene nei battiti successivi (dopo il passaggio polmonare) l'*input* per il VS.

Molti dati su questi complessi aspetti fisiologici sono stati valutati nell'animale o in preparati di cuore isolato. Alcuni aspetti meritano particolare attenzione:

- l'interazione diretta è mediata dal pericardio che circonda il cuore ed in molte condizioni cliniche accentua questo effetto (dilatazione ventricolare-scompenso cardiocircolatorio, versamento-tamponamento pericardico, pericardite costrittiva);

- l'incremento di volume del VD causa un incremento della pressione telediastolica del VS (effetto opposto: se si riduce la dimensione del VD, si riduce la pressione telediastolica del VS);

- la posizione del setto interventricolare è un elemento determinante dell'interazione biventricolare; si può infatti osservare che, mantenendo costante il volume del VS ed incrementando il volume del VD, il diametro antero-posteriore del VS incrementa ed il setto si "appiattisce" muovendo verso sinistra;

- la riduzione di precarico indotta da manovre fisiologiche o farmacologiche determina rilevanti effetti sulle pressioni di riempimento ventricolari agendo primariamente sui meccanismi sopradescritti (ad esempio l'azione venodilatatrice della nitroglicerina sposta la curva pressione-volume del VS verso il basso).

Interazione ventricolare e riempimenti ventricolari nel cuore normale e nello scompenso.

Dai cenni sopra riportati risulta evidente come la riduzione del precarico abbia effetti molto complessi sul riempimento ventricolare. Sono moltissimi gli studi che utilizzando varie metodiche hanno cercato di chiarire questi meccanismi nell'uomo. Purtroppo per molti anni gli studi (in particolare quelli eco-Doppler) si sono concentrati sul solo settore sinistro portando alla conclusione che sia manovre fisiologiche (Valsalva, *head-up tilting*, lacci agli arti, *lower body negative pressure*) che farmacologiche (nitrati, ACE-inibitori) portano a rilevanti cambiamenti del pattern mitralico e venoso polmonare. Tali cambiamenti possono essere sintetizzati nella tendenza a ridistribuire il flusso transmitralico dalla proto alla telediastole per effetto di una riduzione della pressione intraventricolare²⁰⁻²⁵. Seppure chiarita questa stretta dipendenza tra riduzione del ritorno venoso e pattern mitralico queste ricerche non hanno permesso di fornire una spiegazione fisiopatologica del meccanismo che necessariamente deve coinvolgere l'interazione ventricolare.

Più recentemente alcuni studi condotti con *head-up tilting* hanno tentato di approfondire la relazione tra precarico ed interazione ventricolare nel cuore normale e dilatato^{26,27}. Questi studi sono stati condotti con metodica eco-Doppler valutando le dimensioni ventricolari destre, la geometria ventricolare sinistra ed i flussi di tricuspide, mitrale e vene polmonari.

Sia nel cuore normale che in quello dilatato (cardiomiopatie dilatative primitive o ischemiche) si è osservata una stretta relazione tra riduzione del ritorno venoso, interdipendenza e riempimento ventricolare sinistro. Il primo effetto del *tilting*, temporalmente, è quello di diminuire le dimensioni ventricolari destre cui consegue, per interdipendenza diretta, un cambiamento geometrico del VS: si osserva infatti un aumento lieve del diametro setto-laterale, mentre si riduce il diametro antero-posteriore del VS. A queste modificazioni dimensionali e geometriche si associa una redistribuzione del flusso tricuspide e mitralico dalla pro- alla telediastole. In

particolare nei pazienti con cardiopatia dilatativa non solo vi è redistribuzione di flusso transmitralico verso la telediastole, ma si osserva un marcato incremento (in media 35%) del contributo atriale al riempimento ventricolare sinistro. Poiché i dati di flusso mitralico e venoso polmonare depongono per una significativa riduzione della pressione telediastolica del VS (effetto atteso durante *tilting*) si può ipotizzare che i cambiamenti del riempimento del VS sono relati direttamente alla riduzione dimensionale del settore destro cui consegue per interazione diretta una modificazione geometrica del VS, facilitante il riempimento ventricolare (Fig. 6).

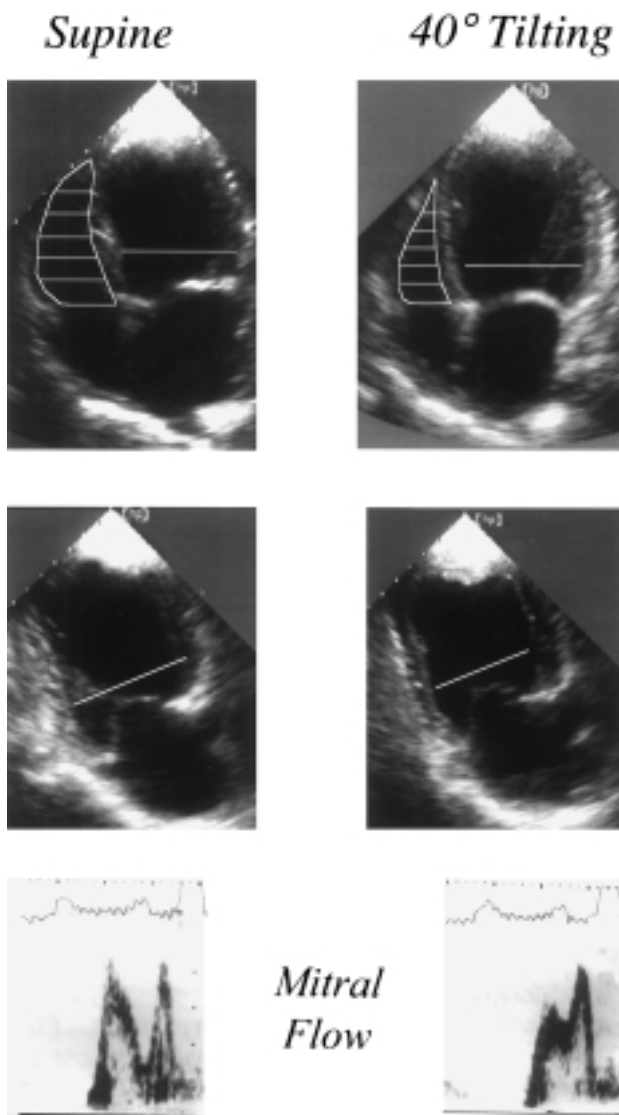


Figura 6. Dimostrazione del ruolo dell'interdipendenza ventricolare sul riempimento ventricolare in un paziente affetto da cardiomiopatia dilatativa: proiezione 4 camere (in alto); il *tilting* a 40° determina una significativa riduzione dell'area ventricolare destra cui non si associa una diminuzione del diametro setto-laterale del ventricolo sinistro (per interdipendenza diretta si osserva un lieve incremento di tale diametro). Viceversa in proiezione 2 camere (in centro) è evidente come la riduzione del precarico determini una riduzione del diametro antero-posteriore del ventricolo sinistro. A queste variazioni geometriche del ventricolo sinistro si associa un effetto facilitante sul riempimento ventricolare sinistro evidenziato da una redistribuzione di flusso mitralico dalla proto alla telediastole (in basso).

Queste osservazioni hanno implicazioni conoscitive e cliniche rilevanti. Si comprende come per anni si sia mal utilizzato il termine precarico (erroneamente inteso come "surrogato" delle pressioni di riempimento). Molti farmaci infatti utilizzati nello scompenso agiscono primariamente (esattamente come il *tilting* o altre manovre fisiologiche) riducendo il ritorno venoso al cuore e attraverso i meccanismi descritti diminuiscono il precarico del VS molto più in termini di pressione di riempimento che di riempimento dimensionale; in tal modo smussano la prevista riduzione della gettata cardiaca perché in termini dimensionali il VS non varia sensibilmente (altresì cali sino al 100% del precarico pressorio indotti da farmaci dovrebbero ridurre marcatamente per effetto Frank-Starling la gettata cardiaca, cosa che non si verifica). In un recente lavoro scintigrafico²⁸ si è addirittura osservato in pazienti con scompenso un paradossale incremento delle dimensioni del VS a fronte di un marcato calo della pressione telediastolica del VS durante l'applicazione della *lower body negative pressure* agli arti inferiori. Nostri dati confermano che in soggetti con cardiopatia dilatativa gli effetti dell'ACE-inibizione siano del tutto comparabili a quelli del *tilting* e quando si esegua un *tilting* dopo ACE-inibizione il farmaco determina un potenziamento di tale effetto²⁹.

Ecco quindi che è possibile ipotizzare che il miglioramento clinico e prognostico indotto da nitrati ed ACE-inibitori si basi, oltre che su effetti neuroormonali ben noti, su un meccanismo emodinamico fortemente correlato all'interdipendenza ventricolare. In particolare, il passaggio da pattern restrittivo mitralico a quello alterato rilasciamento indotto acutamente da molte manovre e/o farmaci non può che essere spiegato con un meccanismo relato direttamente alla riduzione del ritorno venoso. La riduzione della pressione telediastolica che è alla base di tale fenomeno è determinata primariamente dallo spostamento della curva pressione-volume del VS verso il basso ad opera dell'interazione ventricolare per riduzione delle dimensioni ventricolari destre; questo effetto è più marcato nei cuori dilatati e con più alte pressioni di riempimento in cui il *constraint* pericardico e l'interazione ventricolare sono più marcati.

Interazione cuore-polmone. Così come i ventricoli ed il pericardio interagiscono per contatto diretto, anche cuore e polmoni interagiscono meccanicamente: i polmoni influenzano la curva pressione-volume ventricolare esercitando una pressione di contatto diretto. Tale pressione ininfluente in sistole diviene rilevante in diastole condizionando effetti clinici tutt'altro che marginali¹⁹.

Nello scompenso il peso polmonare (in particolare quando il polmone abbia un accumulo di liquido interstiziale) determina, sia in condizioni di riposo che durante esercizio, rilevanti variazioni della pressione di

contatto polmoni-cuore. Abbiamo infatti osservato come la riduzione dell'acqua interstiziale polmonare (dopo ultrafiltrazione) si associ a miglioramento dello *score* radiologico polmonare, aumento del consumo di ossigeno al picco dell'esercizio (test cardiopolmonare) e modificazioni del pattern di riempimento del VS e VD (ridistribuzione del flusso mitralico e tricuspide verso la telediastole)³⁰⁻³². Inoltre le manovre che riducono il precarico o i farmaci utilizzati nello scompenso a tal fine influenzano marcatamente il volume intravascolare polmonare. Il VD ed il *pool* ematico polmonare interposto tra vene sistemiche e settore sinistro cardiaco sono determinanti importanti del riempimento ventricolare. Studi condotti con *head-up tilting* ci hanno permesso di dimostrare che in posizione verticale (anche per modesti gradi di *tilting* quali 40°) vi sia traslocazione di sangue dai polmoni al circuito sistemico che si traduce in: reintegrazione del volume endovascolare arterioso sistemico, aumento della compliance del VS derivante dalla riduzione del volume del VD (interdipendenza) e dalla riduzione del *constraint* pericardico, facilitazione del drenaggio del sangue dai polmoni in fase diastolica³³.

Conclusioni

Il VD e l'emodinamica del piccolo circolo sono valutabili con le attuali tecniche ecocardiografiche nella maggioranza dei pazienti affetti da scompenso. Anche se esistono limiti consistenti per una valutazione quantitativa dimensionale e funzionale del VD, alcuni semplici parametri ecocardiografici sono determinabili routinariamente ed acquisiscono un significato prognostico rilevante. Emergono inoltre sempre più dati fisiopatologici e clinici concernenti l'interazione ventricolare, l'interazione cuore-polmone ed il ruolo determinante delle relazioni tra dimensioni VD-VS, precarico e riempimento ventricolare. Questi meccanismi fisiologici, una volta unicamente identificabili in studi sperimentali complessi, divengono fondamentali nel cuore scompensato e possono essere indirettamente valutati con tecnica eco-Doppler.

Riassunto

In questa rassegna verranno riassunti gli aspetti principali della valutazione ecocardiografica del ventricolo destro nell'ambito dello scompenso cardiocircolatorio. Verranno anche discusse brevemente le implicazioni prognostiche dello studio del ventricolo destro nello scompenso, e l'importanza dell'interazione ventricolare in questo ambito.

Parole chiave: Ecocardiografia; Ventricolo destro; Interazione ventricolare.

Bibliografia

- Jiang L, Wieggers S, Weyman A. Right ventricle. In: Weyman A, ed. Principles and practice of echocardiography. Philadelphia, PA: Lea and Febiger, 1994: 901-21.
- Feigenbaum H. Echocardiography. Philadelphia, PA: Lea and Febiger, 1994.
- Levine R, Gibson T, Aretz T, et al. Echocardiographic measurement of right ventricular volume. *Circulation* 1984; 69: 497-505.
- Denslow S, Wiles HB. Right ventricular volumes revisited: a simple model and simple formula for echocardiographic determination. *J Am Soc Echocardiogr* 1998; 11: 864-73.
- Tomita M, Masuda H, Sumi T, et al. Estimation of right ventricular volume by modified echocardiographic subtraction method. *Am Heart J* 1992; 123: 1011-22.
- Ota T, Fleishman C, Strub M, et al. Real-time, three-dimensional echocardiography: feasibility of dynamic right ventricular volume measurement with saline contrast. *Am Heart J* 1999; 137: 958-66.
- Kaul S, Tei C, Hopkins J, Shah P. Assessment of right ventricular function using two-dimensional echocardiography. *Am Heart J* 1984; 107: 526-31.
- Hammarstrom E, Wranne B, Pinto FJ, Puryear J, Popp RL. Tricuspid annular motion. *J Am Soc Echocardiogr* 1991; 4: 131-9.
- Pepi M, Tamborini G, Galli C, et al. A new formula for echo-Doppler estimation of right ventricular systolic pressure. *J Am Soc Echocardiogr* 1994; 7: 20-6.
- Lualdi JC, Goldhaber SZ. Right ventricular dysfunction after acute pulmonary embolism: pathophysiologic factors, detection and therapeutic implications. *Am Heart J* 1995; 130: 1276-82.
- de Groote P, Millaire A, Foucher-Hosseine C, et al. Right ventricular ejection fraction is an independent predictor of survival in patients with moderate heart failure. *J Am Coll Cardiol* 1998; 32: 948-54.
- Kuhn Madsen B, Egeblad H, Hojberg S, et al. Prognostic value of echocardiography compared to other clinical findings. *Cardiology* 1995; 86: 157-62.
- Sun JP, James KB, Yang XS, et al. Comparison of mortality rates and progression of left ventricular dysfunction in patients with idiopathic dilated cardiomyopathy and dilated versus nondilated right ventricular cavities. *Am J Cardiol* 1997; 80: 1583-7.
- Patel AR, Dubrey SW, Mendes LA, et al. Right ventricular dilation in primary amyloidosis: an independent predictor of survival. *Am J Cardiol* 1997; 80: 486-92.
- Stein JH, Neumann A, Preston LM, et al. Echocardiography for hemodynamic assessment of patients with advanced heart failure and potential heart transplant recipients. *J Am Coll Cardiol* 1997; 30: 1765-72.
- Dini FL, Dell'Anna R, Baldini U, et al. Pulmonary hypertension in patients with left ventricular dysfunction with contrast-enhanced Doppler echocardiography. Relations with diastolic parameters and prognostic implications. *Cardiologia* 1998; 43: 933-45.
- Stein JH, Neumann A, Preston LM. Echocardiography for hemodynamic assessment of patients with advanced heart transplant recipients. *J Am Coll Cardiol* 1997; 30: 1765-72.
- Janicki JS. Influence of the pericardium and ventricular interdependence of left ventricular diastolic and systolic function in patients with heart failure. *Circulation* 1990; 81 (Suppl III): III15-III20.
- Gilbert JC, Glantz SA. Determinants of left ventricular filling and of the diastolic pressure-volume relation. *Circulation* 1989; 64: 827-52.
- Choong CY, Herrmann HC, Weyman AE, Fifer MA. Pre-

- load dependence of Doppler-derived indexes of left ventricular diastolic function in humans. *J Am Coll Cardiol* 1987; 10: 800-8.
21. Thomas JD, Choong CY, Flachskampf FA, Weyman AE. Analysis of the early transmitral Doppler velocity curve: effect of primary physiologic changes and compensatory preload adjustment. *J Am Coll Cardiol* 1990; 16: 644-55.
 22. Courtois M, Vered Z, Barzilai B, Ricciotti NA, Perez JE, Ludbrook PA. The transmitral pressure-flow velocity relation. Effect of abrupt preload reduction. *Circulation* 1988; 78: 1459-68.
 23. Triulzi MO, Castini D, Ornaghi M, Vitolo E. Effects of preload reduction on mitral flow velocity pattern in normal subjects. *Am J Cardiol* 1990; 66: 995-1001.
 24. Takahashi T, Lizuka M, Sato H, Serizawa T, Monomura S, Mochizuki T. Doppler echocardiographic-determined changes in left ventricular diastolic filling flow velocity during the lower body positive and negative pressure method. *Am J Cardiol* 1990; 65: 237-41.
 25. Pepi M, Sganzerla P, Barbier P, Moruzzi P. Volume and pressure dependence of left and right ventricular filling in dilated cardiomyopathy. *American Journal of Noninvasive Cardiology* 1993; 7: 106-12.
 26. Guazzi M, Pepi M, Maltagliati A, Celeste F, Muratori M, Tamborini G. How the two sides of the heart adapt to graded impedance to venous return with head-up tilting. *J Am Coll Cardiol* 1995; 26: 1732-40.
 27. Pepi M, Guazzi M, Maltagliati A, Berna G, Tamborini G. Diastolic ventricular interaction in normal and dilated heart during head-up tilting. *Clin Cardiol* 2000, in press.
 28. Atherton JJ, Moore TD, Lele SS, et al. Diastolic ventricular interaction in chronic heart failure. *Lancet* 1997; 349: 1720-4.
 29. Tamborini G, Pepi M, Maltagliati A, et al. Biventricular interaction in dilated cardiomyopathy during head-up tilting: effects of ACE-inhibition. (abstr) *European Journal of Echocardiography* 1999; 1 (Suppl): S108.
 30. Pepi M, Marenzi GC, Agostoni PG, et al. Sustained cardiac diastolic changes elicited by ultrafiltration in patients with moderate congestive heart failure: pathophysiological correlates. *Br Heart J* 1993; 70: 135-40.
 31. Agostoni PG, Marenzi GC, Sganzerla P, et al. Lung-heart interaction as a substrate for the improvement in exercise capacity after body fluid volume depletion in moderate heart failure. *Am J Cardiol* 1995; 76: 793-8.
 32. Agostoni PG, Marenzi GC, Pepi M, et al. Isolated ultrafiltration in moderate heart failure. *J Am Coll Cardiol* 1993; 21: 424-31.
 33. Guazzi M, Tamborini G, Maltagliati A. Changes in pulmonary venous return during head-up tilting in man. *Clin Sci* 1997; 93: 13-20.