- Copyright - Il Pensiero Scientifico Editore downloaded by IP 18.97.14.89 Sat, 13 Dec 2025, 15:15:16

La valutazione del miocardio ibernato nei pazienti con insufficienza cardiaca

Giovanni La Canna, Eustachio Agricola, Ottavio Alfieri

Cardiologia Diagnostica Non Invasiva, Divisione di Cardiochirurgia, Dipartimento di Scienze Cardiovascolari, Ospedale San Raffaele, IRCCS, Milano

Key words:
Congestive heart failure; Echocardiography; Hibernating myocardium.

Myocardial dysfunction due to chronic hypoperfusion (so-called hibernating myocardium) is potentially reversible if the normal coronary flow is restored. Stress echocardiography (dobutamine, post-extrasystolic potentiation) may elicit contractile reserve of the hibernating myocardium and predict accurately its functional recovery after coronary revascularization. Thus, the identification of dysfunctioning but viable myocardium may be crucial to select patients with ischemic congestive heart failure who might benefit from coronary revascularization.

(Ital Heart J Suppl 2000; 1 (10): 1289-1297)

Ricevuto il 21 giugno 2000; accettato il 12 luglio 2000.

Per la corrispondenza:

Dr. Giovanni La Canna

Cardiologia Diagnostica Non Invasiva
Dipartimento di Scienze Cardiovascolari
Ospedale San Raffaele, IRCCS
Via Olgettina, 60
20132 Milano

Recenti studi sperimentali e rilievi clinici hanno fornito l'importante evidenza che la disfunzione contrattile del miocardio nei pazienti con malattia coronarica può rappresentare una manifestazione comune a differenti condizioni fisiopatologiche e che essa può essere potenzialmente reversibile. La dimostrazione dell'esistenza di uno stato di miocardio disfunzionante, ma con preservazione della vitalità cellulare (miocardio vitale), ha rappresentato una rilevante acquisizione fisiopatologica che ha condotto ad una ridefinizione nosografica della sindrome ischemica. La definizione generica di miocardio vitale comprende una disfunzione contrattile indipendente da uno stato di ischemia in atto (almeno intesa in senso metabolico) che può caratterizzarsi per differenti condizioni di perfusione coronarica e di substrato istopatologico[1-3].

Lo stordimento miocardico identifica uno stato di disfunzione transitoria del miocardio, successivo ad un episodio di ischemia, che persiste nonostante il ripristino di una normale perfusione coronarica. Questa condizione è spontaneamente reversibile dopo un periodo indefinibile, ma proporzionale all'entità e durata dell'ischemia; essa è riproducibile sperimentalmente mediante modelli di ischemia-riperfusione e presuppone il disaccoppiamento tra flusso coronarico (che è normale) e la contrazione miocardica (che è depressa).

L'ibernazione miocardica è caratterizzata da una disfunzione persistente del miocardio, indipendente da episodi di ischemia in atto o precedenti, potenzialmente reversibile solo dopo ripristino di un normale flusso coronarico. L'ibernazione miocardica può essere associata a differenti gradi di malperfusione coronarica (ipoperfusione limitata allo strato subendocardico oppure all'intera parete miocardica) e ad un variabile substrato istopatologico (perdita di miofilamenti, aumento del glicogeno, de-differenziazione embrionale, fibrosi interstiziale, apoptosi). A differenza del miocardio stordito, la condizione di ibernazione miocardica non trova un'adeguata caratterizzazione mediante modelli sperimentali.

La differenziazione clinica delle due condizioni può risultare imperfetta in assenza di una valutazione quantitativa del flusso coronarico e di una dimostrazione di un evento ischemico acuto immediatamente precedente il riscontro della disfunzione miocardica[4]. Il riconoscimento dell'ischemia transitoria condizionante lo sviluppo dello stordimento può infatti risultare difficoltoso allorché clinicamente silente, né può essere definibile l'intervallo temporale per cui un quadro di disfunzione miocardica può essere correlabile in maniera retrospettiva ad un precedente episodio di ischemia. Inoltre, la riperfusione successiva ad un episodio di ischemia può avvenire secondo un regime variabile, ma potenzialmente ridotto in ragione dell'entità della stenosi dell'arteria tributaria dell'area acinetica e delle capacità di supplenza del circolo coronarico. Il danno microcircolatorio può d'altra parte condizionare un'alterata

- Copyright - Il Pensiero Scientifico Editore downloaded by IP 18.97.14.89 Sat, 13 Dec 2025, 15:15:16

perfusione miocardica pur in presenza di un flusso coronarico apparentemente normale. Infine, non esiste un valore di normalità del flusso coronarico da considerare come riferimento assoluto né le metodiche attuali di valutazione del flusso coronarico mediante tomografia ad emissione di positroni (PET) consentono di identificare l'ipoperfusione subendocardica a parità di flusso transmurale della parete miocardica[5]. Ne deriva che il riconoscimento del miocardio stordito e del miocardio ibernato può, nella pratica clinica, risultare difficoltoso, potendo le due condizioni coesistere o alternarsi nello stesso paziente. L'ibernazione miocardica può viceversa essere prospettata in caso di disfunzione miocardica persistente, non preceduta da angina, con stenosi od occlusione della corrispondente arteria coronarica e con dimostrazione di vitalità o recupero funzionale (completo o parziale) dopo rivascolarizzazione. Nella tabella I sono riportati i parametri clinico-strumentali per l'identificazione del miocardio ibernato nell'ambito della disfunzione ventricolare sinistra.

Tabella I. Identificazione clinico-strumentale del miocardio ibernato.

Disfunzione contrattile persistente
Assenza di ischemia in atto o recente
Riduzione o maldistribuzione del flusso coronarico
Stenosi critica dell'arteria coronarica corrispondente all'area asinergica
Integrità miocellulare (metabolica o di membrana)
Riserva contrattile
Recupero funzionale dopo rivascolarizzazione coronarica

Da un punto di vista clinico-terapeutico l'armamentario diagnostico strumentale deve essere finalizzato nei pazienti con disfunzione ventricolare sinistra all'identificazione della vitalità miocardica ed alla predizione del recupero della disfunzione contrattile, prescindendo nella maggioranza dei casi dalla caratterizzazione fisiopatologica delle condizioni di stordimento o di ibernazione.

Identificazione del miocardio ibernato mediante ecocardiografia

L'ecocardiografia, in relazione al suo contenuto informativo, alla versatilità di approccio (transtoracico, transesofageo, epicardico) e alle modalità di impiego (di base e dopo applicazione di stimoli), può rappresentare una metodica di largo impatto diagnostico e decisionale per il riconoscimento della vitalità miocardica nei pazienti con malattia coronarica e disfunzione ventricolare sinistra.

Ecocardiografia basale. Studi anatomo-patologici e rilievi clinici hanno evidenziato che lo spessore diastolico può rappresentare un parametro di preservata vitalità nelle zone asinergiche[6,7]. In una nostra casistica di 28 pazienti con malattia coronarica multivasale e disfunzione ventricolare sinistra, la preservazione dello spessore diastolico (≥ 5 mm mediante esame M-mode) ed una riflettività acustica normale, se confrontata con il pericardio, sono risultate associate ad una normale captazione di tallio-201, espressione di vitalità miocardica, in un'elevata proporzione di segmenti acinetici (72%); viceversa, la riduzione di spessore diastolico (< 5 mm) e l'aspetto iperriflettente hanno dimostrato una concordanza con la riduzione o l'assenza di captazione di tallio-201 nel 69% dei segmenti acinetici. Complessivamente la misurazione dello spessore diastolico ha evidenziato un elevato grado di concordanza (71%) con la scintigrafia miocardica con tallio-201 per l'identificazione della vitalità delle aree miocardiche acinetiche. Dei 165 segmenti con conservato spessore parietale 135 (59%) hanno presentato un recupero funzionale dopo rivascolarizzazione chirurgica, mentre un'elevata proporzione (91%) dei 33 segmenti con ridotto spessore parietale è rimasta acinetica. La valutazione dello spessore diastolico è risultata inoltre altamente sensibile (98, 99 e 100%), ma con scarsa specificità (24, 24 e 28%) nel predire rispettivamente il recupero funzionale post-chirurgico delle aree acinetiche (intraoperatorio, dopo 3 mesi e dopo 1 anno)[8]. In accordo con i nostri dati, Baer et al.[7] hanno rilevato che la preservazione di spessore diastolico (> 5.5 mm), valutato mediante risonanza magnetica nucleare, rappresenta un indice altamente predittivo di vitalità miocardica nelle aree acinetiche utilizzando come standard la captazione di fluorodesossiglucosio all'esame PET e la riserva contrattile evidenziabile con dobutamina. Faletra et al.[9] hanno riportato, in una casistica di 15 pazienti con pregresso infarto miocardico e stenosi isolata dell'arteria coronarica discendente anteriore, un'elevata accuratezza dell'ecocardiografia transtoracica basale nell'identificazione del miocardio ipo-acinetico suscettibile di miglioramento funzionale dopo angioplastica (sensibilità 75% e specificità 87%), utilizzando come indici di vitalità la preservazione dello spessore diastolico (spessore pari almeno al 30% di quello del miocardio normocinetico) e l'aspetto normoriflettente delle aree ipo-acinetiche.

La valutazione dello spessore diastolico può pertanto rappresentare un semplice ma accurato parametro per una stima indiretta della presenza di tessuto miocardico vitale nelle aree acinetiche e definire nel singolo paziente l'opportunità di effettuare ulteriori indagini strumentali per predire il recupero funzionale dopo rivascolarizzazione.

Ecocardiografia da stress. L'ecocardiografia da stress si avvale dell'impiego di numerosi stimoli allo scopo di evocare nelle aree acinetiche una risposta contrattile, correlabile alla persistenza di un adeguato substrato anatomico di vitalità. Il meccanismo del miglioramen-

- Copyright - Il Pensiero Scientifico Editore downloaded by IP 18.97.14.89 Sat, 13 Dec 2025, 15:15:16

to funzionale inducibile nelle aree acinetiche può essere conseguente ad un'azione diretta sull'inotropismo e sul rilasciamento miocardico, ad una correzione della maldistribuzione del flusso coronarico oppure ad una favorevole modificazione delle condizioni di carico ventricolare.

Determinanti della risposta miocardica durante ecocardiografia da stress. Numerosi fattori possono condizionare la risposta contrattile del miocardio disfunzionante agli stimoli potenzialmente migliorativi ed interferire con la rispettiva efficacia diagnostica.

• Substrato anatomo-funzionale. La vitalità miocardica delle aree disfunzionanti può sottendere un ampio spettro di substrato istopatologico, dipendente dal grado e durata dell'ipoperfusione, dal trattamento farmacologico (betabloccanti, calcioantagonisti, ACE-inibitori) e dalla comorbilità (diabete, ipertensione arteriosa, insufficienza renale). In particolare, nei pazienti con severa e prolungata disfunzione ventricolare possono realizzarsi differenti quadri istologici, con una variabile distribuzione di tessuto necrotico, fibrosi (interstiziale o sostitutiva), ipertrofia delle miocellule, modificazioni geometriche dei miociti con fenomeni di scivolamento e di allungamento dei sarcomeri[10,11].

La densità beta-recettoriale può rappresentare inoltre una variabile importante per la risposta contrattile dei miociti vitali alla somministrazione di inotropi adrenergici o all'increzione catecolaminica endogena. La durata della disfunzione ventricolare, la storia di scompenso, il pretrattamento con betabloccante possono modulare una differente densità beta-recettoriale e condizionare pertanto l'efficacia dei test con inotropi adrenergici. L'impiego di test migliorativi con meccanismo d'azione indipendente dalla stimolazione adrenergica può rappresentare una valida alternativa diagnostica nei pazienti con storia prolungata di insufficienza cardiaca cronica ed aree acinetiche con spessore diastolico preservato.

• Riserva di metabolismo ossidativo. Le miocellule disfunzionanti allo stato basale possono evidenziare una risposta contrattile dopo applicazione di un opportuno stimolo in proporzione alla capacità cellulare di rigenerare adenosina trifosfato per lo sviluppo della contrazione[12].

• Riserva di flusso coronarico. La disfunzione miocardica può essere associata ad un variabile grado di perfusione, dipendente dall'entità della stenosi della corrispondente arteria coronarica, dalla pressione di perfusione e dalle resistenze del circolo coronarico. Il grado di limitazione del flusso coronarico in condizioni basali e l'effetto sulla pressione di perfusione mediato dalle variazioni di carico, possono condizionare, per la rapida comparsa di ischemia, la capacità di reclutare una risposta contrattile del miocardio disfunzionante. Zhang et al.[13], in un recente studio, hanno rilevato dopo somministrazione di dobutamina un aumento del flusso nei territori acinetici con stenosi dell'arteria coronarica corrispondente. La conservata capacità di incrementare il flusso coronarico verrebbe pertanto ad ampliare le possibilità di evocare e mantenere una risposta contrattile nelle aree acinetiche mediante stimoli inotropi senza indurre ischemia, nonostante la grave limitazione del flusso coronarico in condizioni basali.

• Interazione con aree contigue. Il miocardio può subire un effetto di reclutamento da parte di segmenti disfunzionanti adiacenti (*tethering*), estesi secondo rilievi sperimentali per circa 1 cm dall'area ischemica[14,15]. Le zone normo o iperfunzionanti possono viceversa determinare per fenomeni di trazione un'apparente contrazione dei segmenti acinetici contigui.

• Alterazioni di carico ventricolare. La riserva contrattile può essere evocata mediante intervento sulle condizioni di carico ventricolare; tuttavia, la riduzione della pressione di perfusione coronarica, per effetto della diminuzione del postcarico, rappresenta un fattore potenzialmente limitante della risposta contrattile del miocardio disfunzionante e severamente ipoperfuso alle manipolazioni del carico.

• Risposta adrenergica endogena. L'iperincrezione di catecolamine endogene e la risposta del sistema simpatico a situazioni emodinamiche critiche possono in presenza di limitata riserva coronarica impedire, per l'insorgenza di ischemia, il miglioramento contrattile inducibile da un determinato stimolo.

Modalità di stimolazione per l'identificazione del miocardio vitale. Lo stimolo applicato per l'identificazione del miocardio vitale deve evocare la riserva contrattile delle aree disfunzionanti senza indurre ischemia, con un'azione rapida e possibilmente incrementale, senza rischi o effetti collaterali che limitino la praticabilità del test. Gli stimoli che possono essere impiegati per l'identificazione del miocardio vitale durante ecocardiografia da stress sono rappresentati da: dobutamina, dipiridamolo, nitroderivati, farmaci inotropi non adrenergici, potenziamento post-extrasistolico.

L'ecocardiografia durante infusione di dobutamina rappresenta la modalità maggiormente impiegata per la dimostrazione della riserva contrattile del miocardio vitale. La dobutamina, derivata per trasformazione strutturale dell'isoproterenolo, determina una potente azione stimolante beta-recettoriale ed alfa$_1$-recettoriale, che per dosaggi compresi tra 5 e 10 mcg/kg/min condiziona un incremento della contrazione miocardica dissociato da effetti sulla frequenza cardiaca, sulla pressione arteriosa e sulle resistenze periferiche. L'impiego di dosi più elevate (da 15 a 40 mcg/kg/min) comporta un progressivo aumento della frequenza cardiaca ed una diminuzione delle resistenze periferiche con possi-

- Copyright - Il Pensiero Scientifico Editore downloaded by IP 18.97.14.89 Sat, 13 Dec 2025, 15:15:16

bile decremento della pressione arteriosa. L'infusione di basse dosi di dobutamina (5-10 mcg/kg/min) è generalmente priva di rischi e di effetti collaterali; mentre la somministrazione di dosi più elevate può essere accompagnata dallo sviluppo di ischemia, ipotensione arteriosa o aritmie. La somministrazione di dobutamina a basse dosi può rappresentare un'efficace modalità di stimolo per evocare una risposta contrattile del miocardio acinetico senza aumentare in maniera significativa il consumo di ossigeno. Il dosaggio ottimale da impiegare per reclutare la riserva contrattile è strettamente dipendente dall'estensione transmurale del danno subendocardico, dalla presenza di stenosi dell'arteria coronarica corrispondente al territorio acinetico e dalla capacità residua del circolo coronarico di incrementare il flusso. Rilievi sperimentali hanno evidenziato che esiste una variabile soglia di reinducibilità di ischemia, successivamente alla risposta contrattile, nei territori acinetici mediante somministrazione di dosaggi incrementali di dobutamina, condizionata dall'entità della stenosi coronarica[16-18]. Il comportamento bifasico del miocardio disfunzionante a dosi incrementali di dobutamina può essere un parametro di estrema rilevanza fisiopatologica e clinica, ma può determinare, allorché la risposta contrattile è fugace, una bassa sensibilità della dobutamina per il riconoscimento del miocardio vitale.

La risposta contrattile del miocardio vitale, a parità di altre condizioni, può essere condizionata, come espresso precedentemente, dalla densità recettoriale specifica. In alternativa all'impiego della dobutamina, possono essere utilizzati farmaci inotropi non adrenergici (ad esempio inibitori della fosfodiesterasi), capaci di un effetto inotropo indipendente dalla stimolazione dei beta-recettori. Questi farmaci possono trovare uno spazio applicativo per evocare una funzione contrattile nei pazienti con storia prolungata di disfunzione ventricolare, nei quali si possa sospettare una sottoregolazione beta-recettoriale come meccanismo di una mancata risposta inotropa dopo infusione di dobutamina.

La somministrazione di dipiridamolo può determinare, durante le fasi iniziali, un incremento del flusso coronarico ed una risposta simpatica riflessa alle variazioni di carico ventricolare, che possono indurre un incremento transitorio della contrazione nelle aree asinergiche, dimostrativo di una preservata vitalità[19]. La maldistribuzione di flusso coronarico ed il grado imprevedibile di ischemia miocardica che il farmaco può indurre ne limitano l'impiego nei pazienti con estesa disfunzione miocardica nei quali è di critica importanza la valutazione di vitalità rispetto all'inducibilità di ischemia.

L'impiego dell'extrastimolo può indurre un incremento della contrazione nelle aree disfunzionanti ma vitali, correlabile ad un favorevole intervento sugli intimi meccanismi della contrazione cellulare e sulle condizioni di precarico ventricolare. Sono stati prospettati numerosi fattori potenzialmente responsabili del reclutamento contrattile, quali l'aumentata disponibilità di calcio intracellulare, l'incremento diretto della contrattilità, l'aumento del tono simpatico e del flusso coronarico[20].

Modalità di impiego dell'ecocardiografia. L'utilizzazione dell'ecocardiografia transtoracica con test provocativi per l'identificazione del miocardio vitale richiede come presupposto indispensabile la presenza di una finestra acustica adeguata ad esplorare secondo proiezioni multiple tutti i segmenti della cavità ventricolare. Le recenti innovazioni tecnologiche relative all'impiego della seconda armonica consentono di migliorare la risoluzione dell'esame transtoracico, soprattutto nei pazienti con dilatazione ventricolare sinistra. L'ecocardiografia transesofagea può rappresentare un'alternativa all'approccio transtoracico nei pazienti con scadente finestra acustica sebbene con i limiti della seminvasività della metodica e della potenziale iperincrezione di catecolamine endogene durante l'esecuzione dell'esame. L'introduzione della sonda transesofagea multiplana, consentendo un'esplorazione completa e comprensiva dell'analisi M-mode dei segmenti della cavità ventricolare, rappresenta una potenziale espansione applicativa dell'ecocardiografia ai fini dell'identificazione del miocardio vitale. In particolare, l'esame transesofageo consente di misurare lo spessore diastolico e l'ispessimento sistolico mediante M-mode. Ne deriva la possibilità di valutare in maniera quantitativa la riserva contrattile evocabile nelle aree acinetiche e di incrementare l'accuratezza nel predire e stimare il recupero funzionale post-chirurgico. Nei pazienti con importante dilatazione della camera cardiaca l'approccio transesofageo è spesso necessario per un'adeguata valutazione della riserva contrattile della parete anteriore e dei segmenti postero-inferiori.

La recente introduzione di tecniche di identificazione automatica del bordo endocardico ha reso più agevole la valutazione della frazione di eiezione ventricolare sinistra, consentendo un'immediata stima delle variazioni della funzione sistolica globale durante l'applicazione di test migliorativi.

Riserva contrattile del miocardio ibernato: implicazioni prognostiche e terapeutiche

La disfunzione ventricolare sinistra rappresenta una determinante prognostica sfavorevole nei pazienti con malattia coronarica ostruttiva, gravata da un'elevata mortalità in regime di trattamento medico[21]. L'insufficienza cardiaca clinicamente manifesta costituisce una temibile evoluzione della disfunzione ventricolare ischemica e comporta di frequente la necessità di trapianto cardiaco (il 40-50% delle procedure di trapianto vengono effettuate in soggetti con miocardiopatia ischemica, proporzione che, tuttavia, rappresenta soltanto il 10% dei soggetti potenzialmente eleggibili)[22]. Da una

- Copyright - Il Pensiero Scientifico Editore downloaded by IP 18.97.14.89 Sat, 13 Dec 2025, 15:15:16

recente metanalisi la malattia coronarica emerge come causa maggiormente frequente (67%) di scompenso cardiaco[23]. Ne deriva che l'eziologia ischemica deve essere sistematicamente ricercata in quanto potenzialmente trattabile nei pazienti con insufficienza cardiaca.

La disfunzione miocardica secondaria alla malattia coronarica può essere conseguente a meccanismi fisiopatologici differenti, quali lo stordimento, l'ibernazione e la fibrosi, che si caratterizzano, come precedentemente esposto, per un variabile substrato istopatologico di vitalità cellulare e per un differente grado di perfusione coronarica (conservata nello stordimento ed inappropriata nell'ibernazione). Questi meccanismi possono coesistere o succedersi in forma dinamica nello stesso paziente, comportando fenomeni di adattamento della camera ventricolare sinistra con dilatazione, incremento dello stress parietale e della pressione di riempimento, riduzione della funzione sistolica globale, sviluppo di insufficienza mitralica, coinvolgimento del circolo polmonare, fino all'insorgenza della disfunzione ventricolare destra e della congestione venosa sistemica con danno multiorgano.

L'interazione progressiva tra ipoperfusione coronarica ed adattamento miocellulare (ipertrofia, perdita miofibrillare, accumulo di glicogeno, riduzione mitocondriale, aumento della matrice interstiziale) può determinare gradi differenti di alterazione della geometria di camera e di deterioramento funzionale del ventricolo sinistro[24]. I risultati degli studi finora disponibili, pur dimostrando indubbi vantaggi dell'intervento di rivascolarizzazione coronarica nei pazienti con disfunzione ventricolare ed angina, non forniscono convincenti evidenze di un maggior beneficio prognostico rispetto alla terapia medica, allorché il quadro clinico è dominato da sintomi di scompenso cardiaco[25-34].

La possibilità di un beneficio clinico dell'intervento di bypass aortocoronarico può essere fortemente condizionata, a parità di qualità tecnica della procedura, dal substrato istopatologico del miocardio disfunzionante, dallo stadio di dilatazione della camera ventricolare, dall'entità dell'insufficienza mitralica e dall'estensione del danno multiorgano conseguenza della bassa gettata e della congestione venosa (polmonare e sistemica). Ne deriva che la previsione di efficacia dell'intervento di rivascolarizzazione nei pazienti con disfunzione ventricolare sinistra può essere più complessa allorché i sintomi di scompenso cardiaco diventano l'elemento clinico dominante e progressivo rispetto all'angina.

Rilevanza clinica della riserva contrattile nei pazienti con disfunzione ventricolare sinistra cronica. Confronto con le tecniche medico-nucleari. La dimostrazione della riserva contrattile può delineare paradossalmente un profilo clinico-prognostico sfavorevole nei pazienti con malattia coronarica e disfunzione ventricolare sinistra[35-38]. La riserva contrattile identifica infatti un substrato di instabilità miocardica sovrapponibile come incidenza di eventi a quello dell'ischemia inducibile[35]. Studi condotti con metodiche medico-nucleari hanno apportato convincenti evidenze che l'intervento di rivascolarizzazione coronarica può favorevolmente modificare la prognosi dei pazienti con disfunzione ventricolare sinistra con un beneficio correlabile alla presenza ed estensione della vitalità miocardica[39-41]. In accordo, Chaudhry et al.[36] riportano una migliore sopravvivenza dopo rivascolarizzazione chirurgica nei pazienti con riserva contrattile in almeno 5 segmenti miocardici disfunzionanti in condizioni basali, con un beneficio maggiormente evidente rispetto alla terapia medica nelle fasi tardive del follow-up. Questi dati, sebbene derivati in maniera retrospettiva, suggeriscono che l'ibernazione miocardica può essere caratterizzata da un rimodellamento ultrastrutturale progressivo con importanti implicazioni prognostiche tempo-dipendenti.

La disfunzione ventricolare sinistra rappresenta una determinante del rischio operatorio contro cui deve essere confrontata l'attesa di beneficio dell'intervento di rivascolarizzazione. La mortalità intraoperatoria nei pazienti con estrema disfunzione ventricolare sinistra è elevata ma con un notevole grado di variabilità (1.6-50%). I criteri impiegati nella selezione dei pazienti, a parità di altri fattori (durata del clampaggio, tecnica di protezione miocardica), possono in parte motivare le variazioni riportate di mortalità[42].

La frazione di eiezione globale, generalmente impiegata per definire lo stato funzionale del ventricolo sinistro ed il rischio chirurgico, non esprime il meccanismo fisiopatologico con cui la disfunzione stessa si realizza. L'identificazione del substrato anatomo-funzionale eventualmente sotteso ad un grado estremo di disfunzione globale del ventricolo sinistro, fornisce, a parità di valori di frazione di eiezione, un contributo di cruciale importanza per un'appropriata pianificazione terapeutica.

L'identificazione del miocardio vitale si avvale di molteplici metodiche intese ad esplorare gli aspetti metabolici (PET), l'integrità di membrana cellulare (scintigrafia con tallio-201) e la riserva contrattile (ecocardiografia, risonanza magnetica) del tessuto miocardico disfunzionante[4]. L'apporto informativo delle differenti metodologie ha contribuito in larga misura alla dimostrazione clinica della capacità del miocardio di preservare la vitalità cellulare nonostante la perdita della funzione contrattile in condizioni di malperfusione cronica (ibernazione miocardica). Questa condizione, presupposta dall'intuizione clinica di Rahimtoola[1,43], rappresenta, per la sua potenziale reversibilità dopo ripristino di un adeguato flusso coronarico, un obiettivo diagnostico-terapeutico da perseguire nei pazienti con disfunzione ventricolare sinistra.

Tuttavia, l'identificazione della vitalità miocardica non è necessariamente sinonimo di recupero contrattile dopo rivascolarizzazione e la capacità predittiva delle varie metodiche è largamente condizionata dal significato fisiopatologico del parametro funzionale specificamente analizzato. La riserva contrattile evo-

- Copyright - Il Pensiero Scientifico Editore downloaded by IP 18.97.14.89 Sat, 13 Dec 2025, 15:15:16

cabile mediante infusione di dobutamina ha rivelato elevati valori di accuratezza diagnostica utilizzando come standard di riferimento il recupero funzionale dopo rivascolarizzazione (sensibilità 82-86%, specificità 79-84%). Viceversa, i parametri di funzione metabolica (PET) e di integrità di membrana (scintigrafia con tallio) hanno dimostrato un'elevata sensibilità (rispettivamente 84-91% e 87-93%), ma una bassa specificità per la previsione del recupero post-rivascolarizzazione del miocardio asinergico (rispettivamente 69-77% per la PET e 49-60% per la scintigrafia con tallio)[44]. Le conclusioni degli studi finora disponibili, nei limiti di comparabilità relativi ai modelli di suddivisione del ventricolo sinistro ed ai diversi approcci metodologici impiegati, sembrano fornire consistenti evidenze sulla scarsa specificità degli indici di vitalità miocardica rispetto a quelli di riserva contrattile per predire la reversibilità del miocardio acinetico dopo rivascolarizzazione.

La riserva contrattile evocabile mediante dobutamina è correlata ad un'immediata reversibilità post-chirurgica della disfunzione miocardica come evidenziato in un nostro studio mediante ecocardiografia intraoperatoria, con importanti implicazioni per la definizione del rischio chirurgico nel singolo paziente[45,46]. In un successivo gruppo di 28 pazienti con disfunzione ventricolare sinistra ed estese acinesie di parete, abbiamo effettuato il confronto della scintigrafia a riposo *rest-redistribution* con metodo tomografico e dell'eco-dobutamina per predire il recupero funzionale intraoperatorio e dopo 3 mesi dall'intervento di rivascolarizzazione[8]. Entrambe le metodiche hanno rivelato un'elevata e sovrapponibile sensibilità (81 e 83%, rispettivamente per la captazione del tallio e la risposta contrattile alla dobutamina) per predire il recupero funzionale intraoperatorio, ma con una differente specificità (rispettivamente 51 vs 81%). La combinazione della risposta dei due test non ha determinato significative variazioni del valore predittivo positivo, mentre si è osservato un importante incremento del valore predittivo negativo (98%). Ne deriva che la combinazione dei due test rivela un valore incrementale per l'identificazione dei pazienti nei quali l'intervento di rivascolarizzazione, per l'assenza di recupero immediato, potrebbe essere ad alto rischio o addirittura futile. In particolare, la combinazione di un ridotto spessore diastolico, di un aumento dell'eco-riflettenza se comparata con l'eco pericardico e di ridotta o assente captazione del tallio-201 nelle aree acinetiche, può essere di estrema rilevanza al fine di escludere dalla rivascolarizzazione i pazienti che non manifestano una riserva contrattile alla dobutamina.

L'evidenza di riserva contrattile evocabile nell'ambito di aree acinetiche può richiedere un differente grado di integrità cellulare e può essere accettata come dimostrativa della persistenza di adeguato tessuto miofibrillare e di integrità dell'apparato mitocondriale[47]. D'altra parte lo sviluppo di una contrazione parietale in condizioni basali presuppone la persistenza di un'adeguata estensione in senso transmurale di tessuto miofibrillare (almeno 80% dello spessore), in analogia con i dati sperimentali del modello di ischemia-riperfusione[48]. Ne deriva che la presenza di vitalità metabolica, se limitata agli strati subepicardici, può non essere sufficiente per predire il recupero funzionale dopo rivascolarizzazione. D'altra parte la presenza di isole di miociti nelle aree acinetiche può condizionare l'evidenza di persistente vitalità che, se dissociata dalla riserva contrattile, è scarsamente predittiva del recupero funzionale post-chirurgico in condizioni basali. Gli studi condotti con la PET hanno inoltre evidenziato che soltanto il rilievo di una residua attività di metabolismo ossidativo, correlabile alla capacità di sviluppare e mantenere la contrazione di parete, può essere considerata un indice predittivo del recupero funzionale post-rivascolarizzazione[18].

La risposta contrattile delle aree acinetiche dopo dobutamina deve essere valutata con estrema attenzione in quanto può essere fugace e, in proporzione al grado di riduzione di flusso coronarico, può essere seguita dalla ricomparsa di acinesia, espressione quest'ultima di una condizione di ischemia in atto. Il comportamento bimodale del miocardio acinetico rappresenta l'evidenza indiretta che l'ibernazione rappresenta una condizione di ipoperfusione coronarica, ma suscettibile di sviluppo di ischemia e potenzialmente a rischio di evoluzione verso alterazioni irreversibili dei miofilamenti (*embalmment*)[49] o processi di sostituzione fibrotica. In alternativa alla potenziale inducibilità di ischemia nell'ambito di un esaurimento della riserva di flusso, la mancata risposta contrattile all'infusione di dobutamina può essere determinata, come riferito in precedenza, dall'assenza di riserva di metabolismo ossidativo[12]. Nei pazienti con scompenso cardiaco di lunga durata, processi di adattamento cellulare possono comportare una sottoregolazione dei beta-recettori di membrana. La somministrazione di inotropi con meccanismo d'azione indipendente dalla stimolazione beta-recettoriale o l'analisi del potenziamento post-extrasistolico possono rappresentare una valida alternativa per valutare la riserva contrattile delle aree acinetiche con preservato spessore diastolico ma non responsive alla dobutamina[20].

Gestione clinico-terapeutica dei pazienti con insufficienza cardiaca cronica. L'ecocardiografia basale, come espresso in precedenza, può essere considerata il primo approccio per una caratterizzazione del substrato anatomo-funzionale sotteso ad un determinato quadro di disfunzione ventricolare sinistra[6-8]. La dimostrazione di aree ipocinetiche nel territorio di distribuzione di arterie coronariche sede di stenosi critiche rappresenta un'indicazione al trattamento di rivascolarizzazione chirurgica; viceversa, l'evidenza di aree acinetiche con spessore diastolico preservato rende necessaria l'applicazione di specifici algoritmi decisionali per un'appropriata gestione terapeutica.

La riserva contrattile delle aree acinetiche è di estrema importanza clinica per la predizione della quota di

- Copyright - Il Pensiero Scientifico Editore downloaded by IP 18.97.14.89 Sat, 13 Dec 2025, 15:15:16

miocardio immediatamente reclutabile dopo rivascolarizzazione. Questa informazione, anticipando i benefici dell'intervento di rivascolarizzazione, può assumere particolare rilevanza decisionale nei pazienti con il quadro della cosiddetta "miocardiopatia ischemica", nei quali i sintomi di scompenso, per l'estrema disfunzione ventricolare sinistra e l'insufficienza mitralica frequentemente associata, sono prevalenti sull'angina. L'identificazione del miocardio vitale sotteso ad una determinata disfunzione ventricolare sinistra può pertanto rappresentare un elemento decisionale cruciale per la definizione del grado di appropriatezza dell'intervento di rivascolarizzazione (proporzionale all'estensione del recupero funzionale) e del rischio operatorio (correlabile all'immediatezza del recupero funzionale).

L'accuratezza dell'eco-stress per la previsione dei benefici della rivascolarizzazione è stata generalmente valutata utilizzando come standard il recupero della cinetica regionale. Viceversa, si dispone di scarse informazioni sulla capacità della metodica di predire il miglioramento della funzione globale del ventricolo sinistro ed il beneficio clinico dopo rivascolarizzazione. Bax et al.[50], in un recente studio condotto in pazienti con disfunzione ventricolare sinistra, hanno proposto come estensione critica per la previsione del recupero clinico-funzionale un'evidenza di riserva contrattile in almeno 4 segmenti asinergici. È verosimile che la sede (ad esempio territorio di distribuzione dell'arteria discendente anteriore) piuttosto che il numero assoluto di segmenti miocardici reclutabili dal punto di vista funzionale possa essere più rilevante per la predizione del recupero post-chirurgico della frazione di eiezione. D'altra parte, la predicibilità del recupero funzionale post-chirurgico è condizionata, a parità di altri fattori (adeguata rivascolarizzazione, protezione miocardica, stordimento post-cardioplegia), dall'estensione transmurale del danno miocardico. Infatti, esiste un valore critico (> 20%) di estensione transmurale della fibrosi subendocardica per determinare un'assenza di contrazione visibile della parete miocardica in condizioni basali[47]. Lo strato subepicardico, pur non contraendosi in condizioni di riposo, potrebbe impedire un'espansione della parete, inducendo un favorevole rimodellamento ventricolare, o, in alternativa, potrebbe manifestare una contrazione durante sforzo[51]. Sono necessari ulteriori studi allo scopo di definire se meccanismi aggiuntivi o alternativi al recupero della cinetica possono sottendere i benefici a lungo termine dell'intervento di rivascolarizzazione nei pazienti con estrema disfunzione ventricolare sinistra[52].

In aggiunta alla dimostrazione di vitalità e di riserva contrattile, altre importanti determinanti della selezione dei pazienti con insufficienza cardiaca ischemica da avviare ad intervento di rivascolarizzazione sono rappresentate dalla presenza di insufficienza mitralica, ipertensione polmonare, disfunzione ventricolare destra, congestione venosa sistemica, aritmie ventricolari minacciose, comorbilità.

Sebbene siano state identificate delle variabili predittive di uno scadente esito dell'intervento di rivascolarizzazione (dilatazione ventricolare sinistra > 75 mm, indice cardiaco < 2, volume telesistolico > 200 ml, ipertensione polmonare severa) non è sufficientemente dimostrato che esse possano rappresentare parametri assoluti di controindicazione chirurgica. Nella nostra pratica clinica utilizziamo come parametri di esclusione dall'intervento di rivascolarizzazione i seguenti indici:

- acinesia estesa del ventricolo sinistro (> 60%) con chiaro assottigliamento fibrotico (spessore < 5 mm e iperriflettività acustica allorché confrontata con il pericardio);
- acinesie estese nel territorio di arterie coronarie sede di stenosi non significative o sfavorevoli al confezionamento di graft (con riserva per eventuali applicabilità di procedure di endoarteriectomia);
- assenza di vitalità e di riserva contrattile nel territorio anteriore in pazienti con importante dilatazione e disfunzione ventricolare sinistra estrema;
- insufficienza mitralica severa ed ipertensione polmonare non modificabili da interventi farmacologici;
- danno multiorgano.

Nei pazienti con importante dilatazione ventricolare sinistra e controindicazioni all'intervento di rivascolarizzazione per estese aree di fibrosi possono essere considerate procedure chirurgiche alternative (ventricolectomia parziale con eventuale associazione di chirurgia mitralica riparativa o sostitutiva), anche se non sussistono al momento attuale sufficienti evidenze di un beneficio clinico-prognostico da giustificarne un estensivo impiego[53].

Nella figura 1 è rappresentato uno schema di utilizzazione dell'ecocardiografia per la gestione clinico-terapeutica dei pazienti con insufficienza cardiaca ischemica.

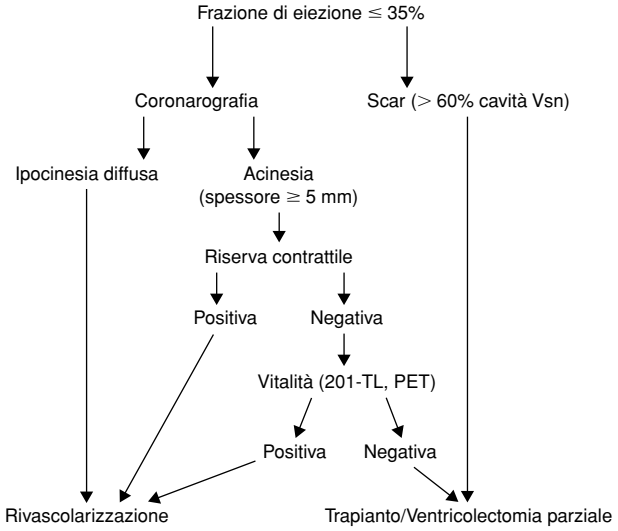

Figura 1. *Gestione clinico-terapeutica dei pazienti con disfunzione ventricolare sinistra. PET = tomografia ad emissione di positroni; Vsn = ventricolare sinistra; TL = tallio.*

- Copyright - Il Pensiero Scientifico Editore downloaded by IP 18.97.14.89 Sat, 13 Dec 2025, 15:15:16

Conclusioni

La gestione clinico-terapeutica dei pazienti con scompenso cardiaco deve comprendere la ricerca dell'eziopatogenesi ischemica e l'identificazione dei pazienti che possono beneficiare con basso rischio dell'intervento di rivascolarizzazione.

La valutazione della vitalità miocardica e della riserva contrattile nell'ambito delle aree miocardiche acinetiche rappresenta una variabile cruciale per supportare una decisione chirurgica appropriata, evitando, a parità di altre condizioni, procedure futili e con elevato rischio di letalità. Per quanto non si disponga del numero "magico" di segmenti vitali per la previsione di un persistente beneficio clinico, l'identificazione di miocardio vitale in sede anteriore è di sicura rilevanza per una rivascolarizzazione coronarica al fine di limitare la progressione dell'ibernazione miocardica verso il danno irreversibile.

Riassunto

L'alterazione contrattile del miocardio associata a malperfusione coronarica cronica (cosiddetta ibernazione miocardica) può rappresentare una condizione potenzialmente reversibile dopo ripristino di un normale flusso coronarico. L'ecocardiografia da stress (dobutamina, potenziamento post-extrasistolico) può evidenziare la riserva contrattile del miocardio ibernato e predirne il recupero funzionale dopo rivascolarizzazione coronarica. L'identificazione del miocardio disfunzionante, ma vitale, può pertanto costituire una variabile cruciale per la selezione dei pazienti con insufficienza cardiaca cronica che possono beneficiare dell'intervento di rivascolarizzazione coronarica.

Parole chiave: Insufficienza cardiaca; Ecocardiografia; Miocardio ibernato.

Bibliografia

1. Rahimtoola SH. The hibernating myocardium. Am Heart J 1989; 117: 211-21.
2. Bolli R. Myocardial stunning in man. Circulation 1992; 86: 1671-91.
3. Bonow RO. Identification of viable myocardium. Circulation 1996; 94: 2674-80.
4. Dilsizian V, Bonow RO. Current diagnostic techniques of assessing viability in patients with hibernating and stunned myocardium. Circulation 1993; 87: 1-20.
5. Fallavollita JA, Perry BJ, Cantry JM. F^{18}-2-deoxyglucose deposition and regional flow in pigs with chronically dysfunctional myocardium. Evidence for transmural variations in chronic hibernating myocardium. Circulation 1997; 95: 1900-9.
6. Rasmussen S, Corya BC, Feigenbaum H, Knoebel SB. Detection of myocardial scar tissue by M-mode echocardiography. Circulation 1978; 57: 230-7.
7. Baer FM, Voth E, Schneider CA, Theissen P, Schicha H, Sechtem U. Comparison of low-dose dobutamine-gradient echo magnetic resonance imaging and positron emission tomography with [18F] fluorodeoxyglucose in patients with chronic coronary artery disease. A functional and morphological approach to the detection of residual myocardial viability. Circulation 1995; 91: 1006-15.
8. La Canna G, Rahimtoola S, Visioli F, et al. Sensitivity, specificity, and predictive accuracies of noninvasive tests, singly and in combination, for diagnosis of hibernating myocardium. Eur Heart J 2000; 16: 1358-67.
9. Faletra F, Crivellaro W, Pirelli S, et al. Value of transthoracic two-dimensional echocardiography in predicting viability in patients with healed Q-wave anterior wall myocardial infarction. Am J Cardiol 1995; 76: 1002-6.
10. Beltrami CA, Finato N, Rocco M, et al. Structural basis of end-stage failure in ischemic cardiomyopathy in humans. Circulation 1994; 89: 151-63.
11. Shivalkar P, Maes A, Borgers M, et al. Only hibernating myocardium invariably shows early recovery after coronary revascularization. Circulation 1996; 94: 308-15.
12. Gropler RJ, Geltman EM, Sampathkumaran K, et al. Functional recovery after coronary revascularization of chronic coronary artery disease is dependent on maintenance of oxidative metabolism. J Am Coll Cardiol 1992; 20: 569-77.
13. Zhang J, Path G, Chepuri V, et al. Effects of dobutamine on myocardial blood flow, contractile function, and bioenergetic responses distal to coronary stenosis: implications with regard to dobutamine stress testing. Am Heart J 1995; 129: 330-42.
14. Streeter DD Jr, Hanna WT. Engineering mechanics for successive states in canine left ventricular myocardium. II. Fiber angle and sarcomere length. Circ Res 1973; 33: 656-64.
15. Buda AJ, Zotz RJ, Gallagher KP. Characterization of the functional border zone around regionally ischemic myocardium using circumferential flow-function maps. J Am Coll Cardiol 1986; 8: 150-8.
16. Gallagher KP, Osakada G, Hess OM, Koziol JA, Kemper WS, Ross J Jr. Subepicardial segmental function during coronary stenosis and the role of myocardial fiber orientation. Circ Res 1982; 50: 352-9.
17. Chen C, Li L, Chen LL, et al. Incremental doses of dobutamine induce a biphasic response in dysfunctional left ventricular regions subtending coronary stenosis. Circulation 1995; 92: 756-66.
18. Afridi I, Kleiman NS, Raizner AE, Zoghbi WA. Dobutamine echocardiography in myocardial hibernation. Optimal dose and accuracy in predicting recovery of ventricular function after coronary angioplasty. Circulation 1995; 91: 663-70.
19. Picano E, Ostojic M, Varga A, et al. Combined low dose dipyridamole-dobutamine stress echocardiography to identify myocardial viability. J Am Coll Cardiol 1996; 27: 1422-8.
20. Scognamiglio R, Fasoli G, Casarotto D, et al. Postextrasystolic potentiation and dobutamine echocardiography in predicting recovery of myocardial function after coronary bypass revascularization. Circulation 1997; 96: 816-20.
21. Mock MB, Ringqvist I, Fisher LD, et al. Survival in medically treated patients in the Coronary Artery Surgery Study (CASS) registry. Circulation 1982; 66: 562-8.
22. Hosenpud JD, Novick RJ, Breen TJ, Daily OP. The Registry of the International Society for Heart and Lung Transplantation: eleventh official report - 1994. J Heart Lung Transplant 1994; 13: 561-70.
23. Gheorghiade M, Bonow RO. Chronic heart failure in the United States. A manifestation of coronary artery disease. Circulation 1997; 97: 282-9.

- Copyright - Il Pensiero Scientifico Editore downloaded by IP 18.97.14.89 Sat, 13 Dec 2025, 15:15:16

24. Rumberger J. Ventricular dilatation and remodeling after myocardial infarction. Mayo Clin Proc 1994; 69: 664-74.
25. Elefteriades JA, Tolis G, Levi E, Mills LK, Zaret BL. Coronary artery bypass grafting in severe left ventricular dysfunction: excellent survival improved ejection fraction and functional state. J Am Coll cardiol 1993; 22: 1411-7.
26. Christenson JT, Maurice J, Simonet F, et al. Effect of low left ventricular ejection fractions on the outcome of primary coronary bypass grafting in end-stage coronary artery disease. J Cardiovasc Surg 1995; 36: 45-51.
27. Louie HW, Laks H, Milgalter E, et al. Ischemic cardiomyopathy. Criteria for coronary revascularization and cardiac transplantation. Circulation 1991; 84 (Suppl 5): III290-III295.
28. Chan RK, Raman J, Lee KJ, et al. Prediction of outcome after revascularization in patients with poor left ventricular function. Ann Thorac Surg 1996; 61: 1428-34.
29. Alderman E, Fisher LD, Litwin P, et al. Results of coronary artery surgery in patients with poor left ventricular function (CASS). Circulation 1983; 68: 785-95.
30. Baker DW, Jones R, Hodges J, Massie BM, Konstam MA, Rose EA. Management of heart failure. III. The role of revascularization in the treatment of patients with moderate or severe left ventricular systolic dysfunction. JAMA 1994; 272: 1528-34.
31. Mickleborough L, Maruyama H, Takagi Y, Mohamed S, Sun Z, Ebisuzaki L. Results of revascularization in patients with severe left ventricular dysfunction. Circulation 1995; 92 (Suppl II): II73-II79.
32. Gill IS, Loop FD, Kramer J, Piedmonte M, Borsh J. Primary isolated coronary artery bypass in left ventricular dysfunction: survival and prediction of survival. Can J Cardiol 1994; 10: 923-6.
33. Langeburg SE, Buchanan SA, Blackboume LH, et al. Predicting survival after coronary revascularization for ischemic cardiomyopathy. Ann Thorac Surg 1995; 60: 1193-6.
34. Hausmann H, Ennker J, Topp H, et al. Coronary artery bypass surgery and heart transplantation in end-stage coronary artery disease: a comparison of hemodynamic improvement and ventricular function. J Card Surg 1994; 9: 77-84.
35. Williams MJ, Odabashian J, Lauer MS, Thomas JD, Marwick TH. Prognostic value of dobutamine echocardiography in patients with left ventricular dysfunction. J Am Coll Cardiol 1996; 27: 132-9.
36. Chaudhry F, Tauke JT, Alessandrini RS, Vardi G, Parker MA, Bonow RO. Prognostic implications of myocardial contractile reserve in patients with coronary artery disease and left ventricular dysfunction. J Am Coll Cardiol 1999; 34: 730-8.
37. Afridi I, Grayburn PA, Panza JA, Oh JK, Zoghbi A, Marwick TH. Myocardial viability during dobutamine echocardiography predicts survival in patients with coronary artery disease and severe left ventricular systolic dysfunction. J Am Coll Cardiol 1998; 32: 921-6.
38. Meluzin J, Cerny J, Frelich M, et al. Prognostic value of the amount of dysfunctional but viable myocardium in revascularized patients with coronary artery disease and left ventricular dysfunction. J Am Coll Cardiol 1998; 32: 912-20.
39. Eitzman D, Al-Aouar Z, Kanter HL, et al. Clinical outcome of patients with advanced coronary artery disease after viability studies with positron emission tomography. J Am Coll Cardiol 1992; 20: 559-65.
40. Di Carli MF, Davidson M, Little R, et al. Value of metabolic imaging with positron emission tomography for evaluating prognosis in patients with coronary artery disease and left ventricular dysfunction. Am J Cardiol 1994; 73: 527-33.
41. Gioia G, Powers J, Heo J, Iskandrian AS. Prognostic value of rest-redistribution tomography thallium-201 imaging in ischemic cardiomyopathy. Am J Cardiol 1995; 75: 759-62.
42. Alfieri O. Coronary artery bypass grafting for left ventricular dysfunction. Curr Opin Cardiol 1994; 9: 658-63.
43. Rahimtoola SH. A perspective on the three large multicenter randomized trials of coronary bypass surgery for chronic stable angina. Circulation 1985; 72 (Suppl V): V123-V135.
44. Bax JJ, Wijns W, Cornel JH, Visser FC, Boersma E, Fioretti PM. Accuracy of currently available techniques for prediction of functional recovery after revascularization in patients with left ventricular dysfunction due to chronic coronary artery disease: comparison of pooled data. J Am Coll Cardiol 1997; 30: 1451-60.
45. La Canna G, Alfieri O, Giubbini R, Gargano M, Ferrari R, Visioli O. Echocardiography during infusion of dobutamine for identification of reversible dysfunction in patients with chronic coronary artery disease. J Am Coll Cardiol 1994; 23: 617-26.
46. Alfieri O, La Canna G, Giubbini R, Pardini A, Zogno M, Fucci C. Recovery of myocardial function. The ultimate target of coronary revascularization. Eur J Cardiothorac Surg 1993; 7: 325-30.
47. Panza JA, Dilsizian V, Laurienzo JM, Curiel RV, Katsiyannis PT. Relation between thallium uptake and contractile response to dobutamine. Implications regarding myocardial viability in patients with chronic coronary artery disease and left ventricular dysfunction. Circulation 1995; 91: 990-8.
48. Lieberman AN, Weiss JL, Jugdutt BI, et al. Two-dimensional echocardiography and infarct size: relationship of regional wall motion and thinning to the extent of myocardial infarction in the dog. Circulation 1981; 63: 739-46.
49. Bashour TT, Mason DT. Myocardial hibernation and "embalmment". Am Heart J 1990; 119: 706-8.
50. Bax JJ, Poldermans D, Elhendy A, et al. Improvement of left ventricular ejection fraction, heart failure symptoms and prognosis after revascularization in patients with coronary artery disease and viable myocardium detected by dobutamine stress echocardiography. J Am Coll Cardiol 1999; 34: 163-9.
51. Lombardo A, Loperfido F, Trani C, et al. Contractile reserve of dysfunctional myocardium after revascularization: a dobutamine stress echocardiography study. J Am Coll Cardiol 1997; 30: 633-40.
52. Samady H, Elefteriades JA, Abbott BG, Mattera JA, McPherson CA, Wackers FJT. Failure to improve left ventricular function after coronary revascularization for ischemic cardiomyopathy is not associated with worse outcome. Circulation 1999; 100: 1298-304.
53. Starling RC, McCarthy PM. Partial left ventriculectomy: sunrise or sunset? Eur J Heart Fail 1999; 1: 313-7.