

# Ampia rete di Chiari simulante un cor triatriatum destro all'ecocardiogramma transtoracico diagnosticata correttamente con ecocardiogramma transesofageo

Luca Lanzarini, Claudia Raineri, Alessandra Bertoletti

*Dipartimento di Cardiologia, IRCCS Policlinico San Matteo, Pavia*

(Ital Heart J Suppl 2000; 1 (9): 1208-1209)

Ricevuto il 6 giugno 2000;  
nuova stesura il 3 luglio  
2000; accettato il 5 luglio  
2000.

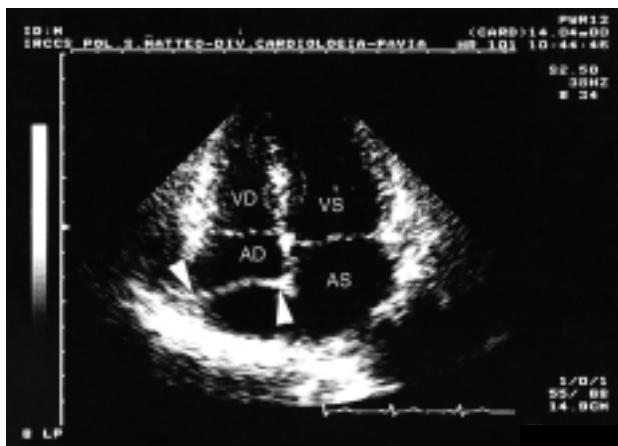
*Per la corrispondenza:*

Dr. Luca Lanzarini

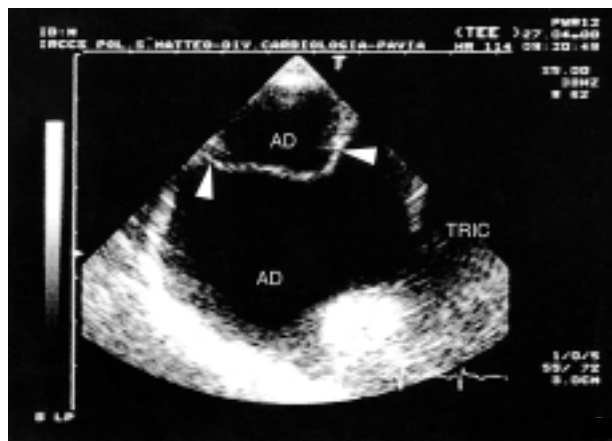
*Dipartimento di  
Cardiologia  
IRCCS Policlinico  
San Matteo  
Piazzale Golgi, 2  
27100 Pavia  
E-mail:  
l.lanzarini@smatteo.pv.it*

Una paziente di 63 anni ha eseguito un ecocardiogramma transtoracico per la ricerca di una possibile origine cardiaca di un'iperpiressia persistente pur in assenza di segni clinici e strumentali di sospetto interessamento cardiaco (assenza di isolamento culturale, di soffio all'ascoltazione cardiaca, di alterazioni dell'ombra cardiaca alla radiografia del torace, di anomalie elettrocardiografiche in basale). L'esame non ha mostrato lesioni valvolari, ma ha documentato, nella proiezione 4 camere apicale (Fig. 1), la presenza di una membrana atriale destra apparentemente tesa fra la parete libera dell'atrio destro ed il setto interatriale, che appariva dotata in tempo reale di scarsi movimenti oscillatori indipendenti dal ciclo cardiaco e dai normali atti respiratori, tale da simulare un cor triatriatum destro. All'analisi Doppler non vi erano segni indicativi di ostruzione a livello della membrana. Le immagini ottenibili dall'approccio sottocostale, che avrebbero potuto fornire informazioni diagnostiche aggiuntive, si sono rivelate in questo singolo paziente di scarsa qualità

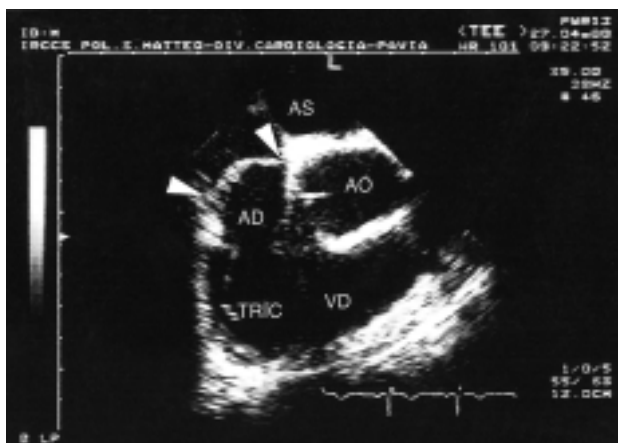
(e non sono state pertanto registrate). Per la persistenza della febbre e per dirimere il dubbio diagnostico, è stata quindi posta indicazione ad esame ecocardiografico transesofageo. L'esame transesofageo eseguito con sonda biplana ha permesso di diagnosticare correttamente la lesione atriale destra identificandola come un residuo embrionale tipo rete di Chiari, ma così particolarmente ed inusualmente ampia ed allungata da estendersi in senso trasversale dallo sbocco della vena cava inferiore al setto interatriale (Fig. 2). Analizzando diversi piani di scansione (Figg. 3 e 4) è stato possibile documentare che la struttura filamentosa, apparentemente fissa e tesa fra sbocco della vena cava inferiore e setto interatriale (Fig. 2), si comportava in realtà in modo simile ad un lembo valvolare che, appoggiato alla parete settale dell'atrio destro (Fig. 3), durante gli atti respiratori più profondi, si staccava da questa parete (Fig. 4) e mostrava i movimenti ondulatori caratteristici dei residui della rete di Chiari abitualmente documentabili.



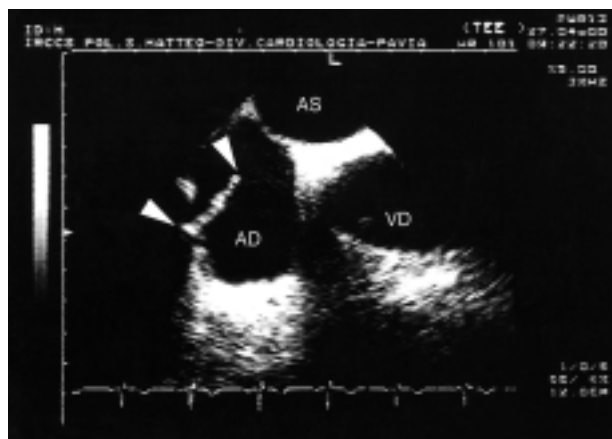**Figura 1.** Nella sezione apicale 4 camere è presente una struttura a membrana (freccie piene) fra parete libera dell'atrio destro e setto interatriale che suddivide in due parti la cavità atriale destra. AD = atrio destro; AS = atrio sinistro; VD = ventricolo destro; VS = ventricolo sinistro.



**Figura 2.** Sezione trasversale a livello esofageo medio-inferiore con rotazione antioraria della sonda. La membrana (freccie piene), apparentemente fissa, si estende in senso trasversale fra sbocco della vena cava inferiore ed il setto interatriale. TRIC = valvola tricuspide. Altre abbreviazioni come in figura 1.



**Figura 3.** Sezione longitudinale a livello dell'esofago medio-superiore. La membrana (freccie piene), in diastole, appare incurvata ma ancora appoggiata alla porzione settale dell'atrio destro. AO = aorta. Altre abbreviazioni come in figure 1 e 2.



**Figura 4.** Sezione longitudinale a livello dell'esofago medio-superiore ottenuta con diversa angolazione e rotazione del trasduttore rispetto alla precedente durante inspirazione profonda. La membrana (freccie piene) si mostra ora come una struttura mobile, separata dal setto interatriale, dotata in tempo reale di fluttuazioni e movimenti ondulatori. Abbreviazioni come in figura 1.