

# Intervento di Bentall-DeBono: otto anni di esperienza clinica

Antonio Scafuri, Paolo Nardi, Stefano Forlani, Carlo Bassano, Michele Danilo Pierri, Antonio Pellegrino, Patrizio Polisca, Fabrizio Tomai, Giovanni Maria De Matteis, Luigi Chiariello

Cattedra di Cardiocirurgia, Università degli Studi "Tor Vergata", Roma

**Key words:**  
Aneurysm of the ascending aorta; Bentall-DeBono procedure.

**Background.** Annulo-aortic ectasia is a dilation of the aortic root with the involvement of the Valsalva sinuses. In 1968 Bentall and DeBono proposed to replace the aortic valve, the Valsalva sinuses and the ascending aorta with a composite tube graft containing aortic valve prosthesis. Consequently coronary ostia had to be reimplanted on the prosthetic tube. Recently the use of new materials has resulted in a more acceptable operative risk, and postoperative bleeding and late mortality have been reduced.

**Methods.** From January 1991 to December 1998, 44 out of 241 patients were operated on with the Bentall-DeBono procedure, affected by dissecting or expansive aneurysm of the ascending aorta. Of the 44 patients (35 males, 9 females, mean age 53.7 years), 3 presented with acute aortic dissection, 5 were asymptomatic, 10 were in NYHA functional class II, 14 in class III, 9 in class IV, and 2 in CCS class 4; 1 patient had dysphonia; 37 patients presented with isolated aortic regurgitation, and 7 associated aortic valvular stenosis. The diagnosis of acute dissection was made by transesophageal echocardiography and that of expansive aneurysm by thorax helical computed tomographic scanning and/or magnetic resonance imaging and cardiac catheterization. Follow-up was obtained in 100% of the patients for an average of  $23 \pm 20.9$  months (range 4-79 months).

**Results.** Four patients (9%) died; in 4 patients (9%) postoperative bleeding needed reoperation, in 5 (11.4%) a permanent pacemaker for atrioventricular block was implanted, and 1 patient (2.3%) had transient hemiparesis. At univariate analysis predictive factors for operative risk were NYHA functional class IV ( $p < 0.005$ ) and atherosclerotic etiology ( $p < 0.05$ ). At follow-up 7 late deaths occurred for an actuarial survival at 24 months of  $75 \pm 9\%$ . Causes were sudden death in 3 patients, cardiac failure in 3 and stroke in 1 patient; 31 surviving patients (94%) were in NYHA functional class I and 2 patients in class II (6%).

**Conclusions.** The Bentall-DeBono procedure involves moderate risk with good results; clinical presentation and associated valvular pathology influence early and mid-term results.

(Ital Heart J Suppl 2000; 1 (6): 783-789)

Ricevuto il 29 novembre 1999; nuova stesura il 7 febbraio 2000; accettato il 18 febbraio 2000.

Per la corrispondenza:

Dr. Antonio Scafuri

Cattedra di  
Cardiocirurgia  
Università degli  
Studi "Tor Vergata"  
European Hospital  
Via Portuense, 700  
00149 Roma

## Introduzione

L'ectasia aortico-anulare è un'entità anatomo-patologica in cui alla dilatazione della radice aortica, in particolare della giunzione seno-tubulare, si associa il coinvolgimento dei seni di Valsalva<sup>1</sup>.

Tale patologia deriva da un danno a carico delle fibre elastiche della tunica media dell'aorta, che, sotto la spinta pressoria, causa una dilatazione permanente e progressiva del vaso a livello della porzione seno-tubulare e dei seni valvolari, come avviene nell'aterosclerosi, nella degenerazione cistica idiopatica e nella sindrome di Marfan. Inoltre, l'indebolimento della parete può causarne lo scollamento con passaggio di sangue nella media, come nella dissecazione dell'aorta. Il coinvolgimento della radice aortica e quindi dell'anulus, causa l'insufficienza della valvola<sup>2</sup>.

In presenza di dilatazione dei seni di Valsalva si rende necessaria l'intera sostituzione della radice aortica e della valvola aortica con reimpianto delle coronarie solo qualora l'apparato valvolare sia compromesso irreparabilmente; in alternativa è possibile utilizzare procedure chirurgiche che risparmino la valvola nativa<sup>3,4</sup>.

In altri casi la sostituzione dell'aorta ascendente e della valvola può essere effettuata separatamente.

Bentall e DeBono proponevano nel 1968 l'impianto di una protesi tubulare valvolata endoluminale con reimpianto degli osti coronarici<sup>5</sup>. Successivamente questa tecnica veniva modificata da Cabrol et al.<sup>6</sup> ed in seguito da Kouchoukos et al.<sup>7</sup>; nel tempo anche i materiali utilizzati subivano un'evoluzione, come il miglioramento dell'impermeabilizzazione protesica al sangue. Infatti, le protesi aortiche attualmente

in commercio sono rivestite di gelatine che, pur mantenendo una buona porosità per favorire la colonizzazione fibroblastica e l'endotelizzazione delle maglie del tessuto sintetico, sono impermeabili al sangue<sup>8</sup>.

Abbiamo esaminato retrospettivamente la nostra esperienza chirurgica utilizzando la tecnica di Bentall-DeBono nel trattamento dell'aneurisma dell'aorta ascendente associato ad insufficienza valvolare aortica, per verificarne i rischi e benefici a breve ed a medio termine.

## Materiali e metodi

Dal gennaio 1991 al dicembre 1998 nell'Istituto di Cardiocirurgia dell'Università degli Studi "Tor Vergata" di Roma presso l'European Hospital, 241 pazienti venivano sottoposti a intervento chirurgico per resezione di aneurisma dell'aorta ascendente e in 44 di questi (35 maschi e 9 femmine) si effettuava la procedura di Bentall-DeBono. L'età media era di 53.7 anni (range 20-81) (27.6 anni, range 20-35, per i 5 pazienti affetti da sindrome di Marfan e 59.5 anni, range 40-81, per i 39 pazienti non Marfan).

**Presentazione clinica.** Tre pazienti presentavano i segni clinici di dissecazione acuta dell'aorta (2 con dolore toracico ed in shock, uno in compenso emodinamico); 5 pazienti erano asintomatici (I classe NYHA), 10 pazienti presentavano dispnea per sforzi di grado moderato (II classe NYHA), 14 dispnea per sforzi di grado lieve (III classe NYHA) e 9 anche a riposo (IV classe NYHA); 2 pazienti erano sintomatici per angina a riposo (IV classe CCS); un paziente riferiva disfonia di recente insorgenza.

**Tipo di patologia e di eziologia.** In 37 casi si trattava di aneurisma espansivo dell'aorta ascendente, in 7 casi di dissecazione aortica (acuta in 3, cronica in 4). La patologia valvolare predominante era insufficienza pura (37 pazienti, 84.1%); steno-insufficienza era presente in 7 pazienti (15.9%).

L'eziologia dell'ectasia anulo-aortica, valutata in base al reperto operatorio macroscopico, risultava di natura idiopatica in 18 casi (di cui uno da sindrome di Marfan) (48.6%), aterosclerotica in 11 (29.7%), mixomatosa in 8 (21.6%). L'eziologia dei pazienti giunti al ricovero con patologia dissecante dell'aorta era da sindrome di Marfan in 4 (57.1%), idiopatica in 2 (28.6%), mixomatosa in 1 (14.3%).

**Esami diagnostici.** Tutti i pazienti venivano sottoposti ad esame ecocardiografico transtoracico e/o transesofageo; il cateterismo cardiaco per la valutazione emodinamica del rigurgito valvolare con coronarografia selettiva si effettuava in 39 pazienti; per delineare con maggior dettaglio il diametro trasverso e l'estensione longitudinale dell'aneurisma, il falso lume, l'eventuale

apposizione trombotica endoluminale ed i rapporti con le strutture adiacenti in 33 pazienti si effettuava la tomografia computerizzata dell'aorta toracica, in 5 la risonanza magnetica, in 3 l'angiografia digitale dell'aorta toraco-addominale.

La funzione ventricolare sinistra espressa come frazione di eiezione valutata al cateterismo cardiaco e/o all'ecocardiogramma risultava conservata in 26 pazienti (frazione di eiezione  $\geq 50\%$ ), moderatamente depressa in 13 (frazione di eiezione  $< 50\%$ ), severamente depressa in 5 (frazione di eiezione  $\leq 35\%$ ). In 6 pazienti (13.6%) era presente malattia aterosclerotica coronarica ostruttiva necessitante rivascularizzazione chirurgica (Tabb. I e II).

L'indicazione ad eseguire intervento chirurgico con tecnica di Bentall-DeBono nei casi di patologia espansiva e nella dissecazione cronica dell'aorta veniva posta in presenza di diametro della radice aortica  $> 5$  cm con dilatazione dei seni di Valsalva ed insufficienza valvolare aortica di grado moderato-severo o severo<sup>2,9</sup> per patologia primitiva della valvola stessa; la diagnosi di dissecazione acuta dell'aorta, con interessamento dell'aorta ascendente, costituiva di per sé indicazione ad intervento d'emergenza.

**Intervento chirurgico.** L'intervento di sostituzione della radice e della valvola aortica mediante tubo protesico valvolato (contenente protesi meccanica o biologica) con reimpianto delle coronarie era effettuato con bypass cardiopolmonare in ipotermia sistemica moderata (24-27°C) in 40 pazienti; in arresto di circolo ed in ipotermia profonda (14-18°C) si sostituiva con tecnica tradizionale il tratto prossimale dell'arco in 2 casi e l'intero arco con reimpianto dei vasi epiaortici in altri 2 casi.

La procedura consisteva, dopo il clampaggio aortico, nell'aortotomia longitudinale fino al seno non coro-

**Tabella I.** Caratteristiche cliniche dei 44 pazienti operati mediante tecnica di Bentall-DeBono.

N. pazienti	44
Età (anni)	
Media	53.7
Range	20-81
Età pazienti con sindrome di Marfan (anni)	
Media	27.6
Range	20-35
Età pazienti senza sindrome di Marfan (anni)	
Media	59.5
Range	40-81
Sesso (M/F)	35/9
Presentazione clinica (n=)	44
Classe NYHA	
I	5
II	10
III	14
IV	9
Emergenza al ricovero	3
Angina a riposo	2
Disfonia	1

**Tabella II.** Caratteristiche preoperatorie dei 44 pazienti operati mediante tecnica di Bentall-DeBono.

	N. pazienti
Eziologia	
Idiopatica	19
Aterosclerotica	11
Mixomatosa	9
Sindrome di Marfan	5
Patologia	
Anulo-ectasia con IAo severa	30
Anulo-ectasia con SIAo	7
Dissecazione acuta tipo I	3
Dissecazione cronica tipo I	3
Dissecazione cronica tipo II	1
Principali mezzi diagnostici	
ETT e/o ETE	44
Cateterismo cardiaco	39
Coronarografia selettiva	39
Ventricolografia sinistra	39
FE ≥ 50%	21
FE < 50%	13
FE ≤ 35%	5
TC	33
RM	5
Angiografia digitale	3
Presenza di malattia coronarica ostruttiva	6

E/TE = ecocardiogramma transesofageo; ETT = ecocardiogramma transtoracico; FE = frazione di eiezione; IAo = insufficienza valvolare aortica; RM = risonanza magnetica; SIAo = steno-insufficienza valvolare aortica; TC = tomografia computerizzata volumetrica.

narico e nell'escissione dei lembi valvolari aortici; il condotto protesico veniva anastomizzato in sede prossimale sull'anulus aortico mediante punti Surgidac 2.0 ad U rinforzati con *pledgets* di teflon in posizione sottoanulare. Si preparavano due bottoni di parete aortica comprendenti rispettivamente gli osti coronarici di sinistra e di destra e si confezionavano nella protesi vascolare due orifizi calibrati per il reimpianto delle coronarie mediante termocauterio. Successivamente si effettuavano le anastomosi termino-laterali tra gli osti coronarici (prima il sinistro e poi il destro) e la protesi tubulare mediante sutura continua a soprappiglio in Surgipro 5.0. Per l'anastomosi distale termino-terminale tra condotto protesico e tratto distale dell'aorta ascendente si utilizzava sutura continua a soprappiglio in Surgipro 4.0.

Il riscaldamento corporeo si effettuava mediante circolazione extracorporea e la riperfusione coronarica con soluzione ematica calda avveniva con la linea cardioplegica all'interno del condotto valvolato; infine si declampava l'aorta.

La protezione miocardica si effettuava con cardioplegia cristalloide fredda a 4°C fino al 1993 e successivamente con cardioplegia ematica fredda a 4°C. La durata media del clampaggio aortico nei pazienti operati senza arresto di circolo era di 97 min. In 24 pazienti si impiantava tubo valvolato Carboseal, in 12 St. Jude

Medical, in 5 Sorin, in 3 condotti tubulari con bioprotesi (Hancock II e Carpentier-Edwards) (Tab. III).

In 6 pazienti si effettuava anche bypass coronarico impiegando l'arteria mammaria interna sinistra sul ramo discendente anteriore e la vena safena autologa sugli altri rami coronarici. In 2 pazienti era necessaria anche la sostituzione della valvola mitrale. In 3 casi (6.8%) si trattava di reintervento.

**Tabella III.** Modelli di protesi tubulari valvolate impiantate.

Protesi	N. protesi (mm)	N. pazienti
Carboseal	25/28	13
Carboseal	23/26	7
Carboseal	27/30	4
St. Jude Medical	25/30	8
St. Jude Medical	23/26	2
St. Jude Medical	27/30	2
Sorin	25/30	3
Sorin	27/30	2
Hancock + tubo	25 + 30	2
Carpentier-Edwards + tubo	25 + 30	1

**Analisi statistica.** Tutte le variabili tranne l'età (variabile continua) venivano trasformate in binarie ed analizzate mediante test esatto di Fisher; per l'età si utilizzava il test t di Student. La curva di sopravvivenza atuariale era calcolata con la tecnica di Kaplan-Meier.

## Risultati

**Risultati ospedalieri.** *Sopravvivenza ospedaliera.* Quaranta pazienti (91%) venivano dimessi dall'ospedale in buone condizioni cliniche: 39 tra la quinta e la diciottesima giornata postoperatoria, con una degenza ospedaliera media di 9 giorni; una paziente aveva degenza ospedaliera di 75 giorni a causa di una febbre settica. Nel periodo postoperatorio i pazienti erano sottoposti a controllo ecocardiografico color Doppler, che evidenziava il corretto posizionamento del tubo valvolato ed il normofunzionamento della protesi in posizione aortica. In 12 casi si eseguiva anche la tomografia computerizzata volumetrica per valutare la protesi tubulare e l'aorta toracica.

*Morbilità.* In 4 pazienti (9%) con dissecazione aortica era necessaria la revisione chirurgica dell'emostasi; in 5 (11.4%) era richiesto impianto di pacemaker per blocco atrioventricolare di III grado; un paziente (2.3%) veniva colto da emiparesi sinistra temporanea in seconda giornata postoperatoria, con graduale e completo recupero durante la degenza ospedaliera.

*Mortalità.* Quattro pazienti (9%) decedevano. Le cause del decesso sono riportate in tabella IV. Un paziente de-

**Tabella IV.** Cause di mortalità operatoria.

Causa	N. pazienti	%
Sindrome da bassa gittata	1	25
Insufficienza multiorgano	1	25
Infarto mesenterico	1	25
Arresto cardiaco su base aritmica	1	25

cedeva per sindrome da bassa gittata, con decesso verificatosi in seconda giornata, uno per insufficienza multiorgano in diciassettesima giornata postoperatoria, uno per infarto mesenterico in seconda giornata postoperatoria, un altro per arresto cardiaco su base aritmica complicato da coma cerebrale in undicesima giornata postoperatoria.

Secondo l'analisi delle variabili preoperatorie, abbiamo avuto i seguenti risultati: l'età > 65 anni comportava una mortalità del 20% (4/19 pazienti), < 65 anni non vi era mortalità. Per quanto riguarda il sesso, la mortalità operatoria si verificava solo nel sesso maschile (10 vs 0%). I 4 pazienti deceduti presentavano al ricovero IV classe funzionale NYHA; in 3 pazienti era presente rigurgito aortico di grado severo ed in un paziente stenosi valvolare di grado severo (gradiente 100 mmHg). In un paziente, portatore di bioprotesi aortica disfunzionante precedentemente impiantata in altra sede, era necessaria anche la sostituzione dell'arco aortico in ipotermia profonda ed arresto di circolo e la sostituzione della valvola mitrale; in un paziente la frazione di eiezione era < 35%; in 2 pazienti, inoltre, era presente malattia aterosclerotica coronarica ostruttiva ed in uno arteriopatia periferica; l'eziologia di tipo aterosclerotico si riscontrava in 3 decessi (Tab. V).

I pazienti giunti a ricovero in emergenza per dissecazione acuta dell'aorta, non presentavano mortalità operatoria.

Fattori predittivi di rischio operatorio all'analisi univariata risultavano la IV classe funzionale NYHA (p < 0.005) e l'eziologia aterosclerotica (p < 0.05) (Tab. VI).

**Risultati a distanza.** I 40 pazienti dimessi venivano visitati ambulatoriamente dopo 1 mese dall'intervento e successivamente contattati telefonicamente per l'ag-

giornamento del follow-up. Il follow-up risultava completo al 100%, con una durata massima di 79 mesi (minima di 4) ed una media di 23 ± 20.9 mesi.

La sopravvivenza attuariale a 24 mesi era del 75 ± 9% (Fig. 1).

I decessi al follow-up erano 7. Le cause ed il periodo intercorso dall'intervento sono descritti in tabella VII: 3 pazienti decedevano per scompenso cardiaco, 3 per morte improvvisa ed uno per ictus emorragico.

Trentuno pazienti viventi (94%) erano in I classe funzionale NYHA, 2 (6%) in II classe.

Inoltre, venivano registrati due eventi di natura cardiaca (una fibrillazione atriale ed un versamento pleurico) ed un attacco ischemico transitorio necessitanti ricovero ospedaliero.

### Discussione

La tecnica originale di Bentall e DeBono, effettuata per la prima volta nel 1968, prevedeva l'impianto endoluminale della protesi tubulare valvolata, il reimpianto degli osti coronarici dall'interno del lume aorti-

**Tabella VI.** Relazione tra variabili cliniche e mortalità operatoria.

Variabili	N. pazienti	Mortalità (%)	p
Età (anni)			
≥ 65	19	20	NS
< 65	25	0	
Sesso (M/F)	35/9	10/0	NS
IV classe NYHA	11	36	< 0.005
Eziologia aterosclerotica	11	36	< 0.05
Insufficienza aortica severa	28	11	NS
Stenosi aortica associata	7	14	NS
Emergenza al ricovero	3	0	NS
Presenza di coronaropatia	6	16.7	NS
Funzione ventricolare sinistra ridotta (FE ≤ 35%)	5	20	NS
Sostituzione intero arco aortico	2	50	NS
Dissecazione cronica	4	0	NS
Reintervento	3	33	NS

FE = frazione di eiezione.

**Tabella V.** Caratteristiche preoperatorie ed operatorie dei 4 pazienti deceduti dopo l'intervento.

Età (anni)	Sesso	NYHA	MACO	FE (%)	Eziologia	Patologia	Redo	Sostituzione arco
71	M	IV	0	< 35	ATS	IAo	0	0
68	M	IV	0	< 50	ID	IAo + aneurisma arco	1	0
66	M	IV	1 vaso (dx)	> 50	ATS	IAo	0	1
67	M	IV	0	> 50	ATS	SIAo	0	0

ATS = aterosclerotica; dx = coronaria destra; ID = idiopatica; MACO = malattia aterosclerotica coronarica ostruttiva. Altre abbreviazioni come in tabella II.

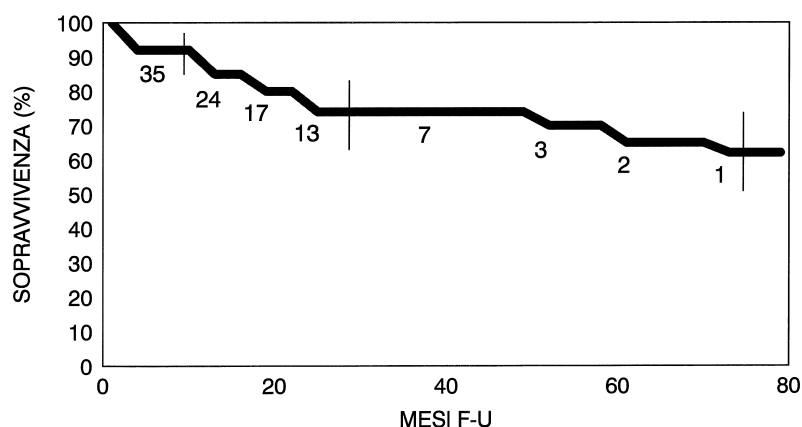


Figura 1. Sulla curva di sopravvivenza viene indicato il numero di pazienti a rischio in rapporto ai mesi di follow-up (F-U).

Tabella VII. Decessi al follow-up.

Causa	N. pazienti	Tempo dall'intervento (mesi)
Scenpenso cardiaco	1	2
Ictus emorragico	1	2
Morte improvvisa	1	2
Scenpenso cardiaco	1	11
Morte improvvisa	1	13
Scenpenso cardiaco	1	19
Morte improvvisa	1	24

co, ed il *wrapping* della parete aortica residua sulla protesi vascolare, in modo da favorire il controllo del sanguinamento attraverso la protesi inizialmente ad alta porosità e non precoagulata<sup>5</sup>. Cabrol et al.<sup>6</sup> per ridurre il sanguinamento, effettuavano l'anastomosi tra lo spazio periprotetico, delimitato dalla parete aortica posta a copertura ed apice dell'auricola destra. Inizialmente tale tecnica era ritenuta poco adatta nei casi di dissecazione per il rischio di effettuare suture poco sicure in corrispondenza dell'anastomosi distale e delle anastomosi coronariche con possibilità di formazione di aneurismi perianastomotici. Kouchoukos et al.<sup>7</sup> e Cabrol et al.<sup>6</sup> proponevano due soluzioni alternative: la transezione della parete aortica con preparazione di un bottone di parete aortica comprendente l'ostio della coronaria corrispondente, oppure l'utilizzo di un graft di Dacron anastomizzato con tecnica termino-terminale ai due osti coronarici e latero-laterale alla protesi vascolare aortica. Tutte le anastomosi effettuate sulla parete aortica nei casi di dissecazione venivano rinforzate con colla biologica<sup>10,11</sup> o con strisce di teflon per eliminare lo spazio fra strato esterno ed interno della parete aortica; la breccia intimale era inclusa nella resezione al fine di prevenire l'alimentazione del falso lume.

La sostituzione dell'aorta ascendente e della valvola aortica con reimpianto degli osti coronarici mediante la tecnica di Bentall-DeBono comporta tuttora un di-

scritto rischio operatorio<sup>2,12,13</sup>. La mortalità operatoria legata a tale procedura in elezione (aneurismi espansivi e dissecazioni croniche) risulta compresa fra il 2 e l'11.4%, in emergenza (dissecazioni acute) fra il 10 ed il 21%<sup>12,14,15</sup>. Essa sembra dipendere dallo stato di emergenza legato alla dissecazione dell'aorta<sup>12,15-17</sup>, dalla necessità di sostituzione dell'arco aortico<sup>12,18-21</sup>, dalla classe funzionale (IV NYHA)<sup>2,12</sup>, dal grado di insufficienza valvolare aortica<sup>16</sup>.

Sebbene l'ectasia anulo-aortica sia un'unica espressione patologica derivante da diverse eziologie, risulta utile distinguere i pazienti affetti da sindrome di Marfan da quelli con patologia dilatativa su base degenerativa o mixomatosa, come classi dotate di peculiarità cliniche e rischio operatorio differenti.

Cinque pazienti al ricovero presentavano i segni clinici della sindrome di Marfan: 3 di questi giungevano in emergenza per dissecazione acuta dell'aorta.

Nella nostra esperienza la dissecazione dell'aorta non rappresentava un rischio operatorio maggiore, sebbene da altri autori l'emergenza sia considerata, invece, un significativo fattore di rischio<sup>12,15,16</sup>. Per questi pazienti di fondamentale importanza erano il trasferimento e la diagnosi precoce mediante ecocardiogramma transesofageo. Infatti, la letteratura<sup>2,22</sup> ha confermato che anche in condizione di instabilità emodinamica, questa indagine risulta più rapida e più specifica nel fornire informazioni anatomiche e funzionali importanti per il chirurgo, come il coinvolgimento dell'aorta ascendente, dell'arco, il tamponamento cardiaco, l'entità dell'insufficienza valvolare aortica, parametro quest'ultimo, più importante nella scelta del tipo di procedura da adottare (conservativa o sostitutiva della valvola) e la funzione ventricolare sinistra.

Nel gruppo dei pazienti ricoverati in elezione (con patologia espansiva e disseccante cronica) né l'età né il sesso rappresentavano un fattore predittivo di mortalità operatoria, sebbene la mortalità nei pazienti con età  $\geq 65$  anni fosse stata del 20%.

Alcuni studi<sup>2,14</sup> riportano che la IV classe NYHA è uno dei fattori predittivi più importanti di mortalità

operatoria, correlandosi con un grado avanzato di patologia valvolare aortica associato al decremento irreversibile della contrattilità ventricolare sinistra: in effetti, i 4 pazienti deceduti si trovavano in IV classe NYHA ( $p < 0.005$ ) e di questi, uno decedeva per sindrome da bassa gittata ed un altro per insufficienza multiorgano.

La sostituzione dell'intero arco aortico effettuata in 2 pazienti, di cui uno portatore di protesi valvolare aortica, ed il reintervento effettuato in 3 pazienti, non rappresentavano nella nostra esperienza fattori di rischio operatorio.

Anche se non confermato dalla letteratura, l'eziologia aterosclerotica riscontrata in 3 pazienti deceduti, rappresentava nella nostra esperienza un fattore di rischio ( $p < 0.05$ ). In effetti il coinvolgimento dei vasi coronarici in 2 pazienti e delle arterie degli arti inferiori in un paziente, rendevano peggiore il quadro clinico e la prognosi: in uno dei 3 pazienti, si verificava infarto mesenterico in seconda giornata postoperatoria.

Inoltre, l'eziologia aterosclerotica e degenerativa calcifica renderebbero ragione di una valvulopatia più inveterata, con associata stenosi valvolare e quindi con una maggiore compromissione dell'apparato valvolare, della radice aortica, dei vasi coronarici, della contrattilità cardiaca: la stenosi valvolare aortica, anche se non statisticamente associata a maggiore rischio operatorio, era presente in uno dei 4 decessi.

Riguardo alla sopravvivenza a distanza, anche in questo caso l'eziologia aterosclerotica si riscontrava in 5 dei 7 pazienti deceduti (71%) e la malattia coronarica ostruttiva in 2 (29%).

Inoltre, dei 9 pazienti sottoposti all'intervento in IV classe funzionale NYHA uno decedeva durante il ricovero e 4 al follow-up.

Nei 4 pazienti giunti al ricovero con dissecazione cronica, al contrario di come riscontrato da altri autori<sup>12,15,23,24</sup>, non vi era mortalità.

Dai nostri dati si può ritenere che la sostituzione dell'aorta ascendente e della valvola aortica mediante la tecnica di Bentall-DeBono presenta attualmente un rischio operatorio accettabile con una morbilità contenuta. L'affinamento di tale tecnica ha permesso di ridurre notevolmente negli ultimi anni l'incidenza del sanguinamento e quindi del rischio operatorio. Infatti da una mortalità del 17.6% (3/17 pazienti) nel periodo 1991-1995, si passava ad una del 3.7% (1/27 pazienti) nel periodo 1996-1998.

Attualmente, più che la malattia disseccante dell'aorta, la presentazione clinica più sfavorevole (IV classe NYHA) e la severità della malattia valvolare inveterata associata all'eziologia aterosclerotica, sembrano essere determinanti sui risultati ospedalieri precoci.

Riguardo ai risultati a medio termine, come anche documentato in letteratura<sup>15</sup>, l'intervento di Bentall sembra offrire una buona sopravvivenza, anche in questo caso condizionata, secondo la nostra esperienza, dalle condizioni cliniche preoperatorie.

## Riassunto

**Razionale.** L'ectasia aortico-anulare è una dilatazione della radice aortica a cui si associa il coinvolgimento dei seni di Valsalva. Bentall e DeBono nel 1968 utilizzavano la prima protesi tubulare valvolata su cui reimpiantavano gli osti coronarici. Con l'introduzione di materiali protesici più impermeabili al sangue negli ultimi anni si sono ridotte notevolmente le complicanze con miglioramento dei risultati ospedalieri ed a distanza.

**Materiali e metodi.** Dal gennaio 1991 al dicembre 1998, 44 pazienti su 241 trattati per patologia disseccante o espansiva dell'aorta ascendente venivano sottoposti alla procedura di Bentall-DeBono; dei 44 pazienti (35 maschi, 9 femmine, età media 53.7 anni) 3 presentavano dissecazione aortica acuta, 5 pazienti erano asintomatici, 10 erano in II classe funzionale NYHA, 14 in III classe, 9 in IV classe, 2 presentavano angina a riposo, 1 disfonia; in 37 pazienti era presente insufficienza valvolare aortica ed in 7 stenosi valvolare associata. La diagnosi si otteneva mediante ecocardiogramma transesofageo e con tomografia computerizzata dell'aorta per la dissecazione acuta; mediante esame ecocardiografico, tomografia computerizzata e/o risonanza magnetica e cateterismo cardiaco per il timing chirurgico degli aneurismi espansivi e disseccanti cronici dell'aorta. Il follow-up risultava completo al 100% (durata media  $23 \pm 20.9$  mesi, range 4-79 mesi).

**Risultati.** Quattro pazienti (9%) decedevano; in 4 (9%) era necessaria la revisione dell'emostasi, in 5 (11.4%) impianto di pacemaker per blocco atrioventricolare di III grado, in 1 (2.3%) si verificava emiparesi sinistra transitoria. All'analisi univariata la IV classe NYHA ( $p < 0.005$ ) e l'eziologia aterosclerotica ( $p < 0.05$ ) risultavano fattori predittivi di rischio operatorio. Al follow-up si verificavano 7 decessi, per una sopravvivenza attuariale a 24 mesi del  $75 \pm 9\%$ ; 3 pazienti decedevano per morte improvvisa, 3 per scompenso cardiaco, uno per ictus emorragico; 31 pazienti viventi (94%) erano in I classe NYHA e 2 (6%) in II classe.

**Conclusioni.** La procedura di Bentall-DeBono comporta tuttora un discreto rischio con buoni risultati; la presentazione clinica ed una malattia valvolare inveterata con eziologia aterosclerotica sembrano influenzare i risultati ospedalieri precoci ed a medio termine.

**Parole chiave:** Aneurisma dell'aorta ascendente; Procedura di Bentall-DeBono.

## Bibliografia

1. Cooley DA. Annuloaortic ectasia. *Ann Thorac Surg* 1979; 28: 303-4.
2. Borst HG, Laas J. Surgical treatment of thoracic aortic aneurysms. In: Karp RB, Laks H, Werchsler AS, eds. *Advances in cardiac surgery*. Vol 4. New York, NY: Mosby-Year Book, 1993: 47-87.

3. David TE, Feindel CM. An aortic valve-sparing operation for patients with aortic incompetence and aneurysm of the ascending aorta. *J Thorac Cardiovasc Surg* 1992; 103: 617-62.
4. Sarsam MAI, Yacuob M. Remodeling of the aortic valve annulus. *J Thorac Cardiovasc Surg* 1993; 105: 453-8.
5. Bentall H, DeBono A. A technique for complete replacement of the ascending aorta. *Thorax* 1968; 23: 338-9.
6. Cabrol C, Pavie A, Mesnildrey P, et al. Long-term results with total replacement of the ascending aorta and reimplantation of the coronary arteries. *J Thorac Cardiovasc Surg* 1986; 91: 17-25.
7. Kouchoukos NT, Marshall WG, Wedige-Stecher TA. Eleven year experience with composite graft replacement of the ascending aorta and aortic valve. *J Thorac Cardiovasc Surg* 1986; 92: 691-705.
8. Stegmann TH, Haverich A, Borst HG. Clinical experience with a new collagen-coated Dacron double-velour prosthesis. *Thorac Cardiovasc Surg* 1986; 34:54-6.
9. Becker AE. Surgical and pathological anatomy of the aortic valve and root. Operative techniques. *Cardiac and Thoracic Surgery* 1996; 1: 3-14.
10. Guilmet D, Bachet J, Goudot B, et al. Use of biological glue in acute aortic dissections. A new surgical technique. Preliminary clinical results. *J Thorac Cardiovasc Surg* 1979; 75: 516-21.
11. Carpentier A. Glue aortoplasty as an alternative to resection and grafting for the treatment of aortic dissection. *Semin Thorac Cardiovasc Surg* 1991; 3: 213-4.
12. Bachet J, Termignon JL, Goudot B, et al. Aortic root replacement with a composite graft. Factors influencing immediate and long-term results. *Eur J Cardiothorac Surg* 1996; 10: 207-13.
13. Cohn LH, Rizzo RJ, Adams DH, et al. Reduced mortality and morbidity for ascending aortic aneurysm resection regardless of cause. *Ann Thorac Surg* 1996; 62: 463-8.
14. Guilmet D, Bachet J, Goudot B, et al. Aortic dissection: anatomic types and surgical approaches. *J Cardiovasc Surg (Torino)* 1993; 34: 23-32.
15. Savunen T, Innberg M, Niinikoski J, et al. Composite graft in annulo-aortic ectasia. Nineteen year experience without graft inclusion. *Eur J Cardiothorac Surg* 1996; 10: 428-32.
16. Jex RK, Schaff HV, Piehler JM, et al. Repair of ascending aortic dissection. Influence of associated aortic valve insufficiency on early and late results. *J Thorac Cardiovasc Surg* 1987; 93: 375-84.
17. La Hey E, Brady P, Marshman D, et al. Surgical repair of type A aortic dissection: early and late results in 32 consecutive patients. *Aust NZ J Surg* 1997; 67: 712-6.
18. De Paulis R, Bassano C, Colella DF, et al. Brain metabolism during retrograde cerebral perfusion. (abstr) In: Abstracts of the Aortic Surgery Symposium: the European Perspective. Oxford, 1995: 115.
19. Coselli JS, Crawford ES, Beall AC Jr, et al. Determination of brain temperature for safe circulatory arrest during cardiovascular operation. *Ann Thorac Surg* 1988; 45: 638-42.
20. Giepp RB, Ergin MA, Lansman SL, et al. The physiology of hypothermic circulatory arrest. *Semin Thorac Cardiovasc Surg* 1991; 3: 188-93.
21. Crawford ES, Coselli JS. Replacement of the aortic arch. *Semin Thorac Cardiovasc Surg* 1991; 3: 194-212.
22. Simon P, Owen AN, Havel M. Transesophageal echocardiography in the emergency surgical management of patients with aortic dissection. *J Thorac Cardiovasc Surg* 1992; 103: 1113-8.
23. Daily PO, Trueblood HW, Stinson EB. Management of acute aortic dissections. *Ann Thorac Surg* 1970; 10: 237-47.
24. Kirklin JW, Barratt-Boyes BG. Acute aortic dissection. In: Kirklin JW, Barratt-Boyes BG, eds. *Cardiac surgery*. New York, NY: John Wiley & Sons, 1986: 1471-91.