- Copyright - Il Pensiero Scientifico Editore downloaded by IP 18.97.9.174 Tue, 17 Feb 2026, 12:26:20

Caso clinico

Danno miocardico acuto da feocromocitoma

Franco Casazza, Angela Capozi, Barbara Conconi, Eugenio Schiaffino*

*Divisione di Cardiologia, *Servizio di Anatomia e Istologia Patologica, Azienda Ospedaliera "San Carlo Borromeo", Milano*

Key words:
Pheochromocytoma; Cardiomyopathy; Myocarditis.

Cardiac involvement in pheochromocytoma is rare but may be associated with serious clinical deterioration. A 70-year-old woman arrived at our Emergency Department because of chest discomfort, blood pressure lability, mild dyspnea and electrocardiographic signs suggesting an acute myocardial infarction. However two-dimensional echocardiogram did not show any segmental wall motion abnormalities but diffuse and severe left ventricular hypokinesia. The patient was treated with ACE-inhibitors and diuretics and did not receive thrombolytics or beta blocking agents. Creatine kinase-MB and troponin I were normal. Electrocardiogram and echocardiogram completely returned to normal within 1 week and a coronary angiography demonstrated normal coronary arteries. An increase in the catecholamine concentration in a 24-hour urinary sample suggested a pheochromocytoma that was confirmed by abdominal computerized tomography. During surgery, marked hypertension developed treated with sodium nitroprusside and labetalol, and after removal of the tumor severe hypotension required infusion of norepinephrine for several days.

(Ital Heart J Suppl 2000; 1 (5): 686-689)

Ricevuto il 29 dicembre 1999; nuova stesura il 15 marzo 2000; accettato il 23 marzo 2000.

Per la corrispondenza:

Dr. Franco Casazza

Via Nikolajevka, 12
20152 Milano
E-mail: fcasazza@tin.it

Introduzione

Il feocromocitoma è un tumore neuroendocrino, generalmente benigno, derivato dalle cellule enterocromaffini e secernente catecolamine. Quasi sempre localizzato nella midollare del surrene, può raramente svilupparsi anche in altre sedi. Sul piano clinico, si manifesta prevalentemente con ipertensione arteriosa accessionale o stabile, palpitazioni, iperidrosi, cefalea, nausea, dolori addominali e perdita di peso. Benché il feocromocitoma rappresenti la causa primaria di ipertensione solo nello 0.5% dei casi, esso può comportare un esito infausto, associato ad interessamento miocardico in oltre il 50% dei casi[1]. Sebbene raramente, tale interessamento può comportare alterazioni ecocardiografiche[2] o manifestazioni cliniche rilevanti quali edema polmonare acuto, dolori stenocardici con albero coronarico normale o aritmie ipercinetiche sopraventricolari o ventricolari. Poiché il quadro clinico-strumentale iniziale può far sospettare, di volta in volta, una sindrome coronarica acuta, una cardiomiopatia o una miocardite con conseguente ricovero in Unità Coronarica, riteniamo utile segnalare un caso giunto alla nostra osservazione per richiamare l'attenzione su tale patologia anche in considerazione dei risvolti di ordine terapeutico.

Descrizione del caso

Una donna di 70 anni, con precedenti di tachicardia parossistica sopraventricolare, aveva presentato, negli ultimi mesi, calo ponderale di 5 kg. Giunge in Pronto Soccorso per cardiopalmo, peso retrosternale, lieve dispnea e sudorazione profusa. All'esame obiettivo, si evidenziano sudorazione calda, toni cardiaci ritmici e tachicardici ed estrema labilità pressoria. L'elettrocardiogramma mostra una tachicardia sinusale 130/min, con complesso QS ed ST sopraslivellato in V_1-V_2 (Fig. 1A); all'ecocardiogramma è presente ipertrofia del setto interventricolare, con grave ipocinesia parietale diffusa e frazione di eiezione del 20%. La paziente viene ricoverata in Unità Coronarica, dove permangono i sintomi di presentazione, incluse repentine variazioni della pressione arteriosa da 110/80 a 180/110 mmHg. I valori di troponina I, creatinchinasi-MB e mioglobina risultano normali e la paziente viene trattata con furosemide e.v., enalapril 10 mg/die *per os* e calciparina s.c. L'elettrocardiogramma e l'ecocardiogramma eseguiti il giorno successivo mostrano, rispettivamente, la regressione delle onde Q anterosettali con comparsa di onde T negative anteriori (Fig. 1B) e un lieve miglioramento della performance sistolica ventricolare sinistra (fra-

- Copyright - Il Pensiero Scientifico Editore downloaded by IP 18.97.9.174 Tue, 17 Feb 2026, 12:26:20

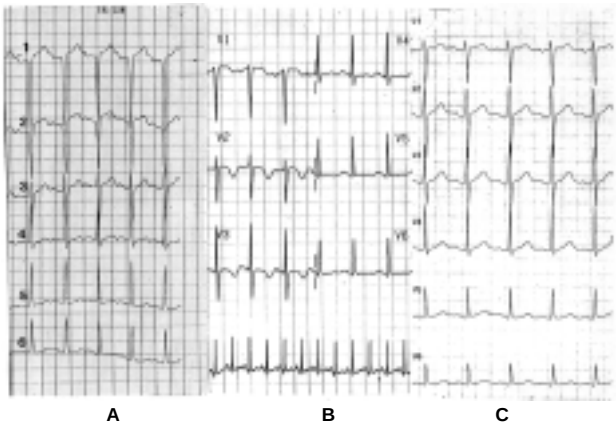

Figura 1. *Serie di elettrocardiogrammi (derivazioni precordiali) eseguiti all'ingresso* (A), *in seconda giornata* (B) *e dopo 1 settimana* (C) *che mostrano, rispettivamente, la presenza di onde Q e ST sopraslivellato in V_1-V_2; la comparsa di onde T in V_1-V_2 con onda T negativa in V_1-V_3; la completa normalizzazione della fase di ripolarizzazione.*

Figura 2. *Alla tomografia dell'addome si evidenzia una voluminosa massa rotondeggiante (5 × 5 cm) a livello del surrene di sinistra* (freccia piena).

zione di eiezione 30%). Tra gli accertamenti di laboratorio eseguiti nei giorni successivi per l'approfondimento diagnostico della cardiomiopatia e della concomitante patologia ipertensiva, i dosaggi urinari di acido vanilmandelico, adrenalina e noradrenalina, risultano aumentati (rispettivamente 25.2 mg/24 ore, 319 mcg/24 ore, 95 mcg/24 ore). In base al quadro clinico ed agli esami di laboratorio, si formula il sospetto di feocromocitoma con danno miocardico acuto secondario. Si sottopone la paziente a coronarografia che dimostra normalità dell'albero coronarico. La tomografia dell'addome conferma l'esistenza di una massa in corrispondenza del surrene di sinistra (Fig. 2). L'elettrocardiogramma (Fig. 1C) e l'ecocardiogramma, a distanza di 1 settimana, appaiono normalizzati. La paziente viene trasferita in Reparto di Chirurgia, dove viene operata di surrenectomia sinistra in quindicesima giornata di ricovero: durante la manipolazione chirurgica del tumore, prima della sua asportazione, si verificano fasi di bradicardia e spiccata ipertensione che richiedono la somministrazione di nitroprussiato di sodio e labetalolo e.v. Una volta escissa la massa, compare marcata e persistente ipotensione arteriosa che richiede l'infusione di noradrenalina e.v. per 4 giorni. All'esame macroscopico (Fig. 3) il tumore si presenta capsulato, di consistenza parenchimatosa, con diametro massimo di 7 cm. L'esame istologico conferma la diagnosi clinica di feocromocitoma (Fig. 4). L'indagine citofluorimetrica per l'analisi del corredo cromosomico, condotta a fresco su alcuni frammenti della neoplasia, mostra un corredo di tipo aneuploide.

Il successivo decorso è stato regolare ad eccezione di due episodi di tachicardia sopraventricolare regrediti con verapamil e.v. A distanza di 12 mesi, la paziente gode di buona salute e l'elettrocardiogramma, l'ecocardiogramma e gli esami di laboratorio risultano stabilmente normali.

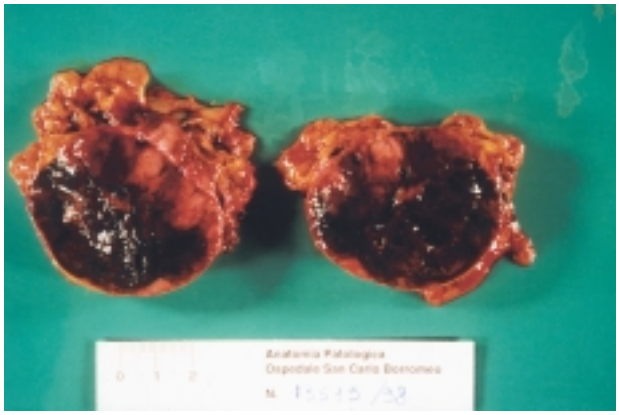

Figura 3. *Esame macroscopico del feocromocitoma. Al taglio, la massa ha una superficie compatta e presenta aspetto variegato con aree emorragiche e aree giallastre, solide, alla periferia.*

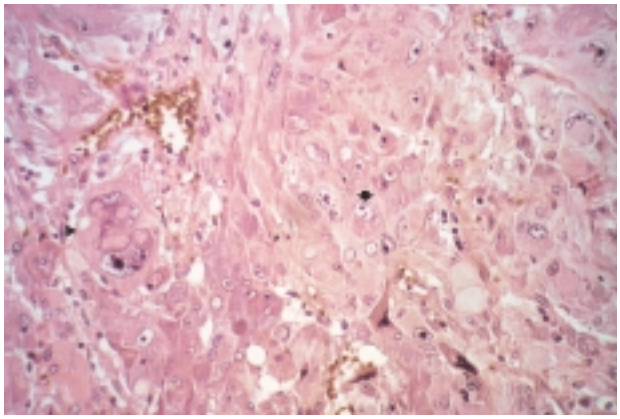

Figura 4. *Esame istologico della neoplasia (E.E. 400×); cellule con ampio citoplasma eosinofilo, finemente granulare e nucleo vescicoloso, nucleolato* (freccia), *si alternano a cellule neoplastiche giganti plurinucleate, di aspetto bizzarro* (punta di freccia).

- Copyright - Il Pensiero Scientifico Editore downloaded by IP 18.97.9.174 Tue, 17 Feb 2026, 12:26:20

Discussione

Il coinvolgimento cardiaco in corso di feocromocitoma, noto fin dagli anni '50, viene attribuito agli effetti nocivi degli elevati livelli di catecolamine prodotti dal tumore. A livello istologico ed ultrastrutturale sono state descritte alterazioni caratterizzate da necrosi con bande di contrazione ed emorragie subendocardiche[3,4], cui seguono temporalmente miocitolisi e fibrosi; più raramente si associano infiltrati linfomonocitari[5]. Macroscopicamente sono stati identificati due aspetti principali: il primo di tipo ipertrofico, secondario a prolungato aumento della pressione arteriosa, il secondo di tipo dilatativo. I quadri elettrocardiografici più frequentemente descritti consistono in tachicardia sinusale, aritmie sopraventricolari o ventricolari, ipertrofia e sovraccarico ventricolare sinistro, anomalie della ripolarizzazione (onde T spianate o negative, ST sottoslivellato), disturbi di conduzione intraventricolare.

Più raramente vengono riportati sopraslivellamenti del tratto ST[5,6] o quadri pseudonecrotici nelle derivazioni anteriori[7], generalmente reversibili: tali aspetti, specie se associati a dolori precordiali, possono far diagnosticare un infarto miocardico acuto. Nell'ambito della diagnostica differenziale, un ruolo rilevante spetta all'ecocardiografia che permette di evidenziare, solitamente, ipoacinesie parietali diffuse, anziché localizzate nel territorio dell'arteria coronarica verosimilmente interessata sulla base dell'elettrocardiogramma[6,7], orientando quindi verso una patologia del muscolo cardiaco non ad origine coronarica. La paziente giunta alla nostra osservazione presentava in effetti sintomi e segni elettrocardiografici fortemente orientativi verso un infarto miocardico acuto nel territorio della coronaria discendente anteriore, mentre l'ecocardiogramma, eseguito in Pronto Soccorso, non confermava questa ipotesi, mostrando gravi ipocinesie parietali, diffuse a tutti i segmenti del ventricolo sinistro. In base a tale riscontro, una volta ricoverata in Unità Coronarica ed in assenza di positività degli indici ematici di necrosi, la paziente non venne sottoposta a terapia trombolitica o anticoagulante ed a causa della marcata riduzione della frazione di eiezione, non venne trattata con betabloccanti. Nelle ore successive, la persistenza della negatività dei marcatori di necrosi miocardica, di tachicardia inappropriata, sudorazione calda ed estrema labilità pressoria resero sempre meno verosimile la genesi coronarica dei disturbi ed orientarono verso una "miocardite" di incerta eziologia. All'elettrocardiogramma del giorno successivo, erano ben evidenti onde R in V_1-V_2, era regredito il sopraslivellamento del tratto ST, sostituito da onde T negative in V_1-V_3; all'ecocardiogramma si assisteva ad una riduzione dell'ipocinesia parietale, pur persistendo una grave disfunzione sistolica. Ulteriori controlli mostrarono un progressivo miglioramento, fino alla normalizzazione dell'elettrocardiogramma e dell'ecocardiogramma dopo 1 settimana; la coronarografia mostrò vasi epicardici normali. Degno di nota è il fatto che nella nostra paziente si sia verificata una completa normalizzazione degli esami e che questa sia avvenuta in tempi brevi, prima della rimozione chirurgica del tumore e in assenza di terapie di particolare impegno. Sotto questo profilo, il nostro caso presenta molte analogie con quello descritto da Salathe et al.[6] per gli aspetti elettro-ecocardiografici iniziali e la loro relativamente rapida normalizzazione, intervenuta prima della surrenectomia e durante terapia con captopril. Gli autori, fondandosi su dati sperimentali[8], attribuiscono all'attività di blocco neurormonale di questo ACE-inibitore e alla sua presunta funzione di *scavenger* di radicali liberi il miglioramento clinico-strumentale intervenuto. In altre segnalazioni della letteratura, la regressione della disfunzione ventricolare sinistra presente in fase acuta è stata attribuita ai farmaci alfabloccanti somministrati ad alte dosi per via parenterale[6] o all'asportazione del tumore: in quest'ultimo caso i tempi di recupero variano da settimane a mesi dopo l'intervento[9] e non sempre si ottiene la normalizzazione dell'ecocardiogramma, che può mostrare la persistenza di gradi variabili di ipocinesia e dilatazione ventricolare sinistra[4]. Tale variabilità di evoluzione può essere spiegata sulla base della durata ed intensità dell'abnorme stimolazione adrenergica e del conseguente danno miocardico, talora irreversibile. Nella nostra paziente non ci pare giustificato attribuire all'enalapril il merito del rapido miglioramento osservato, anche in considerazione delle basse dosi di farmaco utilizzate. La rapida normalizzazione dell'ecocardiogramma e la negatività della troponina I e della creatinchinasi-MB deporrebbero verosimilmente per un fenomeno di *stunning* miocardico massivo. Questo caso ci sembra interessante per alcune considerazioni clinico-pratiche in termini di diagnostica differenziale e di utilità, a questo fine, di alcune metodiche troppo spesso ritenute ancora di seconda istanza. Infatti, sebbene raro, il feocromocitoma può avere una presentazione clinica di tipo cardiaco e, rispetto a patologie più comuni con uguali sintomi, va considerato tra le possibili diagnosi differenziali, tenendo conto dell'evolutività spesso fatale di questa patologia e dei risvolti che essa implica nel tipo di trattamento. Occorre a questo proposito ricordare la particolare pericolosità dei betabloccanti, impiegati a scopo ipotensivo o antianginoso, in presenza di disfunzione sistolica ventricolare sinistra: sono stati infatti descritti casi di grave edema polmonare acuto dopo somministrazione anche di basse dosi di propranololo, non associato ad alfalitici[6,10].

Riassunto

L'interessamento miocardico in corso di feocromocitoma è raro, ma può comportare conseguenze cliniche gravi. Viene descritto il caso di una donna di 70 anni con sintomi e segni suggestivi di infarto miocardico acuto, associati ad estrema labilità pressoria, in cui tuttavia l'ecocardiogramma non mostrava le tipiche alterazioni segmentarie della cinesi ventricolare sinistra ma una grave e diffusa ipocinesia parietale. La paziente non venne trattata con trombolitici, né con betabloc-

- Copyright - Il Pensiero Scientifico Editore downloaded by IP 18.97.9.174 Tue, 17 Feb 2026, 12:26:20

canti a causa della severa disfunzione sistolica, ma ricevette unicamente ACE-inibitori e diuretici. I valori di CK-MB e di troponina I risultarono normali. L'elettrocardiogramma e l'ecocardiogramma si normalizzarono nel giro di una settimana e la coronarografia risultò normale. Per la presenza di sintomi indicativi di aumentata attività adrenergica, vennero eseguiti accertamenti che confermarono un'iperincrezione catecolaminica e dimostrarono la presenza di una massa a livello del surrene di sinistra. Durante la manipolazione del tumore in sede chirurgica si verificarono disturbi del ritmo e gravi puntate ipertensive, mentre in fase postoperatoria si rese necessaria la somministrazione di noradrenalina a sostegno del circolo.

Parole chiave: Feocromocitoma; Cardiomiopatia; Miocardite.

Bibliografia

1. Van Vliet PD, Rarchell HB, Titus Jl. Focal myocarditis associated with pheochromocytoma. N Engl J Med 1966; 274: 1102-8.
2. Shub C, Cueto-Garcia L, Sheps SG, et al. Echocardiographic findings in pheochromocytoma. Am J Cardiol 1986; 57: 971-5.
3. Imperato-McGinley J, Gautier T, Ehlers K, et al. Reversibility of catecholamine-induced dilated cardiomyopathy in a child with pheochromocytoma. N Engl J Med 1987; 316: 793-7.
4. Frustaci A, Loperfido F, Gentiloni N, et al. Catecholamine-induced cardiomyopathy in multiple endocrine neoplasia. Chest 1991; 99: 382-5.
5. Baratella MC, Menti L, Angelini A, et al. An unusual case of myocarditis. Int J Cardiol 1998; 65: 305-10.
6. Salathe M, Weiss P, Ritz R. Rapid reversal of heart failure in a patient with phaeochromocytoma and catecholamine-induced cardiomyopathy who was treated with captopril. Br Heart J 1992; 68: 527-8.
7. Nanda AS, Feldman A, Liang C. Acute reversal of pheochromocytoma-induced catecholamine cardiomyopathy. Clin Cardiol 1995; 18: 421-3.
8. Hu ZW, Billingham M, Tuck M, et al. Captopril improves hypertension and cardiomyopathy in rats with pheochromocytoma. Hypertension 1990; 15: 210-5.
9. Alvarez J, Mancha I, Vivancos R. Feocromocitoma e insuficiencia cardiaca. Rev Esp Cardiol 1998; 51: 81-3.
10. Sloand EM, Thompson BT. Propranolol-induced pulmonary edema and shock in a patient with phaeochromocytoma. Arch Intern Med 1984; 144: 173-4.