- Copyright - Il Pensiero Scientifico Editore downloaded by IP 216.73.217.6 Fri, 11 Jul 2025, 09:17:32

Chirurgia ricostruttiva delle valvole mitrale e tricuspide con anello flessibile di Cosgrove-Edwards

Peppino Pugliese, Patrizia Pantani, Anna Maria Lusa, Rossella Nuti, Marco Bongiovanni, Franco Conti, Claudio Biasi, Florio Pigini, Domenico Palmisano

Unità Funzionale di Cardiochirurgia, Casa di Cura Villa Torri - Clinica Accreditata, Bologna

Key words:
Mitral valve repair; Tricuspid valve repair; Cosgrove-Edwards ring.

Background. **Mitral and tricuspid valve asymmetric annular dilation represents the most important mechanism which produces insufficiency. Recent computerized *in vitro* and *in vivo* three-dimensional models have been developed in order to better understand the competing factors (annular dilation, displacement of papillary muscles, left and right ventricular geometry). The leading cause of mitral and tricuspid competence is a sphincteric action of both annuli, during systole and diastole, the loss of which produces asymmetric dilation and therefore the absence of cusp coaptation. The Cosgrove-Edwards dynamic ring corrects, alone or in combination with other procedures on the valves, this patho-anatomic feature in a physiological way by restoring the normal annular dimensions and the sphincteric movements during the cardiac cycle.**

Methods. **Between June 1998 and May 1999, 30 adult patients underwent mitral (n = 20, Group I) or tricuspid valve repair (n = 10, Group II). Regurgitation was due to a degenerative disease in 13 Group I patients and to ischemic (n = 3), congenital (n = 2) or dilated cardiomyopathy (n = 2) in the others. In Group II the leading cause of insufficiency was functional regurgitation in 7 patients and organic in 3. Associated procedures were carried out in 4 Group I patients and in all Group II patients. Regurgitation was evaluated by transesophageal echocardiography before, during and 3 months after operation. The maximal regurgitant area (MRA) and the grade of insufficiency were evaluated using the equation: MRA < 2 cm^2 = grade 0, MRA > 2 < 4 cm^2 = 1^+, MRA > 4 < 7 cm^2 = grade 2^+, MRA > 7 < 10 cm^2 = 3^+, MRA > 10 cm^2 = 4^+.**

Results. **The operative mortality was 0%. One Group I patient died 3 months after operation due to bronchopneumonia. No patient was reoperated on for plasty failure in both groups during the follow-up. Mitral insufficiency was absent (grade 0) in 17 Group I patients and mild (grade 1^+) in 3 at the end of operation. At 3-month postoperative transesophageal echocardiographic control mitral insufficiency was absent in 14 patients, mild (1^+) in 4 and moderate (2^+) in 2. MRA was 3 cm^2 in the 2 patients operated on for dilated cardiomyopathy and < 3 cm^2 in the others. Preoperative tricuspid insufficiency of grade 4^+ in all Group II patients became absent in 9 of them either at the end of operation or at 3-month postoperative control.**

Conclusions. **The Cosgrove-Edwards dynamic ring as isolated device or in combination with other plasty mitral or tricuspid procedures is a safe, simple, and reproducible method to restore the distorted motion of valvular annuli. It preserves the sphincteric mechanism of the valve and allows for the coaptation of cusps. Although in a small number of patients and for a short period of follow-up our experience corroborates what other more consistent series of patients operated on have shown.**

(Ital Heart J Suppl 2000; 1 (4): 532-536)

Ricevuto il 25 ottobre 1999; nuova stesura il 16 dicembre 1999; accettato il 27 dicembre 1999.

Per la corrispondenza:

Dr. Peppino Pugliese

Unità Funzionale di Cardiochirurgia Clinica Villa Torri Viale Filopanti, 12 40126 Bologna

Introduzione

La superiorità dei risultati chirurgici con le tecniche ricostruttive nelle patologie valvolari mitralica e tricuspidale che producono insufficienza è ampiamente documentata in letteratura[1-5]. Discutibile, perché i dati in letteratura sono spesso eterogenei, è se l'associazione costante di anuloplastica renda migliore il risultato a distanza e quale tipo di anuloplastica in particolare faciliti ciò. Scopo del presente lavoro è di contribuire a risolvere alcuni di tali quesiti presentando retrospettivamente la nostra iniziale esperienza con la protesi di Cos-grove-Edwards in un gruppo di pazienti operati consecutivamente.

Materiali e metodi

Presso l'Unità Funzionale di Cardiochirurgia della Clinica Villa Torri di Bologna, nel periodo giugno 1998-maggio 1999, 30 pazienti adulti, affetti da insufficienza mitralica (20 pazienti, Gruppo I) o tricuspidale (10 pazienti, Gruppo II), sono stati sottoposti consecutivamente a procedure ripara-

- Copyright - Il Pensiero Scientifico Editore downloaded by IP 216.73.217.6 Fri, 11 Jul 2025, 09:17:32

tive valvolari con anuloplastica mediante anello di Cosgrove-Edwards.

I dati clinici sono rappresentati nella tabella I (Gruppo I) e tabella II (Gruppo II). Tutti i pazienti sono stati studiati pre-, intra- e postoperatoriamente con ecocardiogramma transesofageo. Inoltre preoperatoriamente tutti sono stati studiati con cateterismo cardiaco ed angiografia e dallo studio comparato angio-eco transesofageo dal quale è stata tratta l'equazione tra area (MRA) e grado di rigurgito (0-4$^+$) secondo l'indicazione di Sellers et al.[6] e di Kawano et al.[7]: MRA < 2 cm^2 = grado 0, MRA > 2 < 4 cm^2 = grado 1$^+$, MRA > 4 < 7 cm^2 = grado 2$^+$, MRA > 7 < 10 cm^2 = grado 3$^+$, MRA > 10 cm^2 = grado 4$^+$. Nei 3 pazienti con patologia ischemica la malattia coronarica interessava, in tutti, i tre vasi principali e la funzione sistolica del ventricolo sinistro valutata con frazione di eiezione alla ventricolografia era rispettivamente 35, 30 e 45%. Nei 2 pazienti con cardiomiopatia dilatativa la frazione di eiezione pre-operatoria era rispettivamente 28 e 32%.

La malattia mitralica era prevalentemente di tipo degenerativo (65.0%) e colpiva soprattutto i maschi (70.0%) mentre l'insufficienza tricuspidale era in gran parte funzionale (secondaria a malattia valvolare mitralica) (70%).

L'anatomia patologica del Gruppo I (Tab. III), riscontrata al tavolo operatorio, mostrava nelle forme degenerative con prolasso di uno (3/13) o di entrambi i lembi (10/13), dilatazione anulare (13/13) e rottura di corde del lembo posteriore mitralico (7/13). I pazienti con rottura di corde del lembo anteriore mitralico non sono compresi perché avviati a sostituzione con protesi. Anche nelle altre tipologie di insufficienza valvolare l'elemento costante nella nostra esperienza era inevitabilmente la dilatazione anulare.

L'anatomia patologica del Gruppo II era caratterizzata invece da dilatazione anulare secondaria a valvulopatia mitralica (7/10) o ad alterazione strutturale della valvola stessa (3/10) (Tab. II).

La tecnica chirurgica è stata standardizzata secondo il seguente modello:

• patologia degenerativa mitralica:

- resezione quadrangolare del lembo posteriore mitralico nella zona di prolasso o di rottura di corde;

Tabella I. Dati clinici del Gruppo I (n = 20).

Età (anni)	57.7 (range 31-80)
Sesso (M/F)	14 (70%)/6 (30%)
Classe NYHA	
II	9 (45.0%)
III	9 (45.0%)
IV	2 (10.0%)
Grado IM	
2$^+$	4 (20.0%)
3$^+$	7 (35.0%)
4$^+$	9 (45.0%)
Eziologia	
Degenerativa	13 (65.0%)
Ischemica	3 (15.0%)
Congenita	2 (10.0%)
CMD	2 (10.0%)
Patologie associate	
DIA	2 (11.1%)
Coronaropatia	3 (15.0%)

CMD = cardiomiopatia dilatativa; DIA = difetto interatriale; IM = insufficienza mitralica.

Tabella II. Dati clinici del Gruppo II (n = 10).

Età (anni)	68.4 (range 33-80)
Sesso (M/F)	1 (10%)/9 (90%)
Classe NYHA	
II	4 (40%)
III	4 (40%)
IV	2 (20%)
Grado IT	
3$^+$	6 (60%)
4$^+$	4 (40%)
Eziologia	
Funzionale (secondaria)	7 (70%)
Reumatica	1 (10%)
Degenerativa	1 (10%)
Malattia di Ebstein	1 (10%)
Patologie associate	
Valvulopatia mitralica	3 (30%)
Valvulopatia mitralica + aortica	5 (50%)
Valvulopatia mitralica + DIA	1 (10%)

DIA = difetto interatriale; IT = insufficienza tricuspidale.

Tabella III. Anatomia patologica (Gruppo I, n = 20).

	Malattia degenerativa (n=3)	Malattia ischemica (n=3)	Malattia congenita (n=2)	CMD (n=2)
Prolasso lembo posteriore mitralico	3			
Prolasso lembo posteriore mitralico + lembo anteriore mitralico	10			1
Rottura corde lembo posteriore mitralico	7			
Dilatazione anulare	13	3	2	2
Fibrosi papillare		2		
Ipo-acinesia parietale		1		
Cleft lembo anteriore mitralico			2	

CMD = cardiomiopatia dilatativa.

- Copyright - Il Pensiero Scientifico Editore downloaded by IP 216.73.217.6 Fri, 11 Jul 2025, 09:17:32

- *sliding* dei monconi rimanenti del lembo posteriore mitralico;
- anuloplastica con anello di Cosgrove-Edwards con punti ad U in Surgidac 2/0 (USSC, Norwalk, CT, USA);
• patologia mitralica ischemica:
- anuloplastica con anello di Cosgrove-Edwards con la stessa metodica di impianto, eccetto che di routine è stata scelta una protesi n. 30 in modo da provocare una moderata stenosi valvolare funzionale. Sono stati avviati a sostituzione valvolare con protesi i casi acuti con rottura di papillare. La rivascolarizzazione miocardica è stata completata in tutti i 3 pazienti operati, con anastomosi dell'arteria mammaria sinistra sulla coronaria discendente anteriore e con graft venosi sulle altre coronarie;
• insufficienza mitralica secondaria a cardiomiopatia dilatativa:
- anuloplastica con anello di Cosgrove-Edwards con l'abituale tecnica di impianto e tendenza a creare una moderata stenosi valvolare funzionale;
• insufficienza tricuspidale funzionale:
- anuloplastica con anello di Cosgrove-Edwards a cuore battente, in circolazione extracorporea normotermica, dalla commissura tra la cuspide anteriore e la settale fino a metà della cuspide settale con punti ad U in Surgidac 2/0 (USSC, USA);
• insufficienza tricuspidale organica:
- riparazione delle cuspidi tramite commissurotomia delle corde mediante allungamento;
- anuloplastica con anello di Cosgrove-Edwards secondo l'abituale tecnica.

Risultati

La mortalità operatoria è stata 0% in entrambi i gruppi. Un caso del Gruppo II è deceduto a distanza di 3 mesi dall'intervento per episodio broncopneumonico. Nessun paziente è stato rioperato. La valutazione funzionale valvolare esplorata con eco transesofageo a fine intervento ed al terzo mese postoperatorio è rappresentata nella figura 1. Una MRA a fine intervento < 1.5 cm^2 equivalente al grado 0 è stata giudicata obiettivo ottimale. L'andamento al terzo mese mostra una lieve progressione della MRA in tutti i pazienti; 2 pazienti, entrambi affetti da cardiomiopatia dilatativa hanno avuto una progressione dell'insufficienza mitralica fino al grado 1^+ (MRA 3 cm^2). Un andamento più stabile è stato riscontrato nei pazienti del Gruppo II, nel senso che il valore di MRA a fine intervento era analogo a quello riscontrato al terzo mese postoperatorio. In 5 pazienti, tutti affetti da patologia degenerativa, sono state misurate le variazioni dei diametri antero-posteriore e latero-laterale dell'anulus mitralico dopo impianto di anello di Cosgrove-Edwards: il diametro antero-posteriore era in media 1.68 cm durante la sistole ed 1.61 cm durante la diastole mentre quello latero-laterale era rispettivamente 2.49 e 2.38 cm.

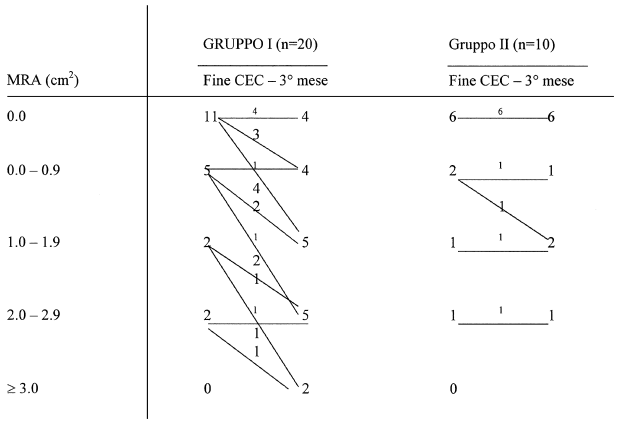

Figura 1. *Nomogramma dell'insufficienza mitralica e tricuspidale residua valutata a fine intervento ed a distanza di 3 mesi. CEC = circolazione extracorporea; MRA = area di rigurgito.*

Discussione

Chirurgia ricostruttiva mitralica. Fin dall'epoca in cui Carpentier[2], Duran[3], Spencer et al.[8], ed altri[9,10] hanno mostrato chiaramente la superiorità delle tecniche ricostruttive nell'insufficienza mitralica di tipo degenerativo o ischemico alla data odierna nessuno mette più in discussione questa procedura come prima scelta. Con il tempo molti altri lavori presentati in letteratura hanno mostrato applicazioni originali di nuove tecniche ricostruttive quali la *edge-to-edge technique*[11], la *bow-tie technique*[12], l'applicazione di corde tendinee artificiali in politetrafluoroetilene[13]. Attualmente è ragionevole ritenere che il 95% dei pazienti con insufficienza mitralica di tipo degenerativo o ischemico possa essere sottoposto con successo ad intervento riparativo[1]. Cercare di razionalizzare tra le varie tecniche proposte, innanzitutto per offrire una stretta riproducibilità, è stato l'obiettivo costante di chi si è dedicato profondamente a questo filone chirurgico.

Il nostro parere, d'accordo con Cosgrove et al.[14], è che la plastica valvolare mitralica nella malattia degenerativa ha tre cardini: resezione quadrangolare del lembo posteriore, *sliding* dei monconi residui, anuloplastica con anello flessibile. Parimenti, nell'insufficienza mitralica ischemica noi seguiamo le indicazioni di Dion[15] circa l'uso costante di un anello dinamico che abbia la funzione di "restringere per ipercorreggere" la dilatazione anulare. Per tale motivo applichiamo di routine un anello di Cosgrove-Edwards n. 30 nell'individuo adulto di taglia media, indipendentemente dalla distanza intertrigonale. L'anello di Cosgrove-Edwards in posizione mitralica è stato studiato recentemente *in vivo* con eco tridimensionale[16]: esso si muove, come l'anello mitralico normale, durante la sistole e la diastole sia in senso antero-posteriore che latero-laterale. Ciò permette un incremento dell'area valvolare durante il ciclo cardiaco fino al 13%, mentre questo non accade con l'anello rigido di Carpentier-Edwards. Mantenere

- Copyright - Il Pensiero Scientifico Editore downloaded by IP 216.73.217.6 Fri, 11 Jul 2025, 09:17:32

l'azione sfinterica dell'anulus mitralico è d'altra parte fondamentale nella correzione dell'insufficienza mitralica ischemica.

Nella nostra esperienza, pur non avendo potuto eseguire un'analisi eco tridimensionale come nella casistica di Dall'Agata et al.[16], emerge comunque nello studio postoperatorio con eco bidimensionale, in una parte dei pazienti, una variazione sisto-diastolica significativa dei diametri antero-posteriore e latero-laterale, indicativa di una conservata "sfintericità" dell'anulus mitralico con questo tipo di protesi. Al riguardo va segnalato il nostro obiettivo di completare in futuro lo studio con ecocardiografia tridimensionale.

Come dimostrato da Llaneras et al.[17] e da Gorman et al.[18], la fisiopatologia dell'insufficienza mitralica acuta ha origini complesse per asimmetrica dilatazione dell'anulus, mancata contrazione del muscolo papillare posteriore, dislocazione in avanti dell'apice dello stesso papillare. Tutto ciò produce malcoaptazione dei lembi e quindi insufficienza valvolare. L'anello di Cosgrove-Edwards ristora il normale equilibrio tra dimensione anulare e meccanica papillare, permettendo una buona coaptazione dei lembi. Il limite alla sua applicazione è rappresentato dalla fibrosi e retrazione avanzata del papillare con acinesia irreversibile della parete ventricolare sinistra, condizione che può richiedere a nostro avviso la sostituzione valvolare con protesi.

L'uso di anuloplastica nell'insufficienza mitralica che accompagna la cardiomiopatia dilatativa rientra in un progetto che si basa su ricerche sperimentali[19].

L'insufficienza mitralica funzionale, indipendentemente dalla causa che l'ha prodotta, comporta un riscontro anatomico costante cioè la dilatazione anulare. Questa produce alterazione della geometria ventricolare sinistra e quindi spostamento dei papillari e gap tra le cuspidi, specie a livello commissurale, come dimostrano i jet rilevati al Doppler. Correggere la dilatazione anulare significa interferire profondamente in questo meccanismo fisiopatologico, come la nostra iniziale esperienza in 2 casi di insufficienza mitralica associata a cardiomiopatia dilatativa sembra dimostrare. Naturalmente questo necessita di ulteriori esperienze prima di trarre conclusioni affrettate.

Chirurgia ricostruttiva tricuspidale. La stragrande maggioranza di insufficienze tricuspidali è di natura funzionale e segue l'andamento della funzione ventricolare sinistra e della malattia mitralica ed aortica che la regolano. Il razionale di una correzione simultanea dell'insufficienza tricuspidale funzionale e della valvulopatia mitralica e/o aortica è stato ben dimostrato in letteratura[4,20,21]. L'avvento però di nuovi studi di funzionalità tricuspidale, basati sulla ricostruzione tridimensionale mediante computer da immagini ecografiche multiple, ha permesso di accertare che anche l'anulus tricuspidale subisce come uno sfintere variazioni sincrone con il ciclo cardiaco. Inoltre la dilatazione anulare non è uniforme ma riguarda pressoché esclusivamente la zona anteriore, laterale e posteriore. Ciò porta inevitabilmente a ritenere che solo un'anuloplastica che 1) ristori le dimensioni originarie dell'anulus, 2) conservi la dinamicità sisto-diastolica dell'anulus, e 3) scarichi il restringimento in senso radiale lungo tutta la porzione dilatata, abbia le basi razionali per un buon successo immediato. La protesi di Cosgrove-Edwards risponde a questi requisiti[22]. Anzi, nella nostra esperienza seppure a breve termine la tricuspide, oltre a mostrare un netto miglioramento rispetto al preoperatorio, mostra una stabilità assoluta tra il controllo eco transesofageo a fine intervento ed al terzo mese postoperatorio. Naturalmente il risultato a lungo termine resta da dimostrare essendo intrinsecamente legato all'evoluzione del danno prodotto dalla valvulopatia mitralica sul circolo polmonare.

Riassunto

Razionale. La dilatazione anulare della valvola mitrale e/o tricuspide rappresenta il principale meccanismo di insufficienza delle due valvole. Recenti acquisizioni mediante ricostruzione tridimensionale computerizzata sulla base di indagini ecografiche hanno messo in evidenza un movimento "a sfintere" delle due valvole con alterazioni dinamiche settoriali dell'anulus. Correggere questa alterata geometria con appropriata protesi dinamica è l'obiettivo dell'anello di Cosgrove-Edwards, isolatamente o in associazione ad altre procedure ricostruttive delle valvole stesse.

Materiali e metodi. Questo studio esamina retrospettivamente 30 pazienti adulti sottoposti a chirurgia ricostruttiva della valvola mitrale (Gruppo I, n = 20, età media 57.7 anni) o a chirurgia ricostruttiva della valvola tricuspide (Gruppo II, n = 10, età media 68.4 anni) nel periodo giugno 1998-maggio 1999 nel nostro Ospedale. Tutti hanno avuto impianto di anello di Cosgrove-Edwards. L'insufficienza valvolare è stata valutata mediante eco transesofageo pre-, intra- e postoperatoriamente con definizione dell'area e del grado di rigurgito. L'area (MRA) ed il grado di rigurgito (0-4^+) sono stati confrontati secondo la formula: MRA < 2 cm^2 = grado 0, MRA > 2 < 4 cm^2 = grado 1^+, MRA > 4 < 7 cm^2 = grado 2^+, MRA > 7 < 10 cm^2 = grado 3^+, MRA > 10 cm^2 = grado 4^+. L'insufficienza mitralica era di tipo degenerativo in 13 casi, ischemico in 3 casi, congenito o secondario a cardiomiopatia dilatativa in 2 casi ciascuno. L'insufficienza tricuspidale era prevalentemente di tipo funzionale (7 casi), organica negli altri 3 casi.

Risultati. Nessun paziente è deceduto all'intervento. Un paziente del Gruppo I è deceduto dopo il terzo mese per complicanze non cardiogene. Nessun paziente è stato rioperato. L'insufficienza mitralica medio-severa (3^+-4^+) in tutti preoperatoriamente è apparsa assente in 17 (0) e lieve (1^+) in 3 al controllo intraoperatorio. Al controllo del terzo mese era assente in 14 (0), lieve (1^+)

- Copyright - Il Pensiero Scientifico Editore downloaded by IP 216.73.217.6 Fri, 11 Jul 2025, 09:17:32

in 4 e moderata (2^+) in 2. L'area di rigurgito risultava 3 cm^2 solo nei 2 pazienti affetti da cardiomiopatia dilatativa. L'insufficienza tricuspidale, severa preoperatoriamente (4^+) in tutti i pazienti del Gruppo II, è risultata, sia al controllo intraoperatorio sia al terzo mese, assente in 9 dei 10 pazienti e lieve (1^+) in 1.

Conclusioni. Per le caratteristiche dinamiche l'anello di Cosgrove-Edwards, isolatamente oppure insieme ad altre metodiche ricostruttive degli apparati valvolari mitralico e/o tricuspidale, sembra offrire a breve-medio termine un risultato eccellente principalmente per la capacità di conservare il fisiologico meccanismo a sfintere delle valvole atrioventricolari.

Parole chiave: Ricostruzione della valvola mitrale; Ricostruzione della valvola tricuspide; Anello di Cosgrove-Edwards.

Bibliografia

1. Gillinov AM, Cosgrove DM, Blackstone EH, et al. Durability of mitral valve repair for degenerative disease. J Thorac Cardiovasc Surg 1998; 116: 734-43.
2. Carpentier A. Cardiac valve surgery. The "French correction". J Thorac Cardiovasc Surg 1983; 86: 323-37.
3. Duran CMG. Perspectives in reparative surgery for acquired valvular disease. Adv Card Surg 1993; 4: 1-23.
4. Breyer RH, Mc Clenathan JH, Michaelis LL, Mc Intosh CL, Morrow AG. Tricuspid regurgitation: a comparison of nonoperative management, tricuspid annuloplasty and tricuspid valve replacement. J Thorac Cardiovasc Surg 1976; 72: 867-74.
5. Cohn LH, Couper GS, Aranki SF, Rizzo RJ, Kinchla NM, Collins JJ. Long-term results of mitral valve reconstruction for regurgitation of the myxomatous mitral valve. J Thorac Cardiovasc Surg 1994; 107: 143-51.
6. Sellers RD, Levy MJ, Amplatz K, Lillehei CW. Left retrograde cardioangiography in acquired cardiac disease: technique, indications and interpretations in 700 cases. Am J Cardiol 1964; 14: 437-47.
7. Kawano H, Mizoguchi T, Aoyagi S. Intraoperative transesophageal echocardiography for evaluation of mitral valve repair. J Heart Valve Dis 1999; 8: 287-93.
8. Spencer FC, Calvin SB, Culliford AT, Isom OW. Experiences with the Carpentier techniques of mitral valve reconstruction in 103 patients (1980-1985). J Thorac Cardiovasc Surg 1985; 90: 341-50.
9. Enriquez-Sarano M, Schaff HV, Orzulak TA, Tajik AJ, Bailey KR, Frye RL. Valve repair improves the outcome of surgery for mitral regurgitation: a multivariate analysis. Circulation 1995; 91: 1022-8.
10. Akins CN, Hilgemberg AD, Buckley MJ, Vlahakes GJ, Torchiana DF, Daggett WM. Mitral valve reconstruction versus replacement for degenerative or ischemic mitral regurgitation. Ann Thorac Surg 1994; 58: 668-76.
11. Fucci C, Sandrelli L, Pardini A, Torracca L, Ferrari M, Alfieri O. Improved results with mitral valve repair using new surgical techniques. Eur J Cardiothorac Surg 1995; 9: 621-7.
12. Umana JP, Salehizadeh B, De Rose JJ, et al. Bow-tie mitral valve repair: an adjuvant technique for ischemic mitral regurgitation. Ann Thorac Surg 1998; 66: 1640-6.
13. Zussa C, Polesel E, Da Col U, Galloni M, Valfrè C. Seven-year experience with chordal replacement with expanded polytetrafluoroethylene in floppy mitral valve. J Thorac Cardiovasc Surg 1994; 108: 37-41.
14. Cosgrove DM III, Arcidi JM, Rodriguez L, Stewart WJ, Powell K, Thomas JD. Initial experience with the Cosgrove-Edwards annuloplasty system. Ann Thorac Surg 1995; 60: 499-504.
15. Dion R. Ischemic mitral regurgitation: when and how should it be correct? J Heart Valve Dis 1993; 2: 536-43.
16. Dall'Agata A, Taams MA, Fioretti PM, Roelandt JRTC, Van Herwerden LA. Cosgrove-Edwards mitral ring dynamics measured with transesophageal three-dimensional echocardiography. Ann Thorac Surg 1998; 65: 485-90.
17. Llaneras MR, Nance ML, Streicher JT. Pathogenesis of ischemic mitral insufficiency. J Thorac Cardiovasc Surg 1993; 105: 439-43.
18. Gorman RC, Mc Caughan JS, Ratcliffe MB. Pathogenesis of acute mitral regurgitation in three dimensions. J Thorac Cardiovasc Surg 1995; 109: 684-93.
19. He S, Lemmon JD, Weston MW, Jensen MOJ, Levine RA, Yoganathan AP. Mitral valve compensation for annular dilatation: in vitro study into the mechanism of functional mitral regurgitation with an adjustable annulus model. J Heart Valve Dis 1999; 8: 294-302.
20. Cohn L. Tricuspid regurgitation secondary to mitral valve disease: when and how to repair. J Card Surg 1994; 9: 237-40.
21. Simon R, Oelert H, Borst HG. Influence of mitral valve surgery on tricuspid incompetence concomitant with mitral valve disease. (abstr) Circulation 1980; 62: I-152.
22. Mc Carthy JF, Cosgrove DM III. Tricuspid valve repair with the Cosgrove-Edwards annuloplasty system. Ann Thorac Surg 1997; 64: 267-8.