- Copyright - Il Pensiero Scientifico Editore downloaded by IP 18.97.9.174 Tue, 17 Feb 2026, 13:28:51

Ricostruzione della radice aortica: risultati a medio termine

Alessandro Ricchi, Antonio M. Carta*, Giovanni Lixi, Alessandro Pani**, Giuseppina Davoli, Giuseppe Del Prete, Emiliano M. Cirio, Susanna Falchi

*Divisione di Cardiochirurgia, Azienda Ospedaliera "G. Brotzu", *Dipartimento di Scienze Chirurgiche e Trapianti d'Organo, Università degli Studi, **Divisione di Cardiologia, Azienda Ospedaliera "G. Brotzu", Cagliari*

Key words:
Aortic aneurysm; Aortic regurgitation.

Background. **The aim of this study was to assess mid-term results of aortic reconstruction.**

Methods. **According to Dr. David's technique, 20 patients (17 males, 3 females, median age 63 years) were examined, who underwent surgery between September 1996 and August 1999. Indications for operation were aortic insufficiency with ascending aorta aneurysm in 19 patients, and acute Stanford type A dissection in 1 patient. In every patient the native valve was preserved and suspended inside a tubular prosthesis on which the coronaries were reimplanted.**

Results. **No patient died in hospital. Follow-up (mean 13 months) was complete for all patients. One patient died of extracardiac causes. Seventeen of 19 survivors are in NYHA functional class I, the remaining 2 in class II. Nineteen patients underwent echocardiography which showed moderate aortic regurgitation in 1, mild in 6 and absent or trivial in 12. There were no instances of thromboembolism.**

Conclusions. **These results are encouraging and have brought us to consider aortic reconstruction a valid alternative to traditional aortic root replacement. Dr. David's technique is reproducible and reliable in the long term.**

(Ital Heart J Suppl 2000; 1 (4): 527-531)

Ricevuto il 5 novembre 1999; nuova stesura il 4 gennaio 2000; accettato il 10 gennaio 2000.

Per la corrispondenza:

Dr. Alessandro Ricchi

Divisione di Cardiochirurgia Azienda Ospedaliera "G. Brotzu" Via Peretti, 1 09134 Cagliari

Introduzione

L'insufficienza aortica causata da un aneurisma dell'aorta ascendente acquista un'importanza crescente nel gruppo delle valvulopatie aortiche. La dilatazione della radice aortica, specie della giunzione sinotubulare, porta ad una mancata coaptazione dei lembi valvolari determinando l'insufficienza della valvola. Questo meccanismo è presente in una grande percentuale di pazienti affetti da malattie congenite del connettivo, ipertensione o anche dissezione aortica coinvolgente l'aorta ascendente. In parte di questi casi le cuspidi valvolari si presentano strutturalmente integre essendo il vizio valvolare causato dalla perdita della corretta geometria della radice aortica[1-3]. Questo punto rappresenta il requisito principale per poter ricostruire la radice aortica senza dover procedere alla sostituzione combinata della valvola aortica e dell'aorta ascendente[4-6].

L'intervento codificato per la prima volta da Bentall e De Bono[7] nel 1968 e successivamente modificato da vari autori[8-11] ha rappresentato, e rappresenta tuttora, il *gold standard* nella chirurgia di questo vizio valvolare. Nonostante i buoni risultati immediati i pazienti operati restano comunque portatori di protesi valvolari e quindi esposti alle complicanze ad esse correlate che si verificano con un'incidenza del 2-4%/anno e di cui il 75% è rappresentato dal tromboembolismo e dalle emorragie[12].

Nel 1983 Yacoub et al.[13] hanno presentato una serie di 70 pazienti in cui il vizio valvolare era stato corretto rimodellando i seni di Valsalva con una protesi di Dacron. Tale metodica è stata ripresa e modificata da David nei primi anni '90[4,14-16]. I risultati ottenuti ed i presupposti fisiologici sui quali tali metodiche si basano hanno indotto un numero sempre maggiore di centri ad adottare queste tecniche per il trattamento dell'insufficienza aortica secondaria a mancata coaptazione dei lembi valvolari. Nella nostra esperienza la tecnica descritta da David e Feindel[4] nel 1992, che consiste nel reimpianto della valvola aortica all'interno di una protesi di Dacron, è stata utilizzata in 20 pazienti.

Materiali e metodi

Tra settembre 1996 ed agosto 1999, 20 pazienti (17 maschi, 3 femmine, di età

- Copyright - Il Pensiero Scientifico Editore downloaded by IP 18.97.9.174 Tue, 17 Feb 2026, 13:28:51

compresa tra 38 e 78 anni, media 63 anni) sono stati sottoposti a ricostruzione della radice aortica. L'indicazione all'intervento chirurgico era rappresentata da insufficienza aortica con aneurisma dell'aorta ascendente (19 pazienti) e da dissezione aortica di tipo A con coesistente insufficienza valvolare (1 paziente). L'insufficienza valvolare era severa in 13 casi, moderata in 6 e lieve nel caso della paziente affetta da dissezione di tipo A. Dei pazienti affetti da insufficienza aortica ed aneurisma dell'aorta ascendente 4 erano in I classe funzionale NYHA, 7 in II, 7 in III ed infine 1 in IV.

L'indicazione all'intervento chirurgico è stata posta sulla base dei dati forniti dall'ecocardiogramma di superficie o transesofageo, tomografia computerizzata del torace e dall'esame emodinamico. In tutti i casi i lembi valvolari erano strutturalmente integri e l'insufficienza valvolare era causata da una mancata coaptazione delle cuspidi dovuta alla dilatazione della giunzione sino-tubulare o dalla perdita del sostegno delle commissure in caso di dissezione aortica di tipo A. Il diametro dell'aorta ascendente dei pazienti sottoposti all'intervento chirurgico variava da 42 a 70 mm (media 56 mm), in 3 casi coesisteva una coronaropatia per la quale si è dovuto procedere a rivascolarizzazione miocardica in associazione alla ricostruzione della radice aortica. L'integrità strutturale dell'apparato valvolare è stata la vera discriminante nella fattibilità o meno dell'intervento chirurgico (Tab. I).

La ricostruzione della radice aortica è stata effettuata secondo la tecnica descritta da David. Questa metodica prevede la "risospensione" delle commissure aortiche all'interno di una protesi tubulare di Dacron, il cui diametro è calcolato in base alla relazione matematica che quantifica la sua misura come uguale a "2 × (2/3 dell'altezza del seno valvolare) + 6 mm"[14]. In pratica i lembi valvolari vengono misurati nel punto di massima altezza, dal nadir della cuspide al margine libero. Vengono calcolati i due terzi della media di tre misurazioni, tale valore viene moltiplicato per 2 e vi si aggiungono 6 mm considerando lo spessore dell'aorta 3 mm.

La protesi selezionata viene ancorata alla radice aortica con punti ad U sottoanulari passanti dall'interno all'esterno nella giunzione ventricolo-aortica. Successivamente le commissure vengono risospese ed i seni di Valsalva suturati all'interno della protesi con una sutura continua di prolene 4/0 (Fig. 1). Controllata la tenuta della valvola, si reimpiantano le arterie coronarie come bottoni di parete aortica (*open technique*)[9-11] e si confeziona l'anastomosi distale. Alla fine dell'intervento, dopo lo svezzamento dalla circolazione extracorporea, la tenuta della valvola viene valutata nuovamente con un ecocardiogramma transesofageo (Fig. 2).



Figura 1. *La valvola aortica viene "risospesa" all'interno di una protesi tubulare di Dacron.*

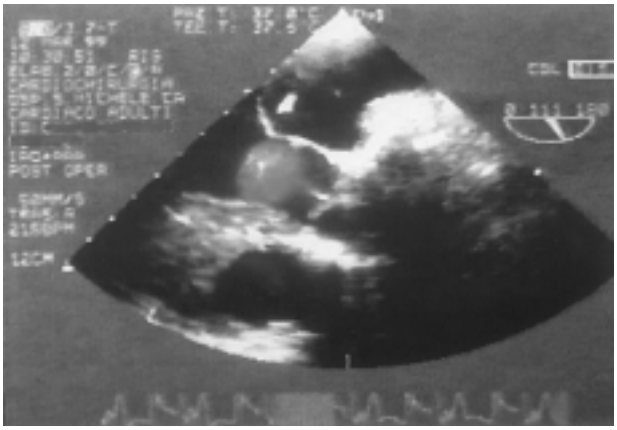

Figura 2. *Ecocardiogramma transesofageo postoperatorio.*

Tabella I. Indicazione all'intervento.

Patologia	N. pazienti	Grado di IAo	Classe NYHA preoperatoria
Dissezione tipo A	1	1 lieve	1 (I)
IAo + aneurisma dell'aorta ascendente	19	6 moderata, 13 severa	4 (I), 7 (II), 7 (III), 1 (IV)
Diametro aorta ascendente: range 42-70 mm (medio 56 mm)			

IAo = insufficienza aortica.

- Copyright - Il Pensiero Scientifico Editore downloaded by IP 18.97.9.174 Tue, 17 Feb 2026, 13:28:51

Tutti gli interventi sono stati condotti in ipotermia moderata. Il tempo medio di circolazione extracorporea è stato di 185 min (range 125-237 min), quello di clampaggio aortico 133 min (range 92-189 min). In tutti i casi la protezione miocardica è stata effettuata con la cardioplegia ematica anterograda. In 3 pazienti è stato necessario procedere a rivascolarizzazione miocardica. Tutti i pazienti sono stati rivalutati ecograficamente in sesta giornata postoperatoria, entro il sesto mese dall'intervento e successivamente con cadenza annuale.

Il follow-up ha avuto una durata media di 13 mesi (range 3-28 mesi) ed è stato completo per tutti i pazienti. L'insufficienza aortica residua è stata valutata ecograficamente e quantificata in base alle linee guida della Società Italiana di Ecografia Cardiovascolare[17].

Risultati

Non si è registrato alcun caso di mortalità precoce. Il decorso postoperatorio è stato regolare in 12 casi. Tre pazienti hanno presentato un quadro di iperpiressia senza alcun evidente focolaio infettivo, 1 paziente ha presentato un quadro di mediastinite trattato con revisione chirurgica della ferita; 4 pazienti hanno necessitato di una revisione chirurgica dell'emostasi, 2 per sanguinamenti non correlati alla riparazione, 1 per deiscenza della borsa aortica di cannulazione in seguito ad una crisi ipertensiva, 1 per sanguinamento della protesi tra aorta e polmonare risolto con l'applicazione di cellulosa emostatica. Un paziente è andato incontro ad insufficienza renale acuta regredita con la sola terapia medica.

Al controllo ecografico pre-dimissione, un paziente presentava insufficienza aortica lieve e 18 un rigurgito assente o trascurabile.

Il follow-up è stato completo al 100%. Si è registrato un decesso tardivo di un paziente dimesso in nona giornata con un'insufficienza aortica lieve e frazione di eiezione del ventricolo sinistro normale, ricoverato 3 mesi dopo per un'endocardite batterica che ha causato un'insufficienza aortica severa. Il paziente, posto in lista d'attesa per reintervento, è deceduto dopo essere stato sottoposto ad un intervento neurochirurgico per emorragia cerebrale. Diciassette pazienti sono in I classe funzionale NYHA, 2 in II classe. Non si è verificato alcun episodio tromboembolico. Nessun paziente segue terapia anticoagulante orale (Tabb. II e III). Un controllo ecocardiografico tardivo (media 13 mesi) è stato eseguito in 18 dei 19 pazienti ed ha mostrato la presenza di insufficienza aortica moderata in 1 paziente, lieve in 5, trascurabile o assente in 12 (Tab. IV).

Discussione

Nonostante i buoni risultati a breve distanza, la sostituzione composita della valvola aortica e dell'aorta ascendente è gravata da complicanze tardive importanti, correlate alla valvola meccanica, che si manifestano in una percentuale che varia dal 2 al 4%/anno, il cui 75% è rappresento da tromboembolismo ed emorragie. I sostituti valvolari alternativi in questo tipo di chirurgia sono: bioprotesi, omoinnesti ed autoinnesti polmonari. Le protesi biologiche, sebbene presentino una bassa incidenza di complicanze correlate, hanno un'inaccettabile percentuale di degenerazione dopo 10 anni dall'impianto (oltre il 15-30%) specie se il paziente è in giovane età. Gli omoinnesti hanno una maggior durata ma presentano, in un'importante percentuale di casi, un'insufficienza tardiva che rende necessario il reintervento chirurgico. L'autoinnesto polmonare è inadeguato per quei pazienti con alterazioni strutturali della parete aortica (sindrome di Marfan ed altre), inoltre non è una procedura facilmente riproducibile ed attuabile in qualunque centro[12].

La ricostruzione della radice aortica rappresenta una valida alternativa al sostituto valvolare commerciale in tutti quei pazienti in cui l'insufficienza valvolare è secondaria alla perdita dei normali rapporti anatomici a causa dell'aneurisma, o alla perdita del sostegno delle commissure in caso di dissezione del tipo A. Le tecniche

Tabella II. Risultati al follow-up.

Totale pazienti	20
Durata media (mesi)	13 (range 3-28)
Mortalità	1
Tromboembolismo	0
Classe NYHA	I (17), II (2)

Tabella III. Variazioni di classe funzionale NYHA (riferita a 19 pazienti controllati).

Classe NYHA preoperatoria	N. pazienti	Variazione	N. pazienti	Classe NYHA postoperatoria
I	5		17	I
II	7		2	II
III	6 (5)			III
	(1)			IV
IV	1			

Tabella IV. Insufficienza aortica preoperatoria ed al follow-up (riferita a 17 pazienti controllati ecograficamente).

Assente		Assente (5)
Minima		Minima (7)
Lieve	1	Lieve (5)
Moderata (4)	2	
	1	Moderata (1)
	1	
Severa (12)	3	Severa (0)
	5	
	4	
	1	
Diametro medio radice aortica al follow-up		32 mm

- Copyright - Il Pensiero Scientifico Editore downloaded by IP 18.97.9.174 Tue, 17 Feb 2026, 13:28:51

più frequentemente riportate in letteratura sono due. La prima, descritta da Yacoub et al.[5,13,19], prevede il rimodellamento dei seni di Valsalva e della giunzione sino-tubulare con una sostituzione "sopravalvolare" dell'aorta ascendente. La seconda, descritta da David et al.[4,14-16], è molto più radicale e consiste nel risospendere la valvola aortica all'interno della protesi tubulare ancorata all'anello aortico. Per entrambe le tecniche è necessaria l'integrità strutturale delle cuspidi[4-6].

La nostra esperienza si è focalizzata sulla tecnica proposta da David dopo una breve parentesi con la tecnica di Sarsam e Yacoub[5].

La competenza della valvola dipende da una perfetta coaptazione dei noduli di Arantio e dal combaciare dei lembi valvolari per più di un terzo della loro altezza e per metà della loro lunghezza[20]. Ciò è ottenibile non solo con il ripristino del rapporto normale fra i diametri dell'anello e del tratto sino-tubulare, ma dipende anche dalla relativa distanza e dall'altezza delle commissure.

La tecnica di David grazie alla sua radicalità permette di raggiungere questo risultato e di "incarcerare" la neovalvola, sotto diretta visione, nella struttura relativamente rigida della protesi impedendo successive modifiche dell'anatomia. Metodiche alternative comportano un numero elevato di decisioni riguardanti le dimensioni del segmento protesico, l'altezza e l'ampiezza dei neoseni di Valsalva. La scelta della tecnica di David I è stata determinata dalla sua riproducibilità e dal fatto che ci pare che ciò risponda ai principi stabiliti da Carpentier per la riparazione della valvola mitralica nella quale si parte dalla ricerca di una perfetta coaptazione dei lembi, che viene poi stabilizzata con il posizionamento di un anello di supporto[21-23]. A conferma di ciò l'esame delle casistiche pubblicate indica nell'imperfetta coaptazione delle cuspidi e nella presenza di insufficienza aortica all'ecocardiogramma perioperatorio, i fattori di rischio per successivi interventi di sostituzione valvolare[24-27]. Un limite ascritto alla metodica da noi adottata è che elimina i seni di Valsalva con conseguente incremento dello stress sui lembi valvolari durante la fase di chiusura della valvola creando il potenziale per una degenerazione precoce[3,4,28-31]. Il rischio è tuttavia teorico e lo stesso David, che inizialmente sollevò il problema, tende oggi a non attribuirgli soverchia importanza[31,32]. Altro punto dibattuto è se esista una differente indicazione per la tecnica originaria descritta (David I) ed il rimodellamento dei seni di Valsalva associato alla plastica dell'anello aortico (David II) a seconda del diametro dell'aneurisma, della maggior compromissione dei seni valvolari o della presenza dell'ectasia dell'anello[24,27]. David nel riportare la sua decennale esperienza riferisce l'adozione nel suo Istituto, senza differenza di indicazione, della tecnica originale (David I) da parte dei suoi collaboratori e del rimodellamento dei seni di Valsalva con plastica dell'anello aortico (David II) da parte sua, senza differenze significative nei risultati al follow-up[6,32].

Al contrario, qualunque sia la soluzione tecnica adottata, è ben identificato il rapporto tra una riparazione imperfetta e la comparsa di insufficienza aortica tardiva[25-28]. La metodica da noi utilizzata è tecnicamente più agevole e riproducibile in virtù del fatto che la coaptazione dei lembi può essere visualizzata e la valvola risospesa in un tubo protesico in modo da conservare questa configurazione. La corretta geometria e funzione dell'apparato valvolare sono il risultato di una serie di relazioni che intercorrono tra diametro dell'anulus e giunzione sino-tubulare, altezza delle commissure, lunghezza del margine libero delle cuspidi, diverse dimensioni dei seni di Valsalva[2,3,25,33]. L'obiettivo della ricostruzione è il ripristino delle proporzioni tra le diverse componenti in modo che la corretta geometria e quindi la funzione dell'apparato vengano ristabilite. Ma tali relazioni, vista la notevole variabilità individuale anche in caso di normalità, non sono inscrivibili in relazioni matematiche costantemente valide in tutte le situazioni ed in tutti i pazienti[3,4,33]. Per tali motivi il metodo più affidabile ci pare quello di partire da una corretta chiusura della valvola e successivamente passare alla stabilizzazione di questo risultato, in considerazione del fatto che l'unica discriminante certa per un ottimale e durevole risultato è l'assenza di insufficienza aortica residua[25-28]. L'esame della letteratura sembra confortare questa posizione rispetto alla tecnica descritta[25,27]. In conclusione, la ricostruzione della radice aortica secondo David può essere utilizzata in una casistica selezionata con risultati soddisfacenti a medio termine. Ulteriori studi sono necessari per una migliore definizione delle indicazioni e dei risultati a lungo termine.

Riassunto

Razionale. Scopo dello studio è stato valutare i risultati a medio termine della ricostruzione della radice aortica.

Materiali e metodi. Secondo la tecnica di David abbiamo esaminato la nostra casistica di 20 pazienti (17 maschi, 3 femmine, età media 63 anni), operati nel periodo compreso tra settembre 1996 ed agosto 1999. Le indicazioni all'intervento erano insufficienza aortica associata ad aneurisma dell'aorta ascendente in 19 casi, dissezione tipo A di Stanford in 1 caso. In tutti i pazienti è stata preservata la valvola nativa che è stata risospesa all'interno di una protesi tubulare su cui sono state reimpiantate le coronarie.

Risultati. Non si è registrato nessun caso di mortalità precoce. Al follow-up (durata media 13 mesi), completo per tutti i pazienti, si è registrato un decesso tardivo per cause extracardiache. Dei 19 sopravvissuti, 17 sono in I classe funzionale NYHA e 2 in II. Il controllo ecocardiografico tardivo (praticato su 18 pazienti) ha mostrato insufficienza aortica residua di entità moderata in 1 paziente, di lieve entità in 5, e rigurgito assente o trascurabile in 12 pazienti. Non si sono registrati epi-

- Copyright - Il Pensiero Scientifico Editore downloaded by IP 18.97.9.174 Tue, 17 Feb 2026, 13:28:51

sodi tromboembolici.

Conclusioni. Gli incoraggianti risultati a medio termine ci fanno ritenere la ricostruzione della radice aortica una valida alternativa alla tradizionale sostituzione composita della valvola aortica e dell'aorta ascendente. In particolare, la metodica descritta da David ci pare la più facilmente riproducibile e quella con migliori garanzie di durata e stabilità a lungo termine.

Parole chiave: Aneurisma aortico; Rigurgito aortico.

Bibliografia

1. Oslo LJ, Subramanian R, Edwards WD. Surgical pathology of pure aortic insufficiency: a study of 225 cases. Mayo Clin Proc 1984; 59: 835-41.
2. Frater RWM. Aortic valve insufficiency due to aortic dilation: correction by sinus rim adjustment. (abstr) Circulation 1986; 74 (Suppl I): I-136.
3. Kunzelman KS, Grande KJ, David TE, Cochram RP, Verrier ED. Aortic root and valve relationships. Impact on surgical repair. J Thorac Cardiovasc Surg 1994; 107: 162-70.
4. David TE, Feindel CM. An aortic valve-sparing operation for patients with aortic incompetence and aneurysm of the ascending aorta. J Thorac Cardiovasc Surg 1992; 103: 617-22.
5. Sarsam MAI, Yacoub M. Remodelling of the aortic valve annulus. J Thorac Cardiovasc Surg 1993; 105: 435-8.
6. David TE. Surgery for aortic root aneurysm with aortic insufficiency. (editorial) J Heart Valve Dis 1996; 5: 238-9.
7. Bentall HH, De Bono A. A technique for complete replacement of the ascending aorta. Thorax 1968; 23: 338-9.
8. Cabrol C, Pavie A, Gandjbakhch I, et al. Complete replacement of the ascending aorta with reimplantation of the coronary arteries. New surgical approach. J Thorac Cardiovasc Surg 1981; 81: 309-15.
9. Kouchoukos NT, Karp RB, Blackstone EH, Kirklin JW, Pacifico AD, Zorn JL. Replacement of the ascending aorta with composite graft: results in 86 patients. Ann Surg 1980; 192: 403-12.
10. Kouchoukos NT, Marshall WG, Wedige-Stecher TA. Eleven-year experience with composite graft replacement of the ascending aorta and aortic valve. J Thorac Cardiovasc Surg 1986; 92: 691-705.
11. Kouchoukos NT, Wareing TH, Murphy SF, Perillo JB. Sixteen-year experience with aortic root replacement: results of 172 operations. Ann Surg 1991; 214: 308-20.
12. Pethig K, Schafers H-J, Borst HG. Functional results after aortic valve repair in aortic root ectasia. J Heart Valve Dis 1996; 5: 247-50.
13. Yacoub M, Fagan A, Stassano P, Radley-Smith R. Result of valve conserving operation for aortic regurgitation. (abstr) Circulation 1983; 68 (Suppl): III-321.
14. David TE. Aortic valve repair in patients with Marfan syndrome and ascending aortic aneurysm due to degenerative disease. J Card Surg 1994; 9 (Suppl): 182-7.
15. David TE, Feindel CM, Bos J. Repair of the aortic valve in patients with aortic insufficiency and aortic root aneurysm. J Thorac Cardiovasc Surg 1995; 109: 345-52.
16. David TE. An anatomic and physiologic approach to acquired heart disease. Eur J Cardiothorac Surg 1995; 9: 175-80.
17. Gentile F, Esposti D, La Canna G, Ornaghi M. Insufficienza valvolare aortica. Linee guida Società Italiana di Ecografia Cardiovascolare. Milano: Syntagma, 1999: 177-81.
18. Cheitlin MD, Alpert JS, Armstrong WF, et al. ACC/AHA guidelines for the clinical application of echocardiography: a report of the American College of Cardiology/American Heart Association Task Force on Practice Guidelines (Committee on Clinical Application of Echocardiography), developed in collaboration with the American Society of Echocardiography. Circulation 1997; 95: 1686-744.
19. Yacoub MH, Gehle P, Chandrasekaran V, Birks EJ, Child A, Radley-Smith R. Late results of a valve preserving operation in patients with aneurysm of the ascending aorta and root. J Thorac Cardiovasc Surg 1998; 115: 1080-90.
20. Robicsek F. A new method to treat fusiform aneurysms of the ascending aorta associated with aortic valve disease: an alternative to radical resection. Ann Thorac Surg 1982; 34: 92-4.
21. Carpentier A. Cardiac valve surgery - the "French correction". J Thorac Cardiovasc Surg 1983; 86: 323-37.
22. Deloche A, Jebara VA, Relland JYM, et al. Valve repair with Carpentier techniques. The second decade. J Thorac Cardiovasc Surg 1990; 99: 990-1002.
23. David TE, Armstrong S, Sun Z, Daniel L. Late results of mitral valve repair for mitral regurgitation due to degenerative disease. Ann Thorac Surg 1993; 56: 7-14.
24. Bassano C, De Paulis R, Penta de Peppo A, et al. Residual aortic valve regurgitation after aortic root remodelling without annuloplasty. Ann Thorac Surg 1998; 66: 1269-72.
25. Harringer W, Pethig K, Hagl C, Wahlers T, Cremer J, Haverich A. Replacement of ascending aorta with aortic valve reimplantation: midterm results. Eur J Cardiothorac Surg 1999; 15: 803-8.
26. Luciani GB, Casali G, Tomezzoli A, Mazzucco A. Recurrence of aortic insufficiency after aortic root remodelling with valve preservation. Ann Thorac Surg 1999; 67: 1849-52.
27. Schafers HJ, Fries R, Langer F, Nikoloudakis N, Graeter T, Grundman U. Valve-preserving replacement of the ascending aorta: remodelling versus reimplantation. J Thorac Cardiovasc Surg 1998; 116: 990-6.
28. David TE. Aortic root aneurysm: remodelling or composite replacement? Ann Thorac Surg 1997; 64: 1564-8.
29. Cochran RP, Kunzelman KS, Eddy AC, Hofer BO, Verrier ED. Modified conduit preparation creates a pseudosinus in an aortic valve sparing procedure for aneurysm of the ascending aorta. J Thorac Cardiovasc Surg 1995; 109: 1049-58.
30. Gabbay S, Kadam P, Factor S, Cheung TK. Do heart valve bioprostheses degenerate for metabolic or mechanical reasons? J Thorac Cardiovasc Surg 1988; 95: 208-15.
31. David TE, Armstrong S, Ivanov J, Webb GD. Aortic valve sparing operations: an update. Ann Thorac Surg 1999; 67: 1840-2.
32. Kouchoukos NT, David TE, Elkins RC, Ergin MA, Luciani GB. Aortic Surgery Symposium VI Supplement. Discussion: Session 1 - Ascending aorta. Ann Thorac Surg 1999; 67: 1853-6.
33. Westaby S, Karp RB, Blackstone EH, Bishop SP. Adult human valve dimensions and their surgical significance. Am J Cardiol 1984; 53: 552-6.