

# Infarto splenico da tromboembolismo cardiaco in corso di fibrillazione atriale non reumatica

Giuseppe Giancaspro, Maurizio Soldini, Giuseppe Barbaro, Antonio Vitarelli\*

Dipartimento di Medicina d'Urgenza, \*Dipartimento di Scienze Cardiovascolari e Respiratorie, Università degli Studi "La Sapienza", Roma

(Ital Heart J Suppl 2000; 1 (2): 274-275)

Ricevuto l'8 settembre 1999; nuova stesura il 13 dicembre 1999; accettato il 20 dicembre 1999.

Per la corrispondenza:

Dr. Giuseppe Giancaspro

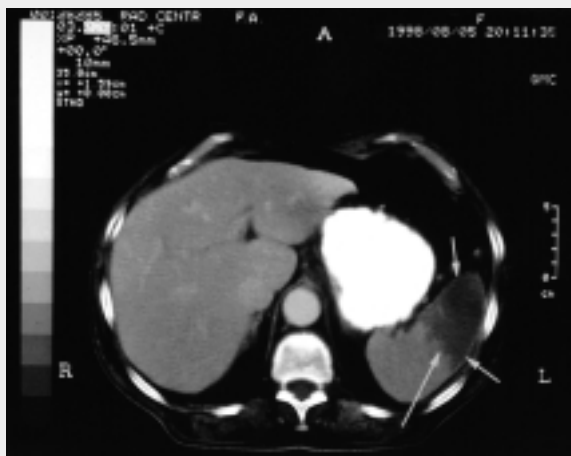Via Vittoria, 12  
00040 Monte Porzio  
Catone (RM)  
E-mail:  
p.giancaspro@flashnet.it

Una donna di 59 anni con storia clinica di ipertensione arteriosa e bronchite cronica giungeva al Dipartimento di Emergenza e Accettazione lamentando un dolore acuto a barra in sede epigastrica-ipocondrio sinistro, irradiato posteriormente, insorto da 15 ore.

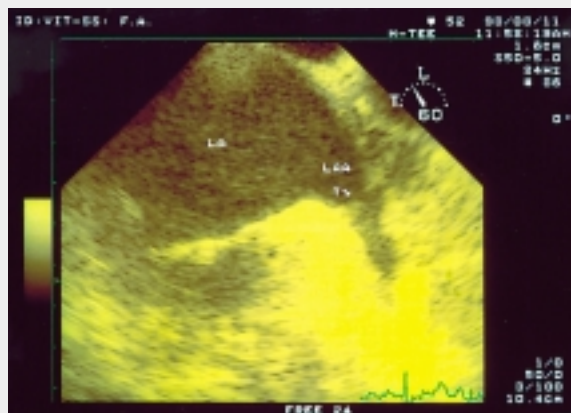
Al momento della prima visita la temperatura corporea era di 37.2°C e la pressione arteriosa di 130/90 mmHg. L'esame obiettivo del torace mostrava una riduzione diffusa del murmure vescicolare e l'assenza di sibili e rumori umidi. All'ascoltazione cardiaca si apprezzava un rinforzo del secondo tono. L'obiettività addominale evidenziava una dolenzia in sede epigastrica-ipocondrio sinistro alla palpazione profonda, con negatività del segno di Blumberg. L'elettrocardiogramma mostrava una fibrillazione atriale con risposta ventricolare media di 73

b/min. Gli esami del sangue evidenziavano lieve leucocitosi (12 020/mm<sup>3</sup>) con spostamento a sinistra della formula, aumento della bilirubina indiretta (2.78 mg/dl) e della bilirubina totale (3.18 mg/dl). L'ecografia addominale non mostrava reperti patologici. La tomografia computerizzata dell'addome rilevava un infarto splenico che interessava il 50% dell'organo (Fig. 1). L'ecocardiogramma transtoracico mostrava un ingrandimento dell'atrio sinistro e l'ecocardiogramma transesofageo evidenziava un trombo in auricola sinistra (Fig. 2) e un intenso ecocontrasto spontaneo sia in atrio che in auricola sinistra (Fig. 2).

La paziente era trattata in modo conservativo (digossina, enalapril, furosemide) e fu iniziato un trattamento anticoagulante con warfarin.



**Figura 1.** La tomografia computerizzata dell'addome con mezzo di contrasto mostra una densità disomogenea del tessuto splenico con grossolane aree ipodense nelle porzioni antero-inferiori suggestive per infarto splenico interessante circa il 50% dell'organo (freccette).



**Figura 2.** L'ecocardiogramma transesofageo con sonda multiplana evidenzia una massa trombotica (T) attaccata alla parete dell'auricola sinistra (LAA) (freccette) ed un intenso ecocontrasto spontaneo sia in atrio sinistro (LA) che in auricola sinistra (LAA).

L'evoluzione clinica soddisfacente portò alla dimissione della paziente, senza sintomi, dopo 1 settimana.

Nei soggetti di età > 40 anni, portatori di fibrillazione atriale persistente<sup>1</sup>, i segni che devono indurre al sospetto di infarto splenico sono: dolore acuto in ipocondrio sinistro con febbre, leucocitosi e aumento persistente della bilirubina indiretta. In questi casi l'ecocardiogramma transesofageo si dimostra altamente sensibile nel visualizzare la presenza di trombi in auricola sinistra<sup>2</sup>.

## Bibliografia

1. Giancaspro G, Soldini M, Di Lorenzo G, Bonaffini N, Barbaro G. Classification of atrial fibrillation as a model of decisional analysis for the treatment of patients with current atrial fibrillation observed in the Emergency Department. *Eur J Emerg Med* 2000, in press.
2. Stoddard MF, Drawkins PR, Prince CR, Ammash NM. Left atrial appendage thrombus is not uncommon in patients with acute atrial fibrillation and a recent embolic event: a transesophageal echocardiographic study. *J Am Coll Cardiol* 1995; 25: 452-9.