

Immagini in medicina cardiovascolare

Pseudoaneurisma postinfartuale del ventricolo sinistro con un inconsueto ampio orifizio di ingresso

Luca Lanzarini, Stefano Ghio

Dipartimento di Cardiologia, Policlinico San Matteo, IRCCS, Pavia

(Ital Heart J Suppl 2000; 1 (2): 270-271)

Ricevuto il 16 novembre 1999; accettato il 6 dicembre 1999.

Per la corrispondenza:

Dr. Luca Lanzarini

Dipartimento di
Cardiologia
Policlinico San Matteo,
IRCCS
Piazzale Golgi, 2
27100 Pavia
E-mail:
l.lanzarini@smatteo.pv.it

A distanza di 10 anni da un infarto miocardico acuto anteriore non complicato, questa paziente di 66 anni è stata ricoverata per l'insorgenza di angina pectoris a riposo che ha richiesto l'esecuzione di un'indagine coronarografica. L'obiettività cardiaca era sostanzialmente nella norma; in particolare non vi erano segni di scompenso cardiaco in atto o rumori patologici all'ascoltazione cardiaca. Per lo studio della funzione ventricolare sinistra, è stato eseguito un esame ecocardiografico che, nella proiezione 4 camere apicale standard, ha documentato la presenza di un'area apicale acinetica ed espansa. Un'esplorazione più dettagliata dell'apice attraverso piani di scansione non convenzionali ha tuttavia permesso di rilevare la presenza di un bru-

sco assottigliamento dei segmenti distali delle pareti inferiore (Fig. 1) ed anteriore (Fig. 2) del ventricolo sinistro, con visualizzazione di una pseudocavità apicale (frecche nere) che sembrava contornarne le pareti stesse. Sulla base dei dati ecocardiografici è stato posto il sospetto della presenza di un pseudoaneurisma del ventricolo sinistro, poi confermato dallo studio ventricolografico (Fig. 3, fase diastolica; Fig. 4, fase sistolica). La ventricolografia sinistra ha documentato un voluminoso pseudoaneurisma con una porta di ingresso ugualmente ed inusualmente ampia. A conferma della diagnosi di pseudoaneurisma è risultato il valore < 0.5 del rapporto fra diametro dell'orifizio di ingresso e diametro della cavità pseudoaneurismatica.

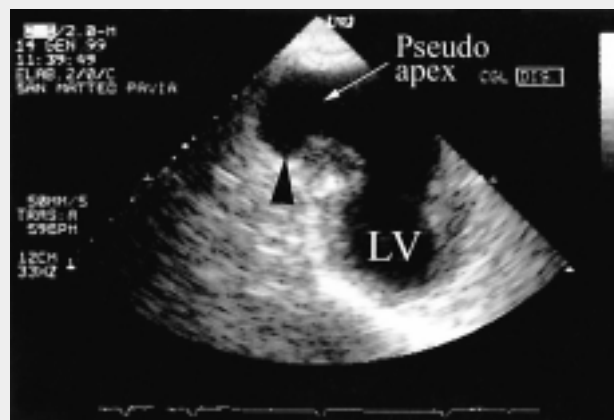


Figura 1. LV = ventricolo sinistro.

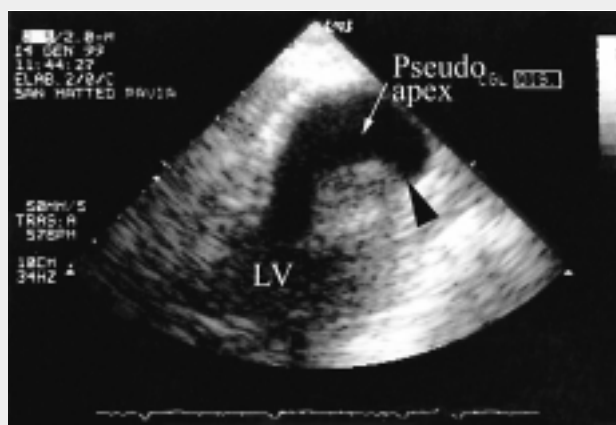


Figura 2. LV = ventricolo sinistro.

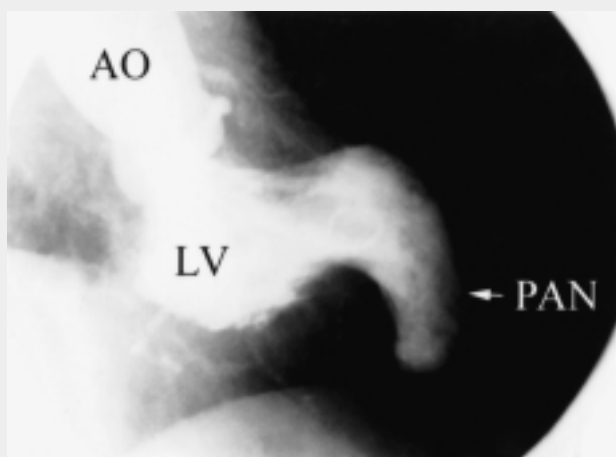


Figura 3. AO = aorta ascendente; LV = ventricolo sinistro; PAN = pseudoaneurisma.

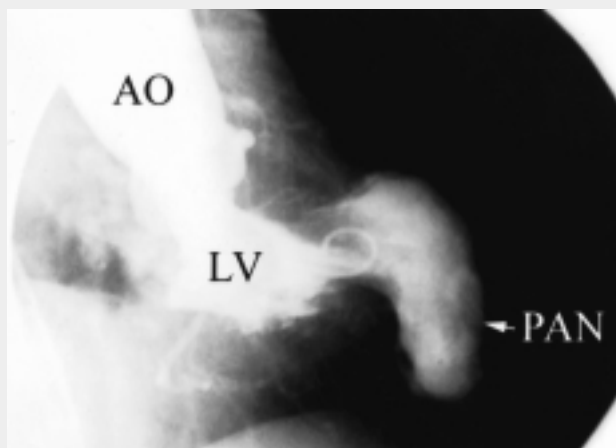


Figura 4. Abbreviazioni come in figura 3.