- Copyright - Il Pensiero Scientifico Editore downloaded by IP 216.73.217.7 Tue, 15 Jul 2025, 21:01:48

Il Doppler tessutale: principi fisici, modalità di rappresentazione e di analisi ed applicazioni cliniche

Paolo Trambaiolo, Alessandro Salustri, Giovanni Tonti*, Francesco Fedele**, Antonio Palamara

*Dipartimento di Cardiologia, Ospedale Sandro Pertini, Roma, *Divisione di Cardiologia, Ospedale Civile, Sulmona (AQ), **Dipartimento di Scienze Cardiovascolari e Respiratorie, Università degli Studi "La Sapienza", Roma*

Key words:
Tissue Doppler imaging; Color Doppler maps; Off-line quantitative analysis.

Tissue Doppler imaging or myocardial velocity imaging is a variation of conventional Doppler. This modality allows the quantification of the Doppler shift within the range of myocardial tissue motion. The velocity of motion at a variety of myocardial sites can be determined and distinguished very rapidly using Doppler techniques. The velocity of moving tissue can be studied with pulsed wave tissue Doppler sampling, which displays the velocity of a selected myocardial region against time, with high temporal resolution. In addition, the velocities can be calculated with time velocity maps and displayed as color coded velocity maps in either M-mode or two-dimensional format.

This review will focus on the technical aspects and the different methods of tissue Doppler for regional systolic and diastolic left ventricular function analysis. While pulsed wave tissue Doppler allows us to measure the velocities of a selected myocardial region, color tissue Doppler gives the best overall view of cardiac dynamics because the whole scanned color data are displayed simultaneously. However, there is an increasing need for objective evaluation of tissue Doppler information. Digital images and data post-processing allow for quantitative off-line analysis, and the different approaches and parameters proposed from different centers are discussed.

In recent years, tissue Doppler imaging has been applied for accurate evaluation of diastolic function, quantifying regional function particularly during stress, pre-excitation syndrome, and left ventricular hypertrophy. The results of these experiences indicate that tissue Doppler imaging is a promising technique for quantifying the response of the myocardium and endocardium during both normal and abnormal function. Again, there is a significant learning curve concerning its application, but with experience it will be a useful and reproducible technique.

(Ital Heart J Suppl 2000; 1 (1): 38-53)

Ricevuto il 15 novembre 1999; accettato il 26 novembre 1999.

Per la corrispondenza:

Dr. Alessandro Salustri

Laboratorio di Ecocardiografia
Dipartimento di Cardiologia
Ospedale Sandro Pertini
Via dei Monti Tiburtini, 389
00157 Roma
E-mail: salustri@jnet.it

L'imaging con Doppler tessutale (TD) è un nuovo sviluppo dell'ecocardiografia che applica il principio Doppler (sia con onda pulsata che in modalità a codice di colori) per registrare le velocità tessutali. Nella tabella I[1-11] sono riportate le tappe più significative nello sviluppo dell'ecocardiografia Doppler. Come si può osservare, l'applicazione dei principi Doppler alla fisiologia cardiaca inizia nel 1956, ma solo 20 anni dopo fu proposta la valutazione quantitativa Doppler dei gradienti pressori intracardiaci[5]. Successivamente, con l'opportuna modifica dei filtri e degli algoritmi relativi alla soglia, le applicazioni Doppler si sono estese oltre l'analisi dei flussi intracardiaci, rivolgendosi alla registrazione delle velocità parietali miocardiche durante l'intero ciclo cardiaco. Il TD è stato proposto circa 10 anni fa nella modalità spettrale[7] e successivamente nella modalità colore[8,10]. I principali motivi di scetticismo che hanno accompagnato lo sviluppo del TD erano legati alla difficoltà di eseguire un campionamento accurato delle pareti del ventricolo sinistro con Doppler pulsato (PW) ed all'incapacità di accesso alla decodificazione delle mappe a codice di colore. Negli ultimi anni sono stati sviluppati diversi metodi di analisi sia *on-line* che *off-line* dei dati ottenuti dall'esplorazione TD, rendendo quindi possibile non solo una valutazione regionale della funzione parietale ma anche un'analisi quantitativa e quindi indipendente dall'interpretazione soggettiva dell'operatore. Su queste basi, parallelamente allo sviluppo tecnologico ed alla standardizzazione di algoritmi per una completa valutazione quantitativa delle informazioni contenute nelle immagini a codice di colore, c'è da aspettarsi nei prossimi anni un'enorme quantità di dati derivati da applicazioni cliniche.

In questa *review* cercheremo, partendo dagli aspetti tecnici del TD e valutando i dati della letteratura, di fare il punto della situazione per ciò che concerne la metodica e le possibili applicazioni cliniche. Un glos-

- Copyright - Il Pensiero Scientifico Editore downloaded by IP 216.73.217.7 Tue, 15 Jul 2025, 21:01:48

Tabella I. L'evoluzione dell'ecocardiografia Doppler.

Anno	Autore	Metodo
1842	Doppler[1]	Principi del Doppler
1956	Satomura[2]	Velocità dei flussi ematici nei vasi periferici
1969	Edler e Lindstrom[3]	Doppler ad onda continua (CW)
1976	Kanaka et al.[4]	Doppler ad onda pulsata (PW)
1978	Hatle et al.[5]	Doppler spettrale: pattern dei flussi intracardiaci
1984	Omoto et al.[6]	Codifica in colore dei flussi ematici: bidimensionale, PW e *color flow mapping* contemporaneamente
1989	Isaaz et al.[7]	Doppler tessutale spettrale (PW)
1992	McDicken et al.[8]	Primo software e prototipo di color Doppler tessutale
1995	Miyatake et al.[9]	Applicazioni cliniche e fattibilità
1995	Erbel et al.[10]	Doppler tessutale ad alto *frame rate*
1998	Garcia-Fernandez et al.[11]	Studio della diastole regionale

sario dei termini tecnici usati nel testo viene riportato in appendice.

Principi tecnici del Doppler tessutale

Basi fisiche. Le basi fisiche del TD sono simili a quelle del Doppler convenzionale per l'analisi dei flussi. Il contenuto in frequenza del segnale di ritorno dell'analisi color Doppler del cuore permette di identificare due bande principali: quella proveniente dal movimento dei globuli rossi ad alta frequenza e di bassa ampiezza ("flusso", con velocità intorno ai 100 cm/s) e quella dovuta alle fibre miocardiche, di bassa frequenza ed alta ampiezza ("parete", con velocità intorno ai 10 cm/s ed ampiezza intorno a 40 dB). Tradizionalmente questa seconda componente è stata considerata "rumore" ed eliminata mediante un *high-pass filter* (Fig. 1A). Al contrario, poiché il contenuto informativo del TD è presente nelle basse frequenze, per la sua visualizzazione è necessario utilizzare filtri nella direzione opposta (Fig. 1B). In altre parole, come appare dalla figura 2, il segnale Doppler proveniente dal sangue viene eliminato attraverso il passaggio nel *gain-adjustor* ed inviato direttamente nell'*autocorrelator*, bypassando l'*high-pass filter*. In questa maniera è possibile analizzare il segnale Doppler proveniente dai tessuti e misurarne il contenuto in basse velocità.

Codifica in colore delle velocità. I valori di velocità parietali possono essere rappresentati in un codice di colore simile a quello dei flussi (rosso-blu). A questo proposito è utile ricordare alcune differenze tra la codifica in colore delle velocità di flusso e di quelle di parete. Il metodo color Doppler prevede che il segnale Doppler riflesso dai globuli rossi sia usato per calcolare la velocità media e la direzione del flusso ematico, per poi rappresentarlo in termini di variazione di luminosità (*brightness*) e di tinta (*hue*). Con questa tecnica, la massima luminosità corrisponde al limite massimo del range di velocità misurabile o al massimo valore di Doppler *shift* di frequenza (fd_{max}). Quindi, poiché per il teorema del campionamento fd_{max} è espressa dalla relazione matematica: $fd_{max} = fr/2$, nel caso dei flussi il range codificato in colore è compreso tra -fr/2 e +fr/2. Le velocità di flusso al di là di questi limiti provocano il ben noto effetto *aliasing*. Nel caso del tessuto le basse velocità sono codificate anch'esse con una scala completa di colori

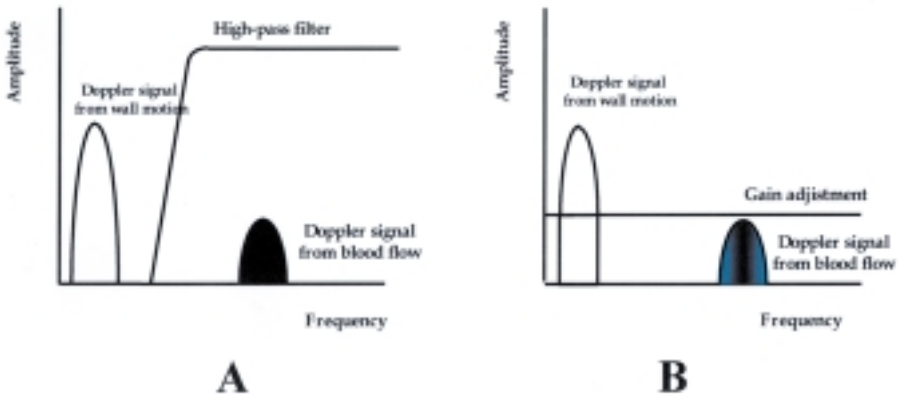

Figura 1. A: *utilizzazione del segnale Doppler proveniente dal flusso ematico.* B: *utilizzazione del segnale Doppler proveniente dalla parete.*

- Copyright - Il Pensiero Scientifico Editore downloaded by IP 216.73.217.7 Tue, 15 Jul 2025, 21:01:48

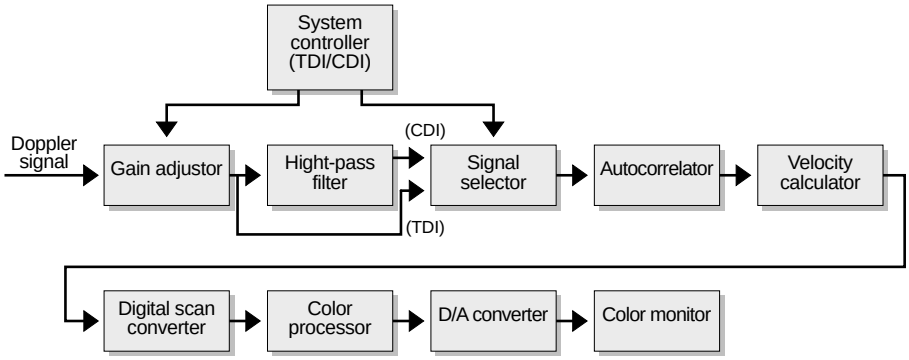

Figura 2. *Diagramma a blocchi di un sistema per il Doppler tessutale. CDI = color Doppler imaging; TDI = tissue Doppler imaging.*

con differente *brightness* e *hue* ma poiché la scala di colore normalmente è compresa tra -fr/8 e +fr/8 (e quindi concentrata in una stretta banda attorno ai bassi valori di velocità codificabili) difficilmente si può avere *aliasing*.

Il *frame rate* è un importante fattore limitante l'accettabilità di immagini bidimensionali in TD, ma i nuovi ecografi *full-digital* sembrano aver superato le problematiche evidenti riguardo a questo punto mostrate dai sistemi di prima generazione.

L'attendibilità delle misure di velocità così ottenute è stata confermata da studi *in vitro* che hanno utilizzato vari modelli sperimentali (*rotating sliding* o *translation phantoms*)[12].

Modalità di analisi tessutale

L'analisi TD relativa sia alle fibre intramiocardiche (funzione circonferenziale) che a quelle epi e subendocardiche (funzione longitudinale) può essere eseguita e rappresentata in varie modalità: PW-TD e color sia bidimensionale che monodimensionale.

Doppler tessutale pulsato. Nel 1989 Isaaz et al.[7] proposero per la prima volta l'utilizzazione del Doppler pulsato per lo studio della parete: posizionando il volume campione all'interno dello spessore della parete miocardica ottennero una curva spettrale su cui era possibile misurare le velocità di picco di contrazione e rilasciamento miocardico. Il confronto con le velocità di picco sistoliche e diastoliche ottenute in M-mode mostrò una significativa correlazione lineare tra le due misurazioni.

Il PW-TD ha la più alta risoluzione temporale rispetto alle altre tecniche ultrasonore e l'analisi della curva spettrale permette di ottenere accurate informazioni fisiopatologiche. Nei soggetti normali, il movimento del miocardio durante la diastole sul piano circonferenziale ed assiale appare come un'immagine speculare del pattern di velocità dell'*inflow* mitralico (Fig. 3). Dalla curva spettrale si evidenziano due fasi "miocardiche"[13] (Fig. 4):

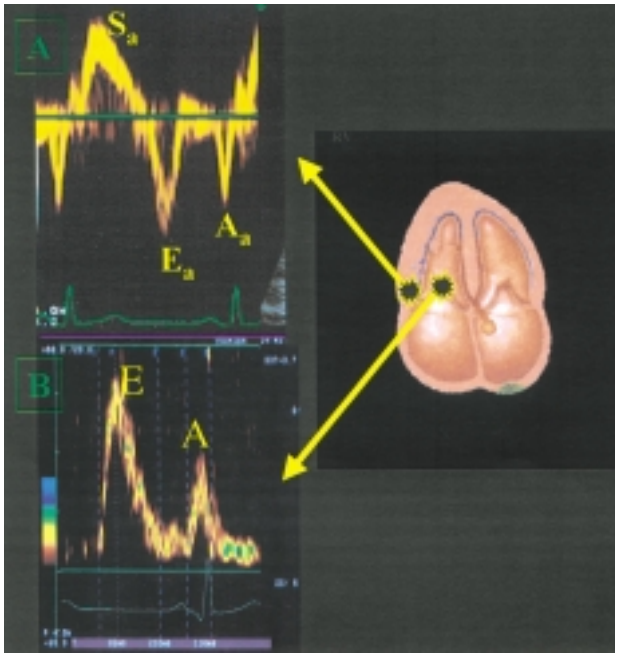

Figura 3. A: *pattern PW-TD ottenuto a livello dell'anello mitralico (tessutale).* B: *pattern PW ottenuto a livello dei lembi mitralici (flusso). A = contrazione atriale; A_a = contrazione atriale; E = fase protodiastolica; E_a = fase di riempimento rapido; S = fase sistolica.*

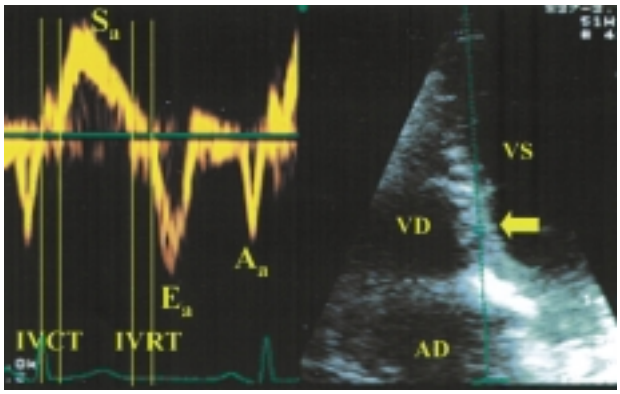

Figura 4. *PW-TD longitudinale del miocardio, 4 camere apicale. Il volume campione* (freccia) *è posizionato al livello basale del setto interventricolare. AD = atrio destro; IVCT = tempo di contrazione isovolumetrico; IVRT = tempo di rilasciamento isovolumetrico; VD = ventricolo destro; VS = ventricolo sinistro. Altre abbreviazioni come in figura 3.*

- Copyright - Il Pensiero Scientifico Editore downloaded by IP 216.73.217.7 Tue, 15 Jul 2025, 21:01:48

1. la fase sistolica è caratterizzata da un'onda positiva "S" (con un range di velocità compreso tra 2.5 ± 1.2 e 7.5 ± 1.9 cm/s), preceduta dal tempo di contrazione isovolumetrico regionale;
2. la fase diastolica è più complessa ed include quattro periodi:
a) il tempo di rilasciamento isovolumetrico regionale;
b) il riempimento rapido, caratterizzato da un'onda negativa "E" (con range di velocità da 10.8 ± 3.1 a 14.6 ± 3.6 cm/s ed una variazione massima tra i segmenti pari al 29%), sulla quale è possibile misurare la velocità di picco protodiastolica del rilasciamento parietale;
c) la diastasi, durante la quale non viene registrato nessun movimento della parete miocardica;
d) la contrazione atriale, caratterizzata da un'onda negativa "A" (con range di velocità da 5.4 ± 2.3 a 6.3 ± 2.1 cm/s ed una variazione massima tra i segmenti pari al 26%), dalla quale si può ottenere la velocità di picco telediastolica di rilasciamento dovuta alla contrazione atriale.

Nei soggetti normali il rapporto E/A è > 1 in quasi tutti i segmenti del ventricolo sinistro. Il tempo di rilasciamento isovolumetrico regionale è più breve nell'asse longitudinale che in quello circonferenziale in accordo con i dati della letteratura che dimostrano come la contrazione inizi prima a carico delle fibre longitudinali subendocardiche e poi a carico delle fibre circonferenziali[14], facendo sì che durante la sistole il ventricolo assuma una forma più emisferica[15]. Questi dati sono in accordo con quelli pubblicati da altri centri[11,16,17].

Da ultimo, un breve cenno al ventricolo destro. Recentemente il gruppo di Sutherland[18] ha dimostrato come la funzione globale di questa camera presenti una maggiore velocità della sua componente longitudinale ed una ridotta velocità circonferenziale se confrontata con il ventricolo sinistro. Al momento questi sono gli unici dati pubblicati in letteratura sull'analisi mediante ultrasuoni del comportamento della contrazione ventricolare destra nei soggetti normali.

Doppler tessutale a codice di colori. La modalità di codifica color dei dati mono e bidimensionali dipende dall'orientamento delle strutture esplorate rispetto al raggio ultrasonoro esplorante e possono essere rappresentate con varie mappe di cui la più utilizzata prevede il blu per le velocità in allontanamento dalla sonda ed il rosso per quelle in avvicinamento alla sonda. Inoltre, come già detto precedentemente, differenti luminosità dei colori riflettono diverse velocità: basse velocità sono codificate con colori meno brillanti, mentre quelle alte con colori più brillanti.

La modalità color bidimensionale è caratterizzata da un'alta risoluzione spaziale. La risoluzione temporale a seconda dei sistemi usati varia dai 10 ms degli ecografi di prima generazione ai 100 ms dei nuovi ecografi *full-digital*. Il vantaggio principale della modalità monodimensionale consiste invece nell'alto *frame rate* che permette una relativa indipendenza di questa modalità dalla qualità dell'immagine bidimensionale.

Il TD in modalità color monodimensionale e bidimensionale permette una nuova ed interessante analisi sia qualitativa che quantitativa del movimento delle pareti del cuore.

Analisi qualitativa del color Doppler

Doppler tessutale monodimensionale. Il TD monodimensionale può essere ottenuto sia dalla finestra parasternale (fascio ultrasonoro perpendicolare alle pareti) sia dall'approccio apicale (fascio ultrasonoro longitudinale rispetto alle pareti) (Fig. 5). La dipendenza del TD dall'angolo tra il fascio ultrasonoro e le strutture esplorate permette quindi di comprendere come dalla finestra parasternale e da quella apicale si possano esplorare rispettivamente la contrazione ed il rilasciamento delle fibre circonferenziali endomiocardiche e delle fibre longitudinali subendocardiche.

Ci sono altri due importanti vantaggi nell'utilizzo del monodimensionale: l'alto *frame rate*, già descritto, e la possibilità di rappresentare l'analisi di un intero ciclo cardiaco nella medesima immagine. Utilizzando le stesse mappe di colore del TD bidimensionale, si ottiene un nuovo pattern monodimensionale caratterizzato da ben definite bande di colore rappresentate nella figura 5 e qui di seguito descritte[11]:

- la sistole inizia con basse velocità codificate da un rosso scuro seguito da una fase di colore più brillante (alte velocità) e da una successiva di nuovo scura (basse velocità);
- la diastole mostra invece due fasi di colore più scuro (basse velocità) e due con colori più brillanti (alte velocità).

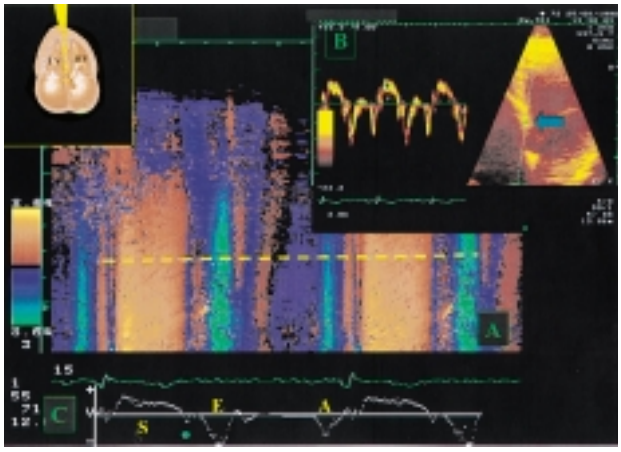

Figura 5. *Confronto tra il color M-mode apicale ed il PW-TD nel medesimo segmento.* A: *color M-mode TD in proiezione 4 camere apicale. Le evidenti bande di colore sono la conseguenza del differente movimento delle fibre longitudinali delle pareti rispetto alla direzione del fascio ultrasonoro. La rappresentazione automatica sullo schermo della trasformazione di ogni pixel di colore della linea gialla in un valore di velocità è visualizzata nel grafico* C. *Per la decodifica dei colori vedi testo.* B: *PW-TD longitudinale del miocardio, 4 camere apicale. Il volume campione è posizionato al livello basale del setto interventricolare. LV = ventricolo sinistro; RV = ventricolo destro. Altre abbreviazioni come in figura 3.*

- Copyright - Il Pensiero Scientifico Editore downloaded by IP 216.73.217.7 Tue, 15 Jul 2025, 21:01:48

Queste bande di colore permettono una nuova "lettura" di un tracciato monodimensionale "classico". Infatti, è possibile identificare gli intervalli di tempo delle varie fasi del ciclo cardiaco potendone anche valutare l'andamento in termini di velocità della contrazione e del rilasciamento. Qualitativamente questi intervalli di tempo mostrano un'ottima correlazione con quelli ottenuti mediante cateterismo cardiaco ($0.96 < r < 0.79$), con una minima variabilità inter ed intraosservatore[19].

Doppler tessutale bidimensionale. Le immagini bidimensionali permettono la migliore visione d'insieme delle dinamiche cardiache in quanto le varie pareti del ventricolo sono visualizzate contemporaneamente con codice a colori (Fig. 6). Inoltre la modalità in *cine-loop* permette di visualizzare in maniera rallentata o sul fermo immagine le informazioni immagazzinate in una memoria elettronica digitale. In questo modo si ottiene un'analisi accurata del contributo di ogni singola parete alla funzione ventricolare globale. Le mappe di colore più usate per la codifica delle velocità sono la giallo-rossa e la bianco-blu. Un fattore da sottolineare prima di analizzare le immagini è che il TD rappresenta sicuramente le reali velocità di contrazione e rilasciamento miocardico, risultanti però dalla combinazione tra movimento parietale e movimento in toto del cuore.

In proiezione parasternale asse lungo (Fig. 7) durante la sistole il setto e la parete posteriore si contraggono verso il centro di gravità del ventricolo sinistro. Ciò significa che il setto si allontana e la parete posteriore si avvicina rispetto alla sonda e perciò le rispettive velocità miocardiche sono codificate rispettivamente in blu ed in rosso. Il tutto avviene esattamente all'inverso durante la diastole. Inoltre, durante il ciclo cardiaco si visualizzano alcuni *frames* in cui tutte le pareti sono codificate nel medesimo colore: questi periodi rappresentano le fasi isovolumetriche di contrazione e di rilasciamento.

In proiezione asse corto, la codifica in colore delle velocità miocardiche di contrazione e rilasciamento segue le stesse regole descritte per l'asse lungo.

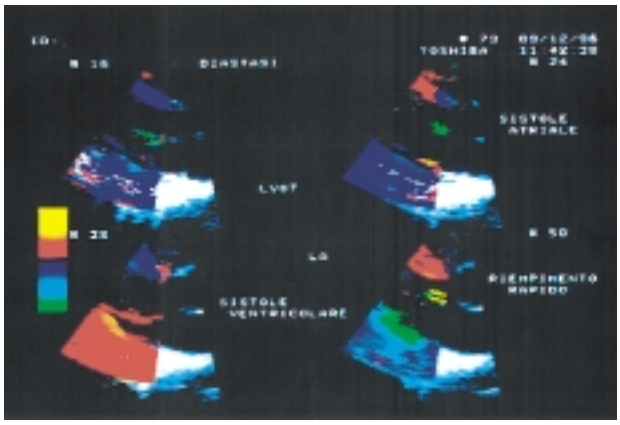

Figura 6. *Asse lungo parasternale in modalità TD bidimensionale. Esempio delle variazioni di colore durante le quattro principali fasi di un ciclo cardiaco. LA = atrio sinistro; LVOT = tratto di efflusso ventricolare sinistro.*

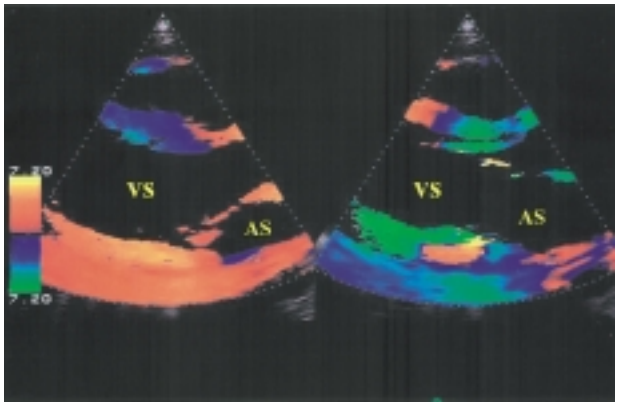

Figura 7. *Color TD bidimensionale in un soggetto normale, asse lungo parasternale. Codice di colore in sistole ed in diastole. Per l'interpretazione delle bande di colore vedi testo. AS = atrio sinistro; VS = ventricolo sinistro.*

Quando si analizza un *cine-loop* di una proiezione 4 camere apicale, durante la sistole l'apice è codificato in blu (si allontana dalla sonda) mentre il setto e la parete laterale contraendosi verso il centro di gravità del ventricolo sono codificati in rosso. Il fenomeno opposto si verifica in diastole. Per quanto riguarda le fasi isovolumetriche, il comportamento è simile a quello già descritto in precedenza.

La direzione delle velocità miocardiche ottenute con il TD è in accordo con i risultati di studi sperimentali invasivi[20] e clinici non invasivi[21-23] che hanno dimostrato che durante la sistole e la diastole i segmenti medio-basali del ventricolo sinistro e l'apice muovono verso un centro di gravità posizionato tra la seconda e terza parte dell'asse lungo del ventricolo (69% della distanza base-apice).

Limiti e vantaggi della valutazione qualitativa del Doppler tessutale

Il confronto tra le varie modalità TD è schematizzato nella tabella II. Il PW-TD è il più validato clinicamente e rappresenta il primo passo verso la quantizzazione per la facile possibilità di analisi quantitativa *on/off-line*. Per quanto riguarda il TD bidimensionale, come già detto gli attuali ecografi offrono limitate possibilità di quantizzazione *on-line*. Inoltre, per quanto riguarda le immagini in modalità di colore, il principale fattore limitante l'analisi qualitativa è rappresentato dal fatto che l'occhio umano può cogliere non più di 4-5 gradazioni per ogni colore, mentre in un'immagine TD sono contenuti circa 30 000 colori diversi. Ciò giustifica la necessità di sviluppare sistemi che permettano di "conservare e leggere" tutti i dati contenuti nelle immagini a codifica di colore. In altre parole, per effettuare un'analisi quantitativa è necessaria la digitalizzazione delle immagini ed un *post-processing* delle stesse.

- Copyright - Il Pensiero Scientifico Editore downloaded by IP 216.73.217.7 Tue, 15 Jul 2025, 21:01:48

Tabella II. Confronto tra le varie modalità di rappresentazione del Doppler tessutale.

	Pulsato	Color M-mode	Color bidimensionale
Risoluzione temporale	8 ms	5-20 ms	10-100 ms
Approccio qualitativo	- onda sistolica e diastolica regionale - il ciclo cardiaco in una sola immagine - analisi della funzione regionale circonferenziale e longitudinale	- bande nette di colore che rappresentano le velocità miocardiche e gli intervalli di tempo - analisi della funzione regionale circonferenziale e longitudinale - alta risoluzione spaziale e temporale	- pareti del ventricolo visualizzate contemporaneamente con codice a colori - rappresentazione in codice di colore delle velocità miocardiche e degli intervalli di tempo - analisi della funzione regionale circonferenziale e longitudinale
Approccio quantitativo	- picco di velocità (onda S, E_a, A_a) - rapporto E_a/A_a - RIVCT - RIVRT - tempo al picco	- posizionamento di una zona di interesse - *myocardial velocity gradient (off-line)*	- zona di interesse - *myocardial velocity gradient* - velocità medie misurate in tempo reale (CDMI): vedi testo -metodo *centerline* modificato per il Doppler tessutale: vedi testo - metodo pixel per pixel per il Doppler tessutale: vedi testo
Vantaggi	- analisi *on-line* - analisi *off-line* delle immagini registrate su videoregistratore - valutazione regionale	- interrogazione dalla finestra acustica parasternale e dalla finestra apicale - *high frame rate* (minima dipendenza dalla qualità delle immagini bidimensionali) - bassa variabilità	- pareti del ventricolo visualizzate contemporaneamente con codice a colori: rapporti tra movimento parietale regionale e globale - analisi con *loop* - grande contenuto informativo da quantificare
Svantaggi	- tecnica che utilizza la media di tutte le velocità campionate dal volume campione - *time consuming* durante lo stress - dipendenza dall'angolo (può essere minimizzata) - dipendente dal movimento in toto del cuore	- analisi di una parete per volta - dipendenza dall'angolo di interrogazione - regione apicale - analisi computerizzata *off-line* - la registrazione su nastro comporta perdita di dati e bassa risoluzione temporale	- analisi computerizzata *off-line* - ecocardiografi *full-digital* (necessario un alto *frame rate*: > 70/s)

CDMI = color Doppler myocardial imaging; RIVCT = tempo di contrazione isovolumetrico regionale; RIVRT = tempo di rilasciamento isovolumetrico regionale.

Digitalizzazione e *post-processing* del Doppler tessutale

Un'analisi *off-line* del TD richiede:

• l'acquisizione (*grabbing*) ed il salvataggio (*storage*) delle immagini in un formato digitale in quanto le immagini registrate su nastro hanno una bassa risoluzione temporale (circa 16 per secondo) e contengono molti artefatti;

• il filtraggio delle immagini nel computer, usando algoritmi (*convolution filter*) al fine di eliminare gli artefatti quali ad esempio i pixel neri (*black spots*) contenuti nel colore. Questi ultimi non rappresentano basse velocità ma bassi segnali ultrasonori che non raggiungono una valida misurazione Doppler. Gli algoritmi utilizzati possono effettuare questa operazione in maniera molto efficiente senza disturbare la corretta decodifica dei pixel con una corretta informazione colore;

• il calcolo numerico di ogni pixel, decodificando il colore seguendo il confronto con una scala di calibrazione presente usualmente sulle immagini ottenute dall'ecografo.

- Copyright - Il Pensiero Scientifico Editore downloaded by IP 216.73.217.7 Tue, 15 Jul 2025, 21:01:48

Analisi quantitativa del color Doppler tessutale

Le immagini da sottoporre all'analisi quantitativa possono provenire da due differenti punti della catena di formazione dell'immagine dell'ecografo. Infatti, le immagini TD possono essere acquisite prima (*raw data*) o dopo (*image memory data*) il processo di formazione dell'immagine che viene visualizzata nel monitor. Di seguito vengono descritti brevemente i più recenti software di analisi quantitativa del color TD proposti in letteratura.

Raw data analysis. *Myocardial velocity gradient.* L'ispessimento miocardico è stato utilizzato come un indicatore della contrazione segmentaria regionale. Nel cuore normale durante la contrazione l'endocardio si muove più rapidamente dell'epicardio, rispecchiando la velocità dell'aumento nello spessore parietale. È probabile che le differenze nelle velocità di contrazione tra questi strati miocardici e le loro variazioni durante ischemia possano servire come indice quantitativo delle alterazioni cinetiche regionali.

L'analisi quantitativa delle differenze di rilasciamento tra endocardio ed epicardio consente di valutare un nuovo parametro della contrazione ventricolare sinistra, descritto da Fleming et al.[24] come *myocardial velocity gradient* (MVG). Per evitare di definire tutte le volte lo spessore miocardico è stata proposta la misura del *relative gradient* considerando le velocità medie di due strati di eguale spessore della parete miocardica[11].

Una delle limitazioni del calcolo del MVG con M-mode è che possono essere analizzate soltanto le velocità lungo il setto e la parete posteriore. Per superare questa limitazione, Uematsu et al.[25] hanno introdotto il MVG bidimensionale, il quale viene definito come la differenza nella velocità miocardica tra endocardio (V_{end}) ed epicardio (V_{epi}) diviso per lo spessore di parete (L). Poiché non sempre è possibile determinare esattamente i bordi endo-epicardici, gli autori hanno ottenuto il MVG come l'inclinazione della linea di regressione del profilo di velocità tra l'endocardio e l'epicardio lungo ogni raggio attraverso l'ipotetico centro di contrazione del ventricolo. Gli autori hanno dimostrato come, in soggetti normali, il MVG sia minore nel setto che nella parete posteriore. Inoltre è possibile distinguere quantitativamente settori sani da segmenti infartuati e settori sani da settori di pazienti affetti da cardiopatia dilatativa.

Color Doppler myocardial imaging, strain e strain rate. Recentemente è stato proposto un nuovo algoritmo di *post-processing* di immagini color Doppler (*color Doppler myocardial imaging* o CDMI) ottenute con alta risoluzione spaziale e temporale[26]. Gli autori hanno dimostrato che questo algoritmo permette una quantificazione accurata e riproducibile della contrazione sia longitudinale che circonferenziale, a riposo e durante stress fisico.

Il concetto di *strain* miocardico è stato proposto da Mirsky e Parmley[27] nel 1973. *Strain* significa deformazione di un tessuto come funzione di una forza applicata (stress). È stato dimostrato come l'ischemia induca l'inomogeneità dello *strain* regionale[28]. La prima misurazione dello *strain* in soggetti umani è stata possibile grazie alla risonanza magnetica nucleare[29], mentre solo recentemente è stato introdotto il concetto di *strain* della parete miocardica ottenuto mediante TD[30]. La derivata nel tempo dello *strain* (*strain rate*) è una misura dell'entità della deformazione è può anche essere definito come "velocità di accorciamento per lunghezza della fibra"[31]. Inoltre, lo *strain* può essere considerato un parametro equivalente al MVG ma corretto per lo spostamento in toto del cuore. Praticamente con questa modalità è possibile un'analisi pressoché completa del ventricolo sinistro tracciando longitudinalmente (4 camere apicale in modalità *strain*) un M-mode curvilineo lungo tutta la parete (base setto-apice-base laterale), ottenendo anche la correzione del movimento di traslazione della base-apice del cuore[31].

Image memory data analysis. *Campionamento di una regione di interesse.* Una prima analisi quantitativa può essere effettuata posizionando un volume campione (3 × 3 pixel) sulle immagini mono e bidimensionali. In tale maniera si ottiene sul *display* un valore di velocità medio. Questa valutazione permette di validare le osservazioni qualitative e di applicare clinicamente il TD.

Dalla finestra parasternale è stato dimostrato che differenti strati di miocardio hanno diverse velocità e che può essere calcolato un gradiente transmurale (le velocità subendocardiche sono maggiori di quelle epicardiche). Inoltre è possibile dimostrare un gradiente temporale di velocità proto-meso-telesistolico (Fig. 8). Dall'approccio apicale con il TD può essere esplorato il comportamento delle fibre longitudinali, dimostrando la presenza di un gradiente di velocità base-apice (le velocità della base sono maggiori di quelle dell'apice). Quindi, in sintesi, può essere effettuata una sorta di ricostruzione "tridimensionale" quantitativa delle velocità miocardiche di contrazione e rilasciamento.

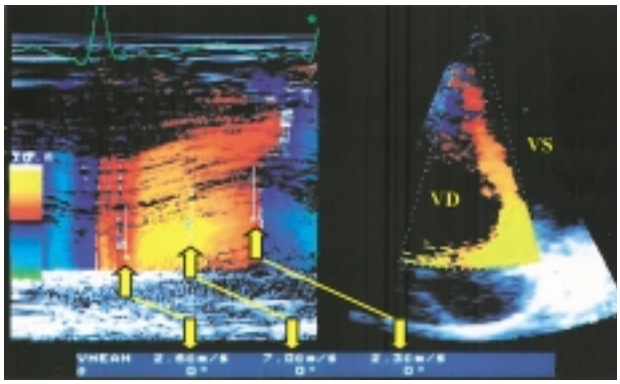

Figura 8. *Color M-mode TD, proiezione apicale 4 camere. Dall'immagine bidimensionale* (destra) *la selezione di un appropriato fascio ultrasonoro permette di ottenere un'analisi M-mode del setto interventricolare. Il posizionamento di alcune regioni di interesse a livello basale del setto, durante la fase sistolica, permette di misurare un gradiente temporale proto-meso-telesistolico* (frecce). *VD = ventricolo destro; VS = ventricolo sinistro.*

- Copyright - Il Pensiero Scientifico Editore downloaded by IP 216.73.217.7 Tue, 15 Jul 2025, 21:01:48

Metodo centerline modificato per il Doppler tessutale. La connessione di un ecografo tramite un cavo RGB ad un sistema computerizzato permette di acquisire e memorizzare in un formato digitale immagini in bianco/nero ed in TD (25-38 *frames* per ciclo cardiaco). Un software dedicato[13] consente di effettuare:

- media delle immagini in bianco e nero per ottenere la migliore definizione possibile delle immagini in scala di grigi;
- contorno manuale dei bordi endo ed epicardici del ventricolo sinistro;
- posizionamento di 100 corde tra i due bordi tracciate dal computer rispetto ad un centroide di riferimento;
- calibrazione delle velocità effettuata sulla scala di colore;
- sovrapposizione delle 100 corde precedentemente salvate sulle relative immagini TD;
- estrazione delle relative velocità corda per corda;
- calcolo e rappresentazione della percentuale di ispessimento durante tutto il ciclo cardiaco;
- calcolo e rappresentazione grafica della distribuzione delle velocità miocardiche durante l'intero ciclo cardiaco.

Il sistema è stato valutato su un gruppo di soggetti sani volontari con normale funzione globale e regionale del ventricolo sinistro, confrontando i risultati con quelli ottenuti con risonanza magnetica. Sulle curve TD ottenute è stato possibile identificare tre onde: una sistolica e due diastoliche (riempimento rapido e contrazione atriale). Il confronto tra il picco di velocità sistolica misurato nelle differenti pareti e dei relativi picchi di velocità diastoliche mostra una marcata eterogeneità delle velocità miocardiche di contrazione e di rilasciamento. In particolare, per ciò che concerne la velocità sistolica è presente una differenza statisticamente significativa tra la parete inferiore ed anteriore (5.9 ± 0.5 vs 2.5 ± 0.7 cm/s, $p < 0.0001$), tra il setto e l'inferiore (4.3 ± 0.7 vs 5.9 ± 0.5 cm/s, $p = 0.001$) e tra il setto e l'anteriore (4.3 ± 0.7 vs 2.5 ± 0.8 cm/s, $p = 0.002$), mentre non sono state evidenziate differenze statisticamente significative tra il setto e la parete laterale. In maniera similare è stata confrontata la distribuzione delle velocità diastoliche ottenendo differenze significative tra la parete inferiore ed anteriore (-8.5 ± 0.9 vs -5.2 ± 1.3 cm/s, $p < 0.0001$), tra la parete inferiore ed il setto (-8.5 ± 0.9 vs -6.4 ± 1.6 cm/s, $p < 0.02$), tra la parete inferiore e la laterale (-8.5 ± 0.9 vs -6.8 ± 1.6 cm/s, $p < 0.05$). La variabilità del TD (0.211) è risultata minore di quella dell'ecocardiografia bidimensionale (0.490) e della risonanza magnetica nucleare (0.463) così come la variabilità intra ed interosservatore (rispettivamente 1.9 vs 7.2% e 3.2 vs 9.4%). Inoltre, quando vengono confrontati i dati ottenuti da operatori con differente esperienza si ottengono valori di velocità sostanzialmente sovrapponibili (Fig. 9). Questi risultati sono interessanti in quanto sembrano anche sottolineare l'indipendenza di questa tecnica dal contorno manuale dei bordi endo-epicardici.

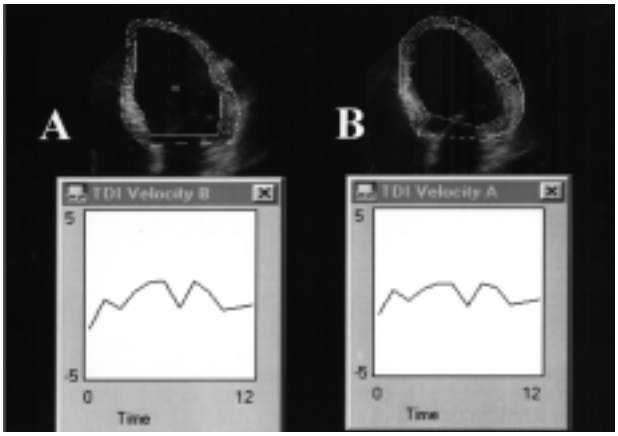

Figura 9. *Confronto di due proiezioni apicali 4 camere dello stesso paziente (pregresso infarto miocardico acuto: discinesia apicale).* A: *operatore esperto;* B: *operatore in training. Le curve di velocità, ottenute dalle immagini TD bidimensionali con il software descritto nel testo, sono sostanzialmente sovrapponibili. Diagramma a blocchi descritto nel testo.*

Metodo pixel per pixel per il Doppler tessutale. Con questo metodo, già validato per l'analisi del color M-mode dell'*inflow* mitralico[32], viene usato un algoritmo per l'analisi delle mappe di velocità in codice di colore (vedi diagramma a blocchi della figura 10). La tecnica inizia con l'acquisizione in formato digitale delle immagini TD (Fig. 11A) (file .BMP di Windows o OS/2 con profondità di colore tra da 8 a 32 bit), da qualsiasi sorgente (*frame* o *video grabber*, disco magneto-ottico, scanner ad alta risoluzione ottica) che vengono poi salvate su hard disk, o su un dispositivo di memoria di massa esterna, per la successiva elaborazione. Il software è scritto in linguaggio C++®, con una classica interfaccia Windows® ed è compatibile con Microsoft Windows® 95, 98 e NT. La dotazione hardware minima richiesta è data da un processore i586® o successivo con frequenza di *clock* di 200 MHz o maggiore, installato su scheda madre PCI dotata di almeno 64 MB di RAM, e da una scheda video con 4 MB di VRAM. Il software converte poi le immagini (TD monodimensionali o bidimensionali) in matrice numerica nella quale ad ogni pixel di colore è attribuito un valore numerico corrispondente all'intensità luminosa dello stesso (e quindi proporzionale alla velocità). L'immagine in forma matriciale è poi sottoposta ad una procedura di convoluzione bidimensionale (algoritmo basato sulla trasformata rapida di Fourier con un Kernel di dimensione e configurazione variabile) che consente un filtraggio "conservativo", in grado cioè di rimuovere rumore di fondo e *black spots* di colore senza determinare perdita o distorsione significativa dei dati. Successivamente i valori numerici di luminosità vengono convertiti in valori di velocità in base alle informazioni rappresentate sul *display* dell'ecografo dalla barra di calibrazione del colore. Infine questi dati possono essere rappresentati in forma grafica bidimensionale (Fig. 11B) o tridimensionale (Fig. 12). In pratica, per ottenere la velocità reale di ogni singolo pixel, a valori di luminosità pari a zero è attribuita ve-

- Copyright - Il Pensiero Scientifico Editore downloaded by IP 216.73.217.7 Tue, 15 Jul 2025, 21:01:48

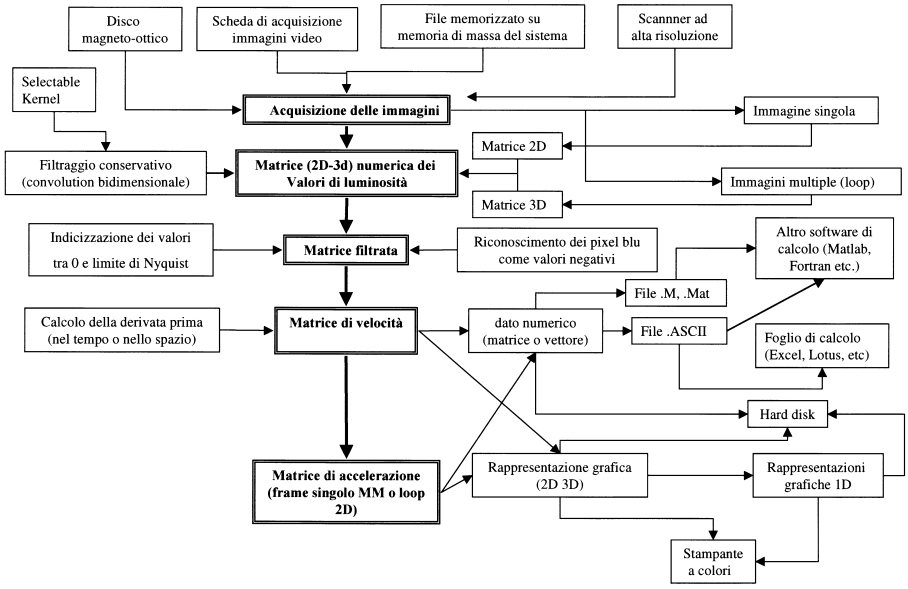

Figura 10. *Diagramma a blocchi del software descritto (vedi testo).*

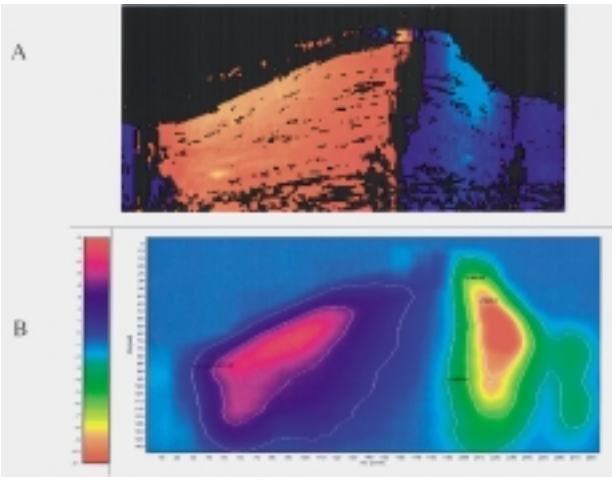

Figura 11. *Decodifica della mappa di colore di un'immagine M-mode TD.* A: *rappresentazione M-mode TD della parete posteriore del ventricolo sinistro dalla proiezione asse lungo parasternale.* B: *decodifica di ogni pixel della mappa di colore dell'immagine in* A. *La velocità è rappresentata come zone di colore contornate da linee di isovelocità; la corrispondenza tra colori e velocità è rappresentata dalla barra di colore sulla sinistra dell'immagine. L'unità di misura rispetto al tempo ed alla distanza è espressa in pixel.*

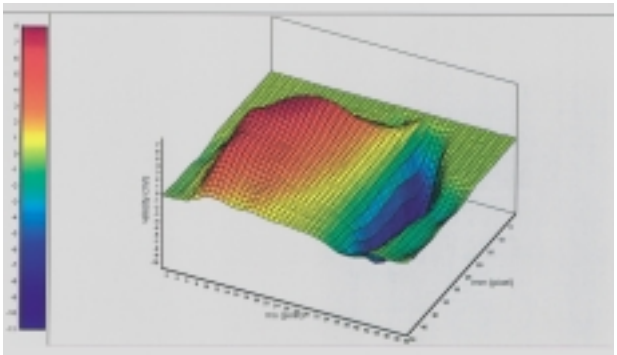

Figura 12. *Ricostruzione tridimensionale dall'immagine M-mode TD (Fig. 11B): tempo, distanza e velocità sono riportate sull'asse della x, y e z rispettivamente.*

locità nulla, al valore più elevato della luminosità è assegnato il valore di velocità dato dal limite di Nyquist, mentre i valori intermedi sono determinati dalla loro collocazione lungo la diagonale della relazione luminosità-velocità. Quindi viene effettuato il riconoscimento del colore (rosso o blu) ed ai pixel blu è assegnato il segno negativo. Sulla matrice di velocità delle immagini in M-mode si effettua poi il calcolo del gradiente numerico dato dalla seguente formula:

$$\nabla F = \frac{\partial F}{\partial x}\hat{i} + \frac{\partial F}{y}\hat{j}$$

dove x è il tempo ed y la distanza e che può essere immaginato come una raccolta di vettori che puntano nella direzione dei valori assoluti crescenti. In questa maniera calcoliamo due matrici: [FX] che è la derivata prima della velocità nel tempo (accelerazione) e [FY] che rappresenta la derivata prima della velocità nello spazio e cioè il gradiente di velocità spaziale istantaneo. Anche queste matrici possono essere rappresentate in una forma grafica bidimensionale o tridimensionale. Dalla rappresentazione grafica bi o tridimensionale della matrice così ottenuta è possibile ricavare informazioni precise della velocità per ogni singolo punto, lungo linee rette o spezzate complesse, anche multiple, e rappresentarne i risultati in forma di grafici velocità (e/o gradiente)/tempo oppure velocità (e/o gradiente)/spazio (Figg. 13 e 14). Un'apposita finestra di comparazione consente poi di effettuare confronti intra/interindividuali delle matrici omologhe o dei tracciati derivati (Fig. 15). I risulta-

- Copyright - Il Pensiero Scientifico Editore downloaded by IP 216.73.217.7 Tue, 15 Jul 2025, 21:01:48

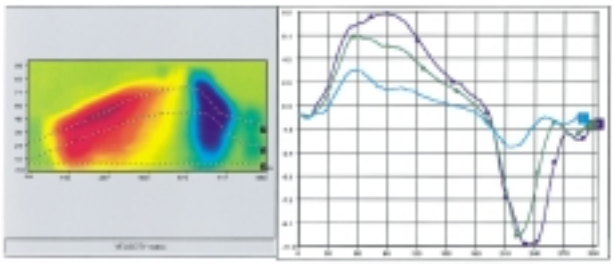

Figura 13. *Dalla rappresentazione grafica bi o tridimensionale della matrice così ottenuta è possibile ottenere informazioni precise della velocità per ogni singolo punto, lungo linee rette o spezzate complesse, anche multiple, e rappresentarne i risultati in forma di grafici velocità (e/o gradiente)/tempo oppure velocità (e/o gradiente)/spazio.*

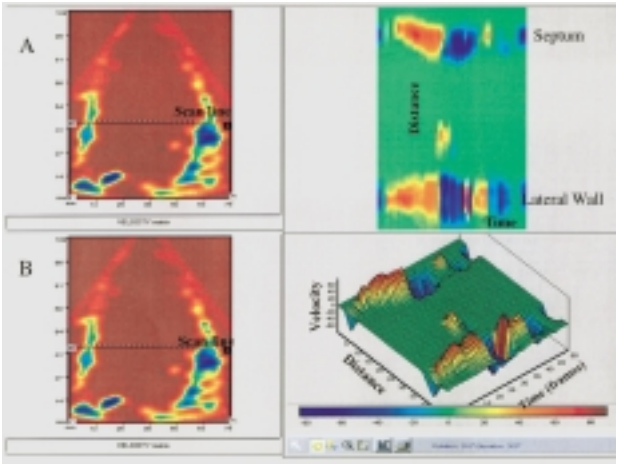

Figura 14. *Distribuzione assiale e radiale delle velocità della parete lungo una linea di scansione.* A: *tracciando una linea sulla prima immagine* (in alto a sinistra) *si ottiene una matrice bidimensionale che descrive il comportamento nel tempo e nello spazio delle velocità miocardiche lungo il segmento considerato.* B: *ricostruzione tridimensionale di un M-mode anatomico. La velocità base-apice è rappresentata sull'asse delle z.*



Figura 15. *Ricostruzione tridimensionale delle velocità miocardiche a livello del setto interventricolare* (A) *e della parete laterale* (B) *lungo una linea curva dalla base verso l'apice. Il gradiente di velocità miocardiche base-apice è chiaramente evidente sia in sistole che in diastole.*

ti possono quindi essere esportati come file .ASCII, .M, .MAT in altri software di calcolo (MATLAB®, FORTRAN, MATHEMATICA, ecc.) o in comuni fogli elettronici (ad esempio Microsoft Excel®). Tutte le operazioni eseguite sulle immagini monodimensionali sono applicate anche a quelle bidimensionali ed a tutti i *frames* che costituiscono il *loop* di un intero ciclo cardiaco per costruire *arrays* tridimensionali dove il tempo rappresenta la terza dimensione di un'immagine bidimensionale. In questo caso il *frame rate* dell'ecografo costituisce il fattore critico al fine di una corretta ricostruzione dell'andamento temporale della cinematica delle pareti ventricolari.

Applicazioni cliniche

Funzione diastolica. L'ecocardiografia Doppler è divenuta la tecnica non invasiva di scelta per la valutazione della funzione diastolica. Tuttavia, gli attuali metodi sono limitati dalla dipendenza della velocità di flusso transmitralico e del tempo di rilasciamento isovolumetrico, dal rilasciamento ventricolare sinistro e dalla pressione atriale sinistra.

Studi precedenti con ecocardiografia M-mode e bidimensionale hanno dimostrato l'importanza del vettore di contrazione longitudinale per la funzione ventricolare sinistra globale. Vi è una crescente evidenza che dimostra come la velocità protodiastolica registrata ai margini dell'anulus mitralico (E_a) rappresenti un *marker* del rilasciamento miocardico. È logico quindi aspettarsi che il TD possa essere usato per quantizzare la velocità dello spostamento dell'anulus mitralico durante la sistole e la diastole poiché il volume campione posizionato sull'anulus mitralico viene influenzato dal movimento della relativa parete ventricolare. Nei soggetti normali, E_a ed il rapporto E_a/A_a diminuiscono con l'età in maniera similare al pattern transmitralico.

Uno dei primi studi ha dimostrato che è possibile differenziare la cardiomiopatia restrittiva dalla pericardite costrittiva mediante il PW-TD effettuato a livello della porzione laterale dell'anulus mitralico. Infatti i pazienti con pericardite costrittiva e normale funzione sistolica mostrano una normale od aumentata velocità dell'onda E_a con un *cut-off* di 8 cm/s che è in grado di differenziarli da quelli con cardiomiopatia restrittiva[33].

Per ciò che concerne le caratteristiche delle velocità diastoliche registrate sull'anulus mitralico bisogna ricordare che la velocità E_a sembra essere relativamente indipendente dalle variazioni del precarico, come elegantemente dimostrato dal recente studio di Sohn et al.[34]. Infatti, un pattern pseudonormalizzato [(combinazione di variabili Doppler sulla curva mitralica con una prolungata τ ($\geq$ 50 ms)] può essere differenziato da un pattern normale mediante una E_a < 8.5 cm/s ed un rapporto E_a/A_a < 1 con una sensibilità dell'88% ed una specificità del 67%.

- Copyright - Il Pensiero Scientifico Editore downloaded by IP 216.73.217.7 Tue, 15 Jul 2025, 21:01:48

La discordanza tra i dati ottenuti dal flusso e quelli dalla parete è evidente anche in altre situazioni cliniche. Ad esempio, il PW-TD può differenziare l'ipertrofia miocardica degli atleti da quella presente nella cardiomiopatia ipertrofica[35] o negli ipertesi[36], permettendo di distinguere i vari tipi di ipertrofia nell'ambito di soggetti con simile pattern di riempimento del ventricolo sinistro.

Molti indici Doppler sono stati utilizzati al fine di ottenere, in maniera non invasiva, una stima delle pressioni di riempimento del ventricolo sinistro. Questi indici sono abbastanza fedeli quando applicati ad una popolazione di pazienti con disfunzione diastolica a tipo "alterato rilasciamento" e che mostrano parametri Doppler alterati conseguenti ad elevate pressioni in atrio sinistro. Tuttavia, quando questi parametri vengono applicati in pazienti giovani o con lievi alterazioni strutturali del cuore non sono più in grado di distinguere tra l'effetto del rilasciamento e delle variazioni del precarico.

In un recente studio di Nagueh et al.[37], la combinazione tra parametri Doppler standard ed indici TD ha dimostrato come sia possibile ottenere una stima accurata delle pressioni di riempimento: E_a è ridotta nei pazienti con pattern mitralico a tipo "alterato rilasciamento" o "pseudonormalizzato" se confrontati con il gruppo di soggetti con pattern normale (5.8 ± 1.5 e 5.2 ± 1.4 vs 12 ± 2.8 cm/s). Questi autori concludono che: 1) E_a si comporta come un indice del rilasciamento del ventricolo sinistro indipendente dal precarico; 2) la velocità di picco protodiastolico del flusso transmitralico (E), corretta per l'influenza del rilasciamento (E/E_a), si correla meglio con la pressione di incuneamento e può essere utilizzata per stimare le pressioni di riempimento del ventricolo sinistro.

Lo stesso gruppo ha recentemente dimostrato[38] come il Doppler del flusso mitralico associato a quello dell'anello mitralico (E/E_a) abbia la migliore correlazione nello stimare le pressioni di riempimento [r = 0.86; pressione telediastolica = 1.55 + 1.47 (E/E_a)] anche in pazienti in tachicardia sinusale (onda monofasica, onda bifasica con onda E od onda A dominante) ed indipendentemente sia dal pattern mitralico sia dalla frazione di eiezione. L'utilità del rapporto (E/E_a) è stata validata anche in pazienti con cardiomiopatia ipertrofica[39] dimostrando come, anche in questa patologia in cui i parametri Doppler sono poco affidabili, sia possibile effettuare una stima affidabile della pressione di incuneamento, in maniera non invasiva e con una ragionevole accuratezza.

In sintesi, il TD appare particolarmente indicato per lo studio della funzione diastolica ed elimina alcune delle limitazioni dei parametri Doppler tradizionali potendo ben separare gli effetti del precarico da quelli del rilasciamento. Tuttavia saranno necessari ulteriori studi su un gran numero di soggetti/pazienti per standardizzare la metodica in maniera ottimale e per stabilire il range corretto nei vari sottogruppi. Infine, l'utilità diagnostica e prognostica potrà essere conosciuta solo dopo che questi nuovi indici verranno introdotti nella routine ecocardiografica della valutazione della funzione diastolica.

Studio dell'ischemia miocardica. Il TD è stato principalmente utilizzato nella valutazione della funzione regionale in pazienti affetti da malattia coronarica. La cardiopatia ischemica è infatti un processo caratterizzato tipicamente da alterazioni regionali più che globali.

Il comportamento delle velocità miocardiche durante ischemia e riperfusione è stato analizzato in diversi lavori sperimentali, i cui risultati possono essere così sintetizzati:

- i valori del TD rappresentano le alterazioni nell'incremento e nella direzione della contrattilità globale e regionale del ventricolo sinistro ed hanno la potenzialità per quantificare la funzione globale del ventricolo sinistro[40];
- il rapporto E_a/A_a si inverte dopo 10 s dall'occlusione dell'arteria coronaria discendente anteriore e ritorna normale (> 1) immediatamente dopo la riapertura del vaso[11];
- durante riduzione del flusso nella discendente anteriore le velocità miocardiche sistoliche si correlano in maniera significativa con l'accorciamento sistolico (r = 0.90, p < 0.0001) e con il flusso miocardico regionale (r = 0.96, p < 0.0001)[41].

Questi lavori indicano quindi la possibilità di un uso clinico del TD per la valutazione oggettiva dell'ischemia miocardica regionale e la logica estensione di questi studi sperimentali è stata l'applicazione del TD in ecocardiografia con stress sia fisico[26,42] che farmacologico[43-45]. In altre parole, le misurazioni delle velocità miocardiche e dei gradienti di velocità ottenuti con TD possono essere utilizzate al fine di quantificare le alterazioni della funzione regionale indotta da stimoli fisici o farmacologici. Durante le basse dosi di dobutamina, le eventuali variazioni di colore e quindi di velocità di un esame TD rispecchiano decisamente le variazioni delle proprietà intrinseche di contrazione e rilasciamento della fibra (Fig. 16) in quanto le condizioni di carico, la frequenza cardiaca ed il movimento in toto del cuore rimangono inalterati ed è stato dimostrato che variazioni significative negli indici della funzione globale o regionale sono già evidenti durante infusione di dosi molto basse di dobutamina (1 μg/kg/min)[46] o dopo anche un semplice potenziamento post-extrasistolico (Fig. 17).

Inoltre il TD misura le velocità miocardiche, indici finora non disponibili in maniera non invasiva, ed assai diversi dall'ispessimento sistolico parietale. Infatti, mentre la cinetica regionale di parete riflette l'ampiezza del movimento miocardico, le velocità parietali rispecchiano le proprietà intrinseche della fibra miocardica. Il TD sembra quindi una tecnica molto promettente per la sua riproducibilità e perché capace di studiare contemporaneamente sia il versante sistolico che quello diastolico, quest'ultimo di difficile valutazione a livello regionale anche se importante perché uno dei primi *step* della cascata ischemica. I dati al riguardo indicano che la funzione diastolica regionale analizzata mediante PW-TD durante dobutamina mostra l'accuratezza diagnostica

- Copyright - Il Pensiero Scientifico Editore downloaded by IP 216.73.217.7 Tue, 15 Jul 2025, 21:01:48

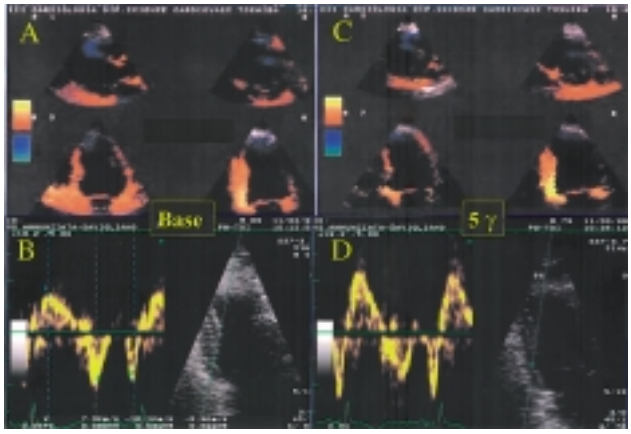

Figura 16. *TD bidimensionale e PW-TD basali* (A *e* B) *e durante infusione di basse dosi (5 γ/kg/min) di dobutamina (*C *e* D). *L'incremento di velocità è codificato da differenti colori (rosso verso giallo) e maggiore brillanza rispetto a quelli basali (*A *e* C*). Utilizzando il PW-TD si evidenzia un aumento significativo delle velocità di picco sistoliche (*B *e* D*). Figura* B *e* D *per gentile concessione della Dr.ssa Margherita Di Leo, Ospedale SS. Annunziata di Savigliano (CN).*

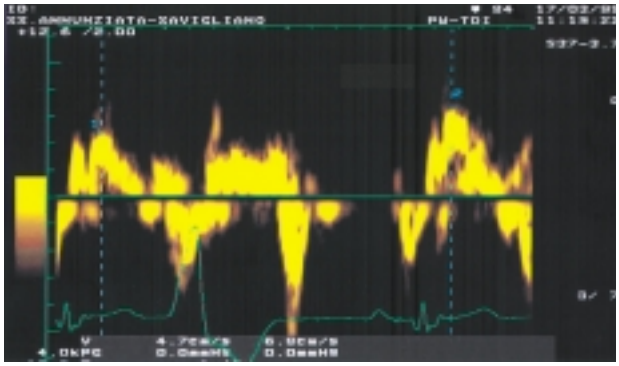

Figura 17. *Potenziamento post-extrasistolico della contrattilità miocardica dimostrato dall'incremento della velocità di picco misurato con il PW-TD dopo un'extrasistole ventricolare. Per gentile concessione della Dr.ssa Margherita Di Leo, Ospedale SS. Annunziata di Savigliano (CN).*

più alta per determinare i segmenti ischemici rispetto ai normali anche in confronto con la valutazione bidimensionale standard e la tomografia ad emissione di fotone singolo[45].

L'utilità dell'acquisizione in tempo reale con la successiva quantificazione dei profili spettrali ottenuti dalle mappe di colore è stata recentemente valutata prospetticamente nello studio MYDISE (Myocardial Doppler in Stress Echocardiography). I risultati preliminari mostrano che la quantificazione *off-line* della funzione regionale del ventricolo sinistro mediante TD è fattibile e che la migliore riproducibilità ed il valore clinico può essere ottenuto analizzando i segmenti basali dall'approccio apicale[47].

Stimolazione biventricolare. È stato ipotizzato che la stimolazione biventricolare multisito può migliorare il sincronismo della contrazione ventricolare sinistra in pazienti con severa disfunzione ventricolare, prevedendo un miglioramento della performance globale[48]. Infatti il pacing biventricolare, eseguibile per via transvenosa (mediante stimolazione ventricolare destra nel sito di più precoce attivazione – apice o efflusso – , e ventricolare sinistra in quello di più tardiva attivazione – parete laterale), consente di correggere l'asincronismo tra i due ventricoli presente di base in pazienti con blocco di branca sinistra > 150 ms. In questi pazienti il TD potrebbe essere assai utile per selezionare i candidati all'impianto di un stimolatore permanente biventricolare e di verificarne i siti per un'ottimale stimolazione[49].

Cardiomiopatie. Il PW-TD è stato utilizzato per studiare l'ipertrofia degli atleti dimostrando che, non essendoci differenze tra l'ipertrofia fisiologica ed i soggetti normali, può essere utilizzato per identificare l'ipertrofia patologica[35,36].

Sindrome da preeccitazione ventricolare (Wolff-Parkinson-White). L'ecocardiografia transtoracica bidimensionale digitalizzata durante pacing transesofageo è stata utilizzata per l'identificazione non invasiva delle vie anomale in pazienti affetti da Wolff-Parkinson-White e particolarmente per guidare la procedura di ablazione con radiofrequenza[50]. Il TD è stato quindi utilizzato al fine di verificarne l'accuratezza nell'identificare il sito e l'estensione della parete miocardica preeccitata in confronto con l'ecocardiografia transtoracica bidimensionale, eseguendo entrambe le metodiche durante pacing transesofageo prima e dopo procedura di ablazione transcatetere. Mentre il *marker* più sensibile durante l'ecocardiografia transtoracica bidimensionale è risultato il precoce rilasciamento della regione di miocardio eccitata, il TD ha permesso di visualizzare *on-line* durante l'esame l'area attivata prematuramente rispetto alle altre. Quindi il TD permette una visualizzazione del sito di inserzione delle vie anomale e sembra realmente utile per identificare in tempo reale, durante massima preeccitazione, l'estensione del miocardio preeccitato. Altri lavori sono stati in seguito pubblicati confermando i suddetti dati[51,52].

Studio dell'atrio e dell'auricola. L'ecocardiografia transesofagea ha permesso di visualizzare l'auricola e di conoscerne i molteplici aspetti morfo-funzionali. Tuttavia, il movimento delle pareti auricolari, specialmente durante fibrillazione atriale, non può essere valutato solo con lo studio flussimetrico intracavitario, dato che quest'ultimo si correla solo indirettamente con la capacità contrattile delle pareti stesse e dipende dalle condizioni di carico dell'atrio e del ventricolo.

La possibilità offerta dal TD bidimensionale e dal PW-TD nello studio della funzione regionale ventricolare sinistra ha suggerito di impiegare questa nuo-

- Copyright - Il Pensiero Scientifico Editore downloaded by IP 216.73.217.7 Tue, 15 Jul 2025, 21:01:48

va tecnologia nella valutazione del movimento delle pareti auricolari[53], al fine di valutarne la fattibilità e di determinarne le caratteristiche qualitative e quantitative. Un gruppo di pazienti in ritmo sinusale è stato sottoposto ad ecocardiografia transesofagea con sonda omniplana e sono stati ottenuti i seguenti parametri: 1) PW-TD della parete auricolare; 2) PW del flusso intrauricolare (onda "d" ed "s"); 3) percentuale di accorciamento dell'auricola; 4) pattern di flusso transmitralico (onda A ed E). I risultati sono stati: 1) il PW-TD della parete auricolare (Fig. 18) mostra un pattern tipico formato da tre onde: due diastoliche in avvicinamento (D_1 e D_2) ed una sistolica in allontanamento (S); 2) l'intervallo di tempo tra l'onda P dell'ECG e D_2 è più corto di quello tra la P e "d", dimostrando che la contrazione dell'auricola precede e provoca il relativo svuotamento; 3) D_1 correla temporalmente con l'onda E ma non con il tipo di pattern diastolico (normale o alterato rilasciamento); 4) la variabilità della percentuale di accorciamento dell'auricola è risultata significativamente maggiore di quella del PW-TD della parete auricolare (29 vs 6%, $p < 0.001$). Questi dati dimostrano che è possibile effettuare una valutazione quantitativa in termini di tempi e velocità della funzione parietale dell'auricola e la correlazione, statisticamente significativa, tra attività parietale e flussi intracavitari dimostra la stretta interdipendenza tra i due fenomeni.

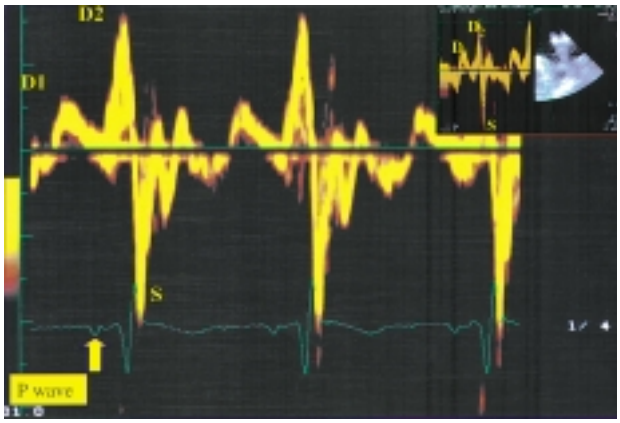

Figura 18. *Pattern ottenuto con il PW-TD con il volume campione posizionato a livello della parete laterale dell'auricola sinistra. Vedi testo.*

Queste nuove tecnologie di imaging digitale applicate alla pratica clinica potrebbero essere la base per la messa a punto di un metodo integrato di studio della funzione atriale ed auricolare, che non solo potrebbe consentire di ottimizzare lo studio dell'atrio e dell'auricola nella stratificazione del rischio tromboembolico ma potrebbe anche risultare molto utile in campo elettrofisiologico per la stratificazione delle recidive aritmiche.

Conclusioni

Il TD ha per obiettivo l'analisi quantitativa della funzione regionale del ventricolo sinistro. L'analisi dei dati a disposizione in letteratura mostra che attualmente sono presenti diversi tentativi di quantizzazione dei dati TD, particolarmente nella modalità in codice di colori. Questi tentativi sono spesso legati a sviluppi proposti dalle industrie ed algoritmi sviluppati dai diversi centri, e non vi è dubbio che attualmente è difficile una standardizzazione metodologica su questo argomento. D'altra parte, questa molteplicità di sistemi è anche la testimonianza dell'interesse verso il TD e dovrebbe portare nei prossimi anni verso l'utilizzo di software applicativi e l'identificazione di parametri di funzione univoci che abbiano un reale impatto sul piano clinico.

Riassunto

Con l'opportuna modifica dei filtri e degli algoritmi relativi alla soglia, le applicazioni Doppler si sono estese oltre l'analisi dei flussi intracardiaci rivolgendosi alla registrazione delle velocità parietali miocardiche durante l'intero ciclo cardiaco. La velocità delle pareti miocardiche può essere studiata con Doppler pulsato, ottenendo l'andamento delle velocità di una determinata regione miocardica nel tempo. Inoltre, le velocità possono essere rappresentate con mappe a codice di colore sia in modalità M-mode che bidimensionale. Ognuna di queste metodiche presenta delle peculiarità e dei vantaggi che vengono presentati in questa rassegna. Una delle principali esigenze è legata all'incapacità di decodificazione delle mappe a codice di colore, che preclude l'accesso ad una grande quantità di informazioni racchiuse in tali mappe. Negli ultimi anni lo sviluppo di sistemi ecocardiografici con alto *frame rate* ha permesso un'analisi *off-line* accurata dei dati di Doppler tessutale e parallelamente sono stati proposti diversi algoritmi che consentono un'analisi quantitativa di questi dati. Questa molteplicità di sistemi dovrebbe portare nei prossimi anni verso l'utilizzo di software applicativi standardizzati ed identificare parametri di funzione univoci che abbiano un reale impatto sul piano clinico.

Al momento, le principali applicazioni cliniche del Doppler tessutale riguardano lo studio della diastole (dove i parametri ottenuti, a differenza del Doppler pulsato dell'*inflow* mitralico, sono in gran parte indipendenti dal precarico) e dell'ischemia miocardica. In particolare, appaiono interessanti le possibili applicazioni in ecocardiografia da stress, nel tentativo di rendere più oggettiva l'analisi della contrattilità parietale.

Parole chiave: Doppler tessutale; Mappe Doppler a codice di colore; Analisi quantitativa *off-line*.

- Copyright - Il Pensiero Scientifico Editore downloaded by IP 216.73.217.7 Tue, 15 Jul 2025, 21:01:48

Glossario

Aliasing. Inappropriata rappresentazione delle velocità (artefatto) che supera la capacità di misurazione di un sistema Doppler pulsato. Il limite di velocità a cui si verifica (limite di Nyquist) dipende dalla frequenza di ripetizione degli impulsi, dalla frequenza incidente (Fo) e dal range. In un sistema color Doppler l'aliasing è codificato come un'inversione del pattern di colore rispetto alla direzione del flusso.

Autocorrelation. Algoritmo per la processazione dei segnali elettronici del color flow mapping. Esso analizza la differenza tra la frequenza inviata e quella ricevuta dal trasduttore. In genere l'assegnazione del colore è effettuata dopo il calcolo della media di 8 trasmissioni.

Brightness. Vedi intensità.

Caratteristiche del colore. Intensità (o brightness), saturazione e hue.

Cine-loop. Procedura di acquisizione e ricezione digitale di una serie di immagini in sequenza effettuabile sia off-line da un computer connesso allo scanner, sia on-line sullo stesso apparato ecocardiografico.

Color pixel. Il più piccolo elemento dell'immagine codificato in colore.

Convolution filter. In algebra la convoluzione di due vettori o matrici è equivalente alla moltiplicazione di polinomi i cui coefficienti sono dati dagli elementi dei vettori o delle matrici. Il teorema della convoluzione stabilisce che la convoluzione di due sequenze è equivalente al prodotto delle stesse per la loro trasformata di Fourier.

Doppler shift. Variazione della frequenza Doppler tra frequenza incidente e frequenza ricevuta. La variazione di frequenza è proporzionale alla velocità degli ecoriflettori ematici.

Frequenza incidente (Fo). Frequenza ultrasonora emessa dal trasduttore per stimare il Doppler shift. L'aumento della Fo riduce il limite di velocità del Doppler pulsato ad ogni profondità.

Frame rate. Numero di immagini al secondo generate dal sistema e rappresentate sul display. Il frame rate dipende dalla profondità di scansione, dall'angolo di scansione, dalla frequenza della sonda e, per i sistemi color Doppler, anche dalla densità delle linee di scansione, dal numero di campionamenti per linea di scansione, dal range di velocità.

Gain adjustor (automatic gain circuit). Quando un segnale in ricezione è significativamente più forte del limite massimo consentito da un amplificatore, si verifica la saturazione dello stesso e ciò determina un'assenza di output per un certo periodo di tempo (che si traduce come una banda di assenza di segnale, nel caso del Doppler e del color Doppler, o con la presenza di uno spazio ecoprivo in caso di immagini bidimensionali). Per tale problema sono stati sviluppati dei circuiti ultraveloci capaci di ridurre, quasi istantaneamente, la sensibilità dell'amplificatore sotto l'influenza di segnali molto forti. Con la stessa rapidità, poi, non appena il segnale in ingresso scende di intensità (al di sotto di una soglia predeterminata), il circuito recupera la sensibilità originaria. Gain adjustors sono presenti in molte parti dell'ecocardiografo (in pratica in ogni punto dove il segnale in ingresso necessiti di un amplificatore o di un preamplificatore) e lavorano "dietro la scena" garantendo un livello di uniformità nella performance degli amplificatori non ottenibile in altro modo.

Grabbing. Procedura di acquisizione su computer di immagini provenienti da una sorgente video (nello specifico da un ecocardiografo). Il grabbing può essere effettuato su immagini statiche (frame grabbing) o su immagini in movimento (video grabbing). La qualità dell'acquisizione è determinata dalla frequenza di acquisizione (frame per second o FPS), dalla profondità del colore (8-32 bit) e dalla risoluzione (numero di pixel riprodotti a schermo sull'asse x ed y; ad esempio una risoluzione di 1024 × 768 vuol dire che l'immagine è riprodotta su una griglia di 1024 × 768 punti).

Hertz (Hz). Ciclo al secondo. In ultrasonografia vengono espressi come kiloHz (migliaia di cicli al secondo) e megaHz (milioni di cicli al secondo).

High pass filter. Filtro che consente di selezionare un segnale di intensità o frequenza maggiore eliminando al contempo i segnali di intensità o frequenza inferiore alla soglia del filtro stesso. Questo termine è spesso riferito anche a filtri spaziali, in color Doppler al wall motion filter, al moving target indicator, allo stationery canceller, e al clutter filter.

Hue. Termine utilizzato per descrivere le gradazioni di colore. Nel color flow Doppler mapping le gradazioni del colore sono date dalla combinazione del rosso e del blu con il verde ed il giallo.

Image memory data. Dati della memoria elettronica dell'ecografo (buffer di memoria) dopo la processazione dei dati grezzi.

Intensità. È la variazione di luminosità di un colore.

Limite di Nyquist. Massima velocità misurabile con un sistema Doppler (colore o convenzionale) per una data profondità di scansione e per una data frequenza di ripetizione degli impulsi senza che si produca aliasing.

Myocardial velocity gradient. Vedi testo.

Post-processing. Elaborazione digitale di dati effettuata successivamente alla rappresentazione degli stessi sul display. Può essere effettuata tramite sistemi interni ad uno scanner o tramite una stazione di lavoro (work station) connessa, capace di acquisire il dato in formato digitale ed applicare allo stesso algoritmi matematici dedicati.

Raw data. Dati grezzi ricevuti dal trasduttore (a monte del processo di formazione dell'immagine).

Saturazione. Quantità di colore contenuta in un colore. Un colore completamente saturo non contiene parti di bianco mentre un colore totalmente desaturato è costituito dal 100% di bianco.

Storage. Procedura di archiviazione di dati in formato digitale su un dispositivo di memoria di massa.

Strain. Vedi testo.

Strain rate. Vedi testo.

Bibliografia

1. Doppler CJ. Uber das farbige Licht der Dopplersterne: Abhandlungen der Kgl. Bohmischen Gesellschaft der Wissenschaften 1842; 4: 465 ff.
2. Satomura S. A study on examining the heart with ultrasound. I: Principles, II: Instrument. Jpn Circ 1956; 20: 227 ff.
3. Edler I, Lindstrom K. Ultrasonic Doppler technique used in heart disease. I. An experimental study. In: Block J, Ossoining J, eds. Ultrason Graphia Medica Separatum 1st World Congress on Ultrasonic Diagnosis in Medicine and SIDUO III. Vienna: Verlag Wiener Medizinischen Akademic, 1969: 445-61.

- Copyright - Il Pensiero Scientifico Editore downloaded by IP 216.73.217.7 Tue, 15 Jul 2025, 21:01:48

4. Kanaka M, Teresawa Y, Konno K, et al. Measurement of intracardiac blood flow velocity distribution and flow pattern by the M-sequence modulated ultrasonic Doppler method. In: Proceedings of the 30th Meeting of the Japan Society of Ultrasonics in Medicine. 1976; 30: 231-2.
5. Hatle L, Brubakk AO, Tromsdal A, Angelsen BAJ. Non invasive assessment of pressure drop in mitral stenosis by Doppler ultrasound. Br Heart J 1978; 40: 131-40.
6. Omoto R, Yokote Y, Matsumura M, et al. The development of real-time two-dimensional echocardiography and its clinical significance in acquired valvular heart disease with special references to the evaluation of valvular regurgitation. Jpn Heart J 1984; 25: 325-40.
7. Isaaz K, Thompson A, Ethevenot G, Cloez JL, Brembella B, Pernot C. Doppler echocardiographic measurement of low velocity motion of the left ventricular posterior wall. Am J Cardiol 1989; 64: 66-75.
8. McDicken WN, Sutherland GR, Moran CM, Gordon LN. Color Doppler velocity imaging of the myocardium. Ultrasound Med Biol 1992; 18: 65-4.
9. Miyatake K, Yamagashi M, Tanaka N, et al. A new method for the evaluation of left ventricular wall motion by color coded tissue Doppler imaging: in vitro and in vivo studies. J Am Coll Cardiol 1995; 25: 717-24.
10. Erbel R, Nesser HJ, Drodz J. Atlas of tissue Doppler imaging. Darmstadt: Steinkopff Darmstadt and Spinger Publisher, 1995.
11. Garcia-Fernandez MA, Zamorano J, Azevedo J. Doppler tissue imaging echocardiography. New York, NY: McGraw-Hill, 1998.
12. Sutherland GR, Stewart MJ, Groundstroem WE, et al. Color Doppler myocardial imaging: a new technique for the assessment of myocardial function. J Am Soc Echocardiogr 1994; 7: 441-58.
13. Fedele F, Trambaiolo P, Magni G, De Castro S, Cacciotti L. New modalities of regional and global left ventricular functional analysis: state of the art. Am J Cardiol 1998; 81: 49G-57G.
14. Rankin JS, McHale PA, Arentzen CE, Ling D, Greenfield JC, Anderson RV. The three-dimensional geometry of the left ventricle in the conscious dog. Circ Res 1976; 30: 304-13.
15. Garcia-Fernandez MA, Azevedo J, Moreno M, Vallejo J. Relation between transversal and longitudinal planes in the calculation of the left ventricular myocardial isovolumic relaxation time using pulsed Doppler tissue imaging. (abstr) J Am Soc Echocardiogr 1997; 10: 438.
16. Gorcsan J III, Gulati VK, Mandarino WA, Katz WE. Color-coded measures of myocardial velocity throughout the cardiac cycle by tissue Doppler imaging to quantify regional left ventricular function. Am Heart J 1996; 131: 1203-13.
17. Galiuto L, Ignone G, DeMaria A. Contraction and relaxation velocities of the normal left ventricle using plused wave tissue Doppler echocardiography. Am J Cardiol 1998; 81: 609-14.
18. Kukulski T, Strotmann JM, Wilkenshoff UM, Hatle L, Wranne B, Sutherland GR. Quantitative Doppler myocardial imaging of systolic and diastolic right ventricular function: characteristic age-related findings in normal subjects. (abstr) Eur Heart J 1998; 19: 439.
19. Zamorano J, Wallbridge D, Ge J, Drozdz J, Nesser J, Erbel, R. Assessment of cardiac physiology by tissue Doppler echocardiography. A comparison with invasive haemodynamics. Eur Heart J 1997; 18: 330-9.
20. Gallagher KP, Osakada G, Matsuzaki M, Miller M, Kemper WS, Ross J. Nonuniformity of inner and outer systolic wall thickening in conscious dogs. Am J Physiol 1984; 249: H241-H248.
21. Ingels N, Daughters G, Stinson E, Alderman E. Evaluation of methods for quantitation of left ventricular segmental wall motion in man using myocardial markers as a standard. Circulation 1980; 61: 966-72.
22. Pandian NG, Skorton DJ, Collins SM, Falsetti HL, Burke ER, Kerber RE. Heterogeneity of left ventricular segmental wall thickening and excursion in two-dimensional echocardiograms of normal human subjects. Am J Cardiol 1983; 51: 1667-73.
23. Perez JE, Lein SC, Prater DM, et al. Automated on-line quantification of left ventricular dimension and function by echocardiography with backscatter imaging and lateral gain compensation. Am J Cardiol 1992; 70: 1200-5.
24. Fleming AD, Xia X, McDicken WN, Sutherland GR, Fenn L. Myocardial velocity gradient detected by Doppler imaging. Br J Radiol 1994; 67: 679-88.
25. Uematsu M, Miyatake K, Tanaka N, et al. Myocardial velocity gradient as a new indicator of regional ventricular contraction: detection by a two-dimensional tissue Doppler imaging technique. J Am Coll Cardiol 1995; 26: 217-23.
26. Wilkenshoff UM, Sovany A, Wingstrom L, et al. Regional mean systolic myocardial velocity estimation by real time color Doppler myocardial imaging: a new technique for quantifying systolic function. J Am Soc Echocardiogr 1998; 11: 683-92.
27. Mirsky I, Parmley WW. Assessment of passive elastic stiffness for isolated heart muscle and the intact heart. Circ Res 1973; 33: 233-43.
28. Hashima AR, Young AA, McCulloch AD, Waldman LK. Nonhomogeneous analysis of epicardial strain distributions during acute myocardial ischemia in the dog. J Biomech 1993; 26: 19-35.
29. Axel L. Noninvasive measurement of cardiac strain with MRI. Adv Exp Med Biol 1997; 430: 249-56.
30. Heimdal A, Stoylen A, Torp H, Skjaerpe T. Real-time strain rate imaging of the left ventricle by ultrasound. J Am Soc Echocardiogr 1998; 11: 1013-9.
31. Kukulski T, Hubbert L, Dahlstroml U, Wranne B, Sutherland G. Can ultrasound strain and strain rate imaging provide additional information on myocardial contractile reserve in patients with ischaemic cardiomyopathy? (abstr) Eur Heart J 1999; 20 (Suppl): P3348.
32. Tonti G, Riccardi G, Denaro FM, Trambaiolo P, Salustri A. From digital image processing of colour Doppler M-mode maps to noninvasive evaluation of the left ventricular diastolic function: a dedicated software package. Ultrasound Med Biol 2000, in press.
33. Garcia MG, Rodriguez L, Ares MA, Griffin BP, Thomas JD, Klein AL. Differentiation of constrictive pericarditis from restrictive cardiomyopathy: assessment of left ventricular diastolic velocities in the longitudinal axis by Doppler tissue imaging. J Am Coll Cardiol 1996; 27: 108-14.
34. Sohn DW, Chai IH, Lee DJ, et al. Assessment of mitral annulus velocity by Doppler tissue imaging in the evaluation of left ventricular diastolic function. J Am Coll Cardiol 1997; 30: 474-80.
35. Palka P, Lange A, Fleming AD, et al. Differences in myocardial velocity gradient measured throughout the cardiac cycle in patients with hypertrophic cardiomyopathy, athletes and patients with left ventricular hypertrophy due to hypertension. J Am Coll Cardiol 1997; 30: 760-8.
36. Severino S, Caso P, Galderisi M, et al. Use of pulsed Doppler tissue imaging to assess regional left ventricular diastolic dysfunction in hypertrophic cardiomyopathy. Am J Cardiol 1998; 82: 1394-8.
37. Nagueh SF, Middleton KJ, Kopelen HA, Zoghbi WA, Quinones MA. Doppler tissue imaging: a noninvasive technique for evaluation of left ventricular relaxation and estimation of filling pressures. J Am Coll Cardiol 1997; 30: 1527-33.
38. Nagueh SF, Mikati I, Kopelen HA, Middleton KJ, Quinones

- Copyright - Il Pensiero Scientifico Editore downloaded by IP 216.73.217.7 Tue, 15 Jul 2025, 21:01:48

MA, Zoghbi WA. Doppler estimation of left ventricular filling pressure in sinus tachycardia. J Am Coll Cardiol 1998; 98: 1644-50.
39. Nagueh SF, Lakkis NM, Middleton KJ, Spencer WH, Zoghbi WA, Quinones MA. Doppler estimation of left ventricular filling pressures in patients with hypertrophic cardiomyopathy. J Am Coll Cardiol 1999; 99: 254-61.
40. Gorcsan J III, Strum DP, Mandarino WA, Gulati VK, Pinsky MR. Quantitative assessment of alterations in regional left ventricular contractility with color-coded tissue Doppler echocardiography. Circulation 1997; 95: 2423-33.
41. Derumeaux G, Ovize M, Loufoua J, et al. Doppler tissue imaging quantitates regional wall motion during myocardial ischemia and reperfusion. Circulation 1998; 97: 1970-7.
42. Trambaiolo P, Cacciotti L, Di Donato D, et al. Systolic and diastolic myocardial velocities assessed by pulsed wave tissue Doppler imaging in normal subjects on baseline and during supine exercise stress test. (abstr) Eur Heart J 1997; 18 (Suppl): 365.
43. Marwick TH. Use of myocardial Doppler velocity to assess regional systolic and diastolic function during dobutamine echocardiography. (abstr) Eur Heart J 1997; 18 (Suppl): 366.
44. Rambaldi R, Poldermans D, Fioretti P, et al. Usefulness of pulsed-wave Doppler tissue sampling and dobutamine stress echocardiography for the diagnosis of right coronary artery narrowing. Am J Cardiol 1998; 81: 1411-5.
45. von Bibra H. Regional diastolic myocardial function assessed by pulsed Doppler myocardial mapping during dobutamine stress in comparison to standard 2-D echo stress and thallium SPECT. In: Proceedings of the 10th International Congress on Echocardiography “Clinical Cardiology”. Rome, 1999: 81.
46. Gorcsan J III, Deswal A, Mankad S, et al. Quantification of the myocardial response to low-dose dobutamine using tissue Doppler echocardiographic measures of velocity and velocity gradient. Am J Cardiol 1998; 81: 615-23.
47. Grocott-Mason R, Payne N, Wilkenshoff U, et al. Can offline tissue Doppler echocardiography make dobutamine stress echocardiography objective? (abstr) Eur Heart J 1999; 20 (Suppl): 687.
48. Daubert JC, Ritter P, Le Breton H, et al. Permanent left ventricular pacing with transvenous leads inserted into the coronary veins. Pacing Clin Electrophysiol 1998; 21: 239-45.
49. Ansalone G, Trambaiolo P, Giorda GP, Giannantoni P, Ricci R, Santini M. Multisite stimulation in refractory heart failure. G Ital Cardiol 1999; 29: 451-5.
50. Trambaiolo P, Ansalone G, Cacciotti L, et al. Tissue Doppler imaging performed during esophageal pacing for detecting anomalous pathways in Wolff-Parkinson-White patients. (abstr) J Am Soc Echocardiogr 1997; 10: 409.
51. Tuchnitz A, Schmitt C, von Bibra H, et al. Non invasive localization of accessory pathways in patients with Wolff-Parkinson-White syndrome with the use of myocardial Doppler imaging. J Am Soc Echocardiogr 1999; 12: 32-40.
52. Mele D, Alboni P. Localization of abnormal pathways in ventricular pre-excitation by echocardiography: techniques, usefulness and limits. G Ital Cardiol 1999; 29: 730-8.
53. Trambaiolo P, Ansalone G, Cacciotti L, Di Donato D, Fedele F. Left atrial appendage wall velocities and cycle length of atrial fibrillation waves detected by tissue Doppler imaging in normal and chronic atrial fibrillation patients. G Ital Cardiol 1998; 28 (Suppl 1): 574-7.