

Utilità clinica di una sezione ecocardiografica sagittale dell'auricola sinistra: descrizione di un caso

Renato M. Bragato, Ugo La Marchesina, Antonio Grimaldi, Francesco Faletta

Unità Operativa di Ecocardiografia, Istituto Clinico Humanitas, Rozzano (MI)

Key words:

Atrial fibrillation;
Left atrial appendage;
Transesophageal
echocardiography.

Multiplane transesophageal echocardiography allows a more complete image of the complex anatomy of the left atrial appendage. In this study we describe a clinical case in which a "sagittal echocardiographic section" revealed a thrombus not imaged with the usual horizontal and longitudinal echocardiographic planes.

(Ital Heart J Suppl 2001; 2 (10): 1117-1120)

© 2001 CEPI Srl

Ricevuto il 18 maggio
2001; accettato il 16
luglio 2001.

Per la corrispondenza:

Dr. Renato M. Bragato

Unità Operativa
di Ecocardiografia
Istituto Clinico Humanitas
Via Manzoni, 56
20089 Rozzano (MI)

Introduzione

L'auricola sinistra è una struttura morfologicamente molto complessa che deriva dall'abbozzo del vero atrio fetale, mentre il resto dell'atrio sinistro deriva dalla confluenza delle vene polmonari. Questa diversa origine embriologica è documentata sia dall'anatomia (l'auricola sinistra è molto più anfrattuosa e lobulata rispetto al rimanente atrio sinistro) sia dalla funzione (l'auricola sinistra sembra avere una contrattilità più vigorosa)¹.

L'auricola è situata in una posizione anterolaterale rispetto al viscere cardiaco ed è adagiata sul solco atrioventricolare. La complessità anatomica dell'auricola è stata recentemente descritta da Veinont et al.² in un dettagliato studio anatomo-patologico. Questo lavoro dimostra infatti che esiste un'estrema variabilità anatomica tra le auricole: più dell'80% di queste presenta due o più lobi variamente disposti, visibili all'esterno come piccole estroflessioni. I lobi prendono origine dalla cavità principale con un orifizio del calibro di almeno 2 mm ed assumono frequentemente direzioni diverse rispetto a quelle del corpo principale; inoltre all'interno di tali strutture è possibile osservare muscoli pettinati di spessore > 1 mm.

La complessità anatomica di gran parte delle auricole le rende pertanto una sede idonea alla formazione di trombi qualora il flusso ematico rallenti o qualora il normale pattern di riempimento e svuotamento caratteristico del ritmo sinusale venga a mancare.

L'ecocardiografia transesofagea (ETE) è la metodica di scelta per visualizzare l'auricola sinistra³⁻⁶. Molti studi hanno accertato la superiorità dell'ETE rispetto all'ecocardiografia transtoracica nell'identificazione di formazioni trombotiche intraauricolari, a tal punto che la richiesta dello studio dell'auricola sinistra mediante ETE prima di eseguire una cardioversione, è diventata una delle indicazioni più frequenti. A questo proposito, due sono le sezioni ecocardiografiche dell'auricola comunemente descritte e universalmente utilizzate, una sezione orizzontale^{7,8} ed una sezione longitudinale^{9,10}. Queste sezioni erano anche le uniche ottenibili rispettivamente con ETE monoplana (un solo trasduttore fisso con il piano del fascio di ultrasuoni che originava perpendicolarmente rispetto all'asse della sonda) e con ETE biplana (due trasduttori fissi uno sopra l'altro con i piani del fascio di ultrasuoni perpendicolari tra loro). In entrambe le sezioni l'auricola viene visualizzata con una morfologia molto semplice, "a virgola", con sporadici tralci fibrosi nel cul di sacco dovuti ai muscoli pettinati. Questa apparente semplicità, ben lontana dalla complessità strutturale anatomica, è dovuta al fatto che queste sezioni ecocardiografiche esplorano l'auricola con un "taglio" più o meno perpendicolare rispetto al piano sul quale il corpo principale dell'auricola è adagiato sul solco atrioventricolare (Fig. 1A e 1B). Una sezione ecocardiografica "sagittale", che esplori cioè l'auricola con un taglio parallelo rispetto a questo piano, includerà la maggior parte dei lobi consentendo un'indagine più completa (Fig. 1C).

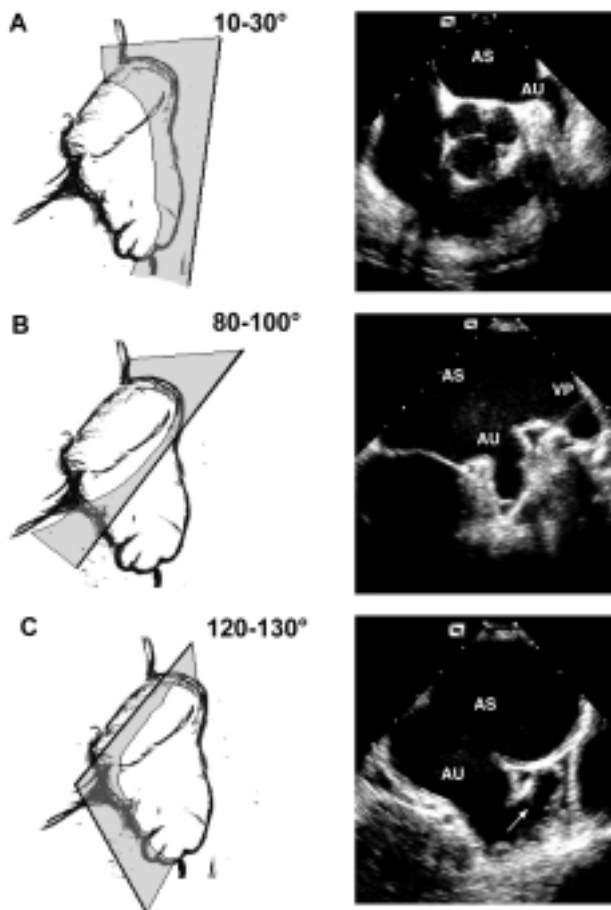


Figura 1. *Differenti sezioni ecocardiografiche ottenibili con la sonda multiplana. A: sezione orizzontale dell'auricola sinistra visualizzata a 10-30°; B: sezione longitudinale dell'auricola sinistra visualizzata a 80-100°; C: sezione sagittale dell'auricola sinistra visualizzata a 120-130°. AS = atrio sinistro; AU = auricola sinistra; VP = vena polmonare superiore sinistra.*

In questo lavoro descriviamo un caso clinico in cui la sezione sagittale ci ha consentito di visualizzare una formazione trombotica non altrimenti visibile con le sezioni orizzontale e longitudinale. Viene inoltre descritta in modo particolareggiato la tecnica ecocardiografica che consente di ottenere questa sezione.

Caso clinico

Si tratta di una donna di 66 anni in fibrillazione atriale cronica in cui era stato richiesto lo studio ETE per escludere la presenza di trombi, nonostante la paziente fosse efficacemente scoagulata da almeno 3 settimane (INR > 2); infatti in questi casi è prassi della nostra unità di elettrofisiologia richiedere comunque lo studio ETE. Lo studio ecocardiografico transtoracico non dimostrava patologie degne di descrizione.

L'esame ETE veniva eseguito dapprima con la visualizzazione della proiezione orizzontale posizionando il trasduttore a circa 10° e ruotando la sonda in senso antiorario fino ad ottenere la sezione asse corto dell'aorta (utilizzata quale marker interno di riferimento), alla destra della quale compariva l'auricola; quindi si posizionava il trasduttore a circa 90° e si imprimeva alla sonda una rotazione in senso antiorario più marcata, fino ad ottenere la sezione 2 camere o longitudinale del ventricolo sinistro, alla destra del quale si visualizzava l'auricola.

Entrambe le sezioni mostravano un'auricola priva sia di contrasto spontaneo che di formazioni trombotiche (Fig. 2A e 2B). Mantenendo la sonda in posizione, veniva quindi eseguita una scansione completa dell'auricola ruotando il trasduttore da 0 a 180° allo scopo di visualizzare tutte le sezioni intermedie. Anche queste sezioni "off axis" non mostravano formazioni trombotiche. Ponendo infine il trasduttore a 110° ed imprimendo alla sonda una marcata rotazione antioraria, fino a quando la cavità ventricolare sinistra scompariva dal piano ecocardiografico, veniva ottenuta la sezione sagittale. In questa sezione si osservava un lobo allungato in direzione superolaterale, al cui interno era ben visibile una formazione trombotica "a stampo" con una "texture" omogenea (Fig. 2C).

Un successivo controllo eseguito dopo 2 mesi di terapia anticoagulante ottimale non evidenziava sostanziali modificazioni delle caratteristiche e delle dimensioni della formazione trombotica, per cui si decideva di non effettuare la cardioversione.

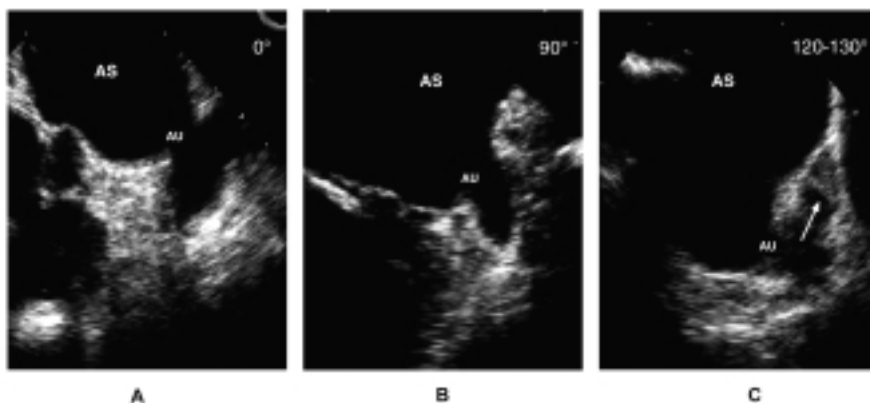


Figura 2. *Caso clinico. A e B: sezione orizzontale e longitudinale dalle quali non si evidenziano immagini riferibili a trombi intraauricolari; C: sezione sagittale che visualizza un trombo (freccia) a stampo in un lobo accessorio superolaterale. Abbreviazioni come in figura 1.*

Discussione

La sezione sagittale permette di studiare l'auricola lungo un piano in cui sono esplorati i lobi, separati fra loro da setole fibrose, ed i muscoli pettinati disposti parallelamente "a dente di pettine" (Fig. 3A). Mentre le sezioni ecocardiografiche orizzontale e longitudinale forniscono un'immagine sostanzialmente monomorfa dell'auricola con un aspetto "a virgola" più o meno allungata, il taglio sagittale dimostra molto bene la variabilità anatomica dell'auricola, differente da paziente a paziente, che può presentarsi con uno, due, tre o più lobi variamente disposti nello spazio² (Fig. 3B). Nel caso descritto era proprio in un lobo allungato, digitiforme in cui era indovato il trombo (Fig. 2C).

Il fatto che le sezioni ecocardiografiche orizzontale e longitudinale possano non visualizzare formazioni trombotiche indovate in piccoli lobi, può essere la causa di episodi embolici in presenza di ETE negativa. Black et al.¹¹ avevano infatti osservato che in una popolazione di 712 pazienti, nonostante l'ETE pre-cardioversione non dimostrasse evidenza di formazioni trombotiche atriale ed intraauricolari, si erano verificati 17 casi di eventi tromboembolici (2.4%). Dall'analisi di questi 17 casi risulta che solo in uno era stata utilizzata la sonda multiplana, mentre negli altri 16 era stata utilizzata la sonda monoplana (n = 8) o biplana (n = 8). È possibile ipotizzare che almeno in alcuni di questi casi fosse presente un piccolo trombo all'interno dei lobi non esplorabili mediante le sonde monoplana e biplana. L'altra ipotesi è che, immediatamente dopo il ripristino del ritmo sinusale, si verifichi uno "stordimento" del miocardio auricolare che predispone alla formazione di trombi¹².

In uno studio nel quale veniva dimostrata l'utilità dell'ecocardiografia multiplana rispetto alla monoplana e alla biplana, Faletta et al.¹³ avevano descritto 3 casi in cui le sezioni intermedie visualizzavano formazioni trombotiche non presenti nelle sezioni orizzontale e longitudinale. Nel nostro caso anche le se-

zioni intermedie, ottenute con una scansione da 0 a 180°, non evidenziavano formazioni trombotiche. È da sottolineare infatti come non sia sufficiente posizionare il trasduttore in una qualsivoglia di queste sezioni per ottenere il taglio sagittale; la particolare sede dell'auricola adagiata sul solco atrioventricolare in posizione anterolaterale richiede anche la rotazione antioraria della sonda. Solo quando ogni altra struttura cardiaca non è più visibile nello schermo si ha la certezza che la sezione ecocardiografica sia tangenziale rispetto al ventricolo sinistro e che esplori sagittalmente l'auricola.

Con la sonda multiplana si può ottenere un numero virtualmente infinito di sezioni ecocardiografiche (sezioni da 0 a 180° per ogni posizione della sonda, che può essere avanzata, ritirata, anteflessa, retroflessa, orientata lateralmente, ecc.). Ogni piccolo lobo dell'auricola può, in teoria, essere esplorato e nessun trombo dovrebbe sfuggire ad un'indagine così eseguita. Tuttavia, come per ogni altra struttura cardiaca, è desiderabile avere delle sezioni ecocardiografiche standard facilmente ottenibili che consentano all'operatore di procedere con metodo nell'indagine ecocardiografica. La sezione ecocardiografica sagittale può essere ottenuta con una procedura standard ed è ripetibile nella maggior parte dei pazienti, visualizza nella stessa immagine il corpo dell'auricola e numerosi lobi. Per queste caratteristiche essa dovrebbe sempre essere ricercata nello studio dell'auricola sinistra.

Una considerazione di ordine clinico a cui si presta infine questo caso è la persistenza del trombo ad un secondo controllo anche dopo 2 mesi di terapia anticoagulante corretta (INR > 2). La persistenza di trombi in una significativa percentuale di pazienti, anche dopo un adeguato periodo di trattamento anticoagulante, è stata segnalata da diversi autori^{12,14,15}. In questi casi è stato ipotizzato un "core" del trombo parzialmente fibroso che ne impedisce la completa risoluzione¹⁶. Nel nostro caso tuttavia, la "texture" del trombo appariva molto omogenea e con una conformazione "a stampo". Per queste particolari caratteristiche, siamo più propensi a pensare che la stasi ematica, verosimilmente molto più marcata all'interno di un lobo allungato e digitiforme, abbia favorito la persistenza *in loco* di elevate concentrazioni di fattori coagulativi nonostante un'anticoagulazione corretta (che in teoria avrebbe dovuto ridurre la concentrazione di questi fattori e favorire l'azione della fibrinolisi endogena) e che questa sia stata la causa principale della persistenza del trombo.

In conclusione, questo caso sottolinea quanto sia rilevante l'esecuzione di uno studio ETE che esplori non solo le classiche sezioni orizzontale e longitudinale (e naturalmente tutte le sezioni intermedie), ma anche la sezione sagittale. Non si può infatti escludere che in passato siano stati proprio i limiti imposti dall'impiego di sonde mono e biplane a comportare una sottostima della presenza di trombi intraauricolari.

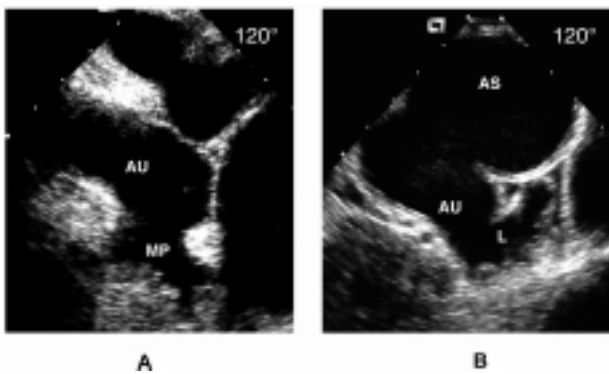


Figura 3. Diversi aspetti morfologici dell'auricola sinistra in proiezione sagittale. A: auricola con muscoli pettinati disposti "a dente di pettine"; B: lobo accessorio digitiforme che si proietta superolateralmente. MP = muscoli pettinati; L = lobo accessorio. Altre abbreviazioni come in figura 1.

Riassunto

L'introduzione della sonda multiplana transesofagea consente l'esplorazione di molteplici sezioni ecocardiografiche con le quali è possibile ricostruire in maniera più completa l'anatomia dell'auricola sinistra. In questo studio descriviamo un caso clinico in cui l'impiego di una sezione ecocardiografica sagittale ci ha consentito di visualizzare una formazione trombotica non altrimenti individuabile con le sezioni normalmente impiegate orizzontale e longitudinale.

Parole chiave: Auricola sinistra; Ecocardiografia transesofagea; Fibrillazione atriale.

Bibliografia

1. Mele D. The pathophysiology of the left appendage. The contribution of transesophageal echocardiography. *Cardiologia* 1996; 41: 515-26.
2. Veinont JP, Harrity PJ, Gentile F, et al. Anatomy of the normal left atrial appendage. A quantitative study of age-related changes in 500 autopsy hearts: implications for echocardiographic examination. *Circulation* 1997; 96: 3112-5.
3. Labovitz AJ. The increasing role of transesophageal echocardiography in unexplained cerebral ischemia. *Echocardiography* 1993; 4: 363-5.
4. Fatkin D, Kelly RP, Feneley MP. Relations between left atrial appendage blood flow velocity, spontaneous echocardiographic contrast and thromboembolic risk in vivo. *J Am Coll Cardiol* 1994; 23: 961-9.
5. Pollick C, Taylor D. Assessment of left atrial appendage function by transesophageal echocardiography. Implications for the development of thrombus. *Circulation* 1991; 84: 223-31.
6. Pozzoli M, Febo O, Torbicki A, et al. Left atrial appendage dysfunction: a cause of thrombosis? Evidence by transesophageal echocardiography-Doppler studies. *J Am Soc Echocardiogr* 1991; 4: 435-41.
7. Gussenhoven EJ, Taamms MA, Roelandt JR, et al. Transesophageal two-dimensional echocardiography: its role in solving clinical problems. *J Am Coll Cardiol* 1986; 8: 975-9.
8. Seward JB, Khandheria BK, Oh JK, et al. Transesophageal echocardiography: technique, anatomic correlations, implementation, and clinical applications. *Mayo Clin Proc* 1988; 63: 649-80.
9. Seward JB, Khandheira BK, Edwards W, Oh JK, Freeman WK, Tajik AJ. Biplanar transesophageal echocardiography: anatomic correlations, image orientation, and clinical applications. *Mayo Clin Proc* 1990; 65: 1193-213.
10. Nanda NC, Pinhero L, Sanyal RS, Storey O. Transesophageal biplane echocardiography imaging: technique, planes, and clinical usefulness. *Echocardiography* 1990; 7: 771-8.
11. Black IW, Fatkin D, Sagar KB, et al. Exclusion of atrial thrombus by transesophageal echocardiography does not preclude embolism after cardioversion of atrial fibrillation: a multicenter study. *Circulation* 1994; 89: 2509-13.
12. Stoddard MF, Dawkins PR, Prince CR, Longaker RA. Transesophageal echocardiographic guidance of cardioversion in patients with atrial fibrillation. *Am Heart J* 1995; 129: 1204-15.
13. Faletra F, Corno R, De Chiara F, et al. Multiplane transesophageal echocardiography. The experience with 250 patients. *G Ital Cardiol* 1995; 25: 315-25.
14. Collins LJ, Silverman DI, Douglas PS, Manning WJ. Cardioversion of nonrheumatic atrial fibrillation: reduced thromboembolic complications with four weeks of precardioversion anticoagulant are related to atrial thrombus resolution. *Circulation* 1995; 92: 160-3.
15. Klein AL, Grimm RA, Black IW, et al. Cardioversion guided by transesophageal echocardiography: the ACUTE pilot study: a randomized, controlled trial. *Ann Intern Med* 1997; 126: 200-9.
16. Goldman MJ. The management of chronic atrial fibrillation: indications for a method of conversion to sinus rhythm. *Prog Cardiovasc Dis* 1960; 2: 465-79.