

Lo spessore medio-intimale: che cosa è? Come si misura? Qual è il suo significato clinico? Quali sono i problemi da risolvere?

Mario De Michele, Pasquale Guarini*, Giovanni Gaeta**, Sergio Cuomo**

Dipartimento di Medicina Clinica e Sperimentale, Università degli Studi "Federico II", Napoli, *Divisione di Cardiologia, Ospedale Villa dei Fiori, Acerra (NA), **Divisione di Cardiologia, Ospedale A. Cardarelli, Napoli

Key words:
Atherosclerosis;
Carotid artery;
Intima-media thickness;
Ultrasound.

During the past 20 years, several hundred peer-reviewed publications have documented the critical scientific steps in the determination of the usefulness of B-mode ultrasound measurements of the carotid artery intima-media thickness (IMT) for the detection and monitoring of artery wall atherosclerotic disease. Since the initial validation study of the IMT, carotid ultrasound IMT measurements have been performed in a large number of individuals with "traditional" and "non traditional" cardiovascular risk factors, have been shown to correlate with the severity of atherosclerotic lesions in other vascular territories, and have been used as outcome measures in clinical trials evaluating the various effects of treatment on the progression/regression of atherosclerosis. Furthermore, in longitudinal studies, carotid IMT has been shown to be an independent predictor of stroke and coronary events.

However, before this powerful indicator of arterial wall atherosclerotic disease can be used in clinical settings as a routine test for the prediction of an individual's cardiovascular risk, some unresolved issues need to be addressed.

(Ital Heart J Suppl 2001; 2 (10): 1074-1077)

© 2001 CEPI Srl

Ricevuto il 21 febbraio
2001; accettato l'1
giugno 2001.

Per la corrispondenza:

Dr. Mario De Michele

Via Tommaso De Amicis, 50
80145 Napoli
E-mail: demic@libero.it

L'evidenza autoptica che l'aterosclerosi inizia numerosi anni prima dello sviluppo di eventi clinici e progredisce in maniera silente^{1,2} ha condotto alla ricerca di indicatori preclinici di malattia aterosclerotica della parete arteriosa.

L'ultrasonografia B-mode ad alta risoluzione è una metodica non invasiva, sicura, poco costosa che può essere utilizzata per visualizzare il lume e le pareti di arterie superficiali quali le carotidi extracraniche e le femorali. Una tipica immagine ultrasonografica della parete arteriosa è caratterizzata dalla presenza di una coppia di linee ecogene parallele che delimitano uno spazio anecogeno. La distanza tra le due linee ecogene rappresenta lo spessore del complesso intima-media dell'arteria (IMT) (Fig. 1).

La misurazione ultrasonografica dell'IMT è stata dapprima validata in modelli animali e successivamente nell'uomo. Uno dei più importanti studi di validazione è stato realizzato dal ricercatore italiano Paolo Pignoli³, il quale dimostrò come la distanza tra le due linee ecogene presenti nell'immagine ultrasonografica correlasse con la somma dello spessore delle tuniche intima e media misurate con tecniche anato-

mo-patologiche in arterie con e senza aterosclerosi. Gli ultrasuoni consentivano, quindi, di studiare la struttura anatomica della parete arteriosa.

Poiché l'escissione della tunica intima causava la scomparsa della prima linea ecogena e l'escissione dell'avventizia causava la scomparsa della seconda linea ecogena, Pignoli ipotizzò che la prima linea fosse generata dall'interfaccia sangue-intima e la seconda linea dall'interfaccia media-avventizia.

L'IMT è una definizione operativa in quanto l'ultrasonografia non è in grado di discriminare la tunica intima dalla media, avendo un potere di risoluzione assiale di 0.2-0.3 mm.

La misurazione dell'IMT è risultata riproducibile in studi epidemiologici e trial clinici, in cui sono stati utilizzati protocolli standardizzati di scansione/lettura delle immagini, anche con un numero di operatori > 50⁴.

L'arteria carotide extracranica, per la sua localizzazione superficiale, è un vaso ideale per la misurazione dell'IMT. Utilizzando come riferimenti anatomici la dilatazione del bulbo ed il divisore di flusso, è possibile valutare l'IMT in tre segmenti ca-

rotidei standardizzati: il centimetro distale della carotide comune, la biforcazione carotidea, e il centimetro prossimale della carotide interna (Fig. 2).

Numerosi studi realizzati in soggetti adulti (> 45 anni) hanno evidenziato come la presenza di fattori di rischio cardiovascolare “tradizionali” e “non tradizionali” si associ ad un aumento dell’IMT carotideo⁵⁻⁸. Inoltre, un aumentato IMT è stato riscontrato in bambini-adolescenti “a rischio” (con ipercolesterolemia familiare o familiarità per infarto miocardico prematuro), supportando l’idea che alterazioni strutturali della parete arteriosa associate ad aterosclerosi siano evidenziabili mediante ultrasonografia B-mode già in giovane età^{9,10}.

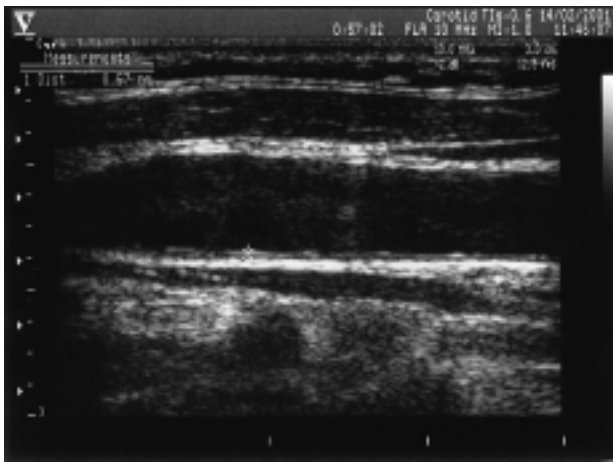
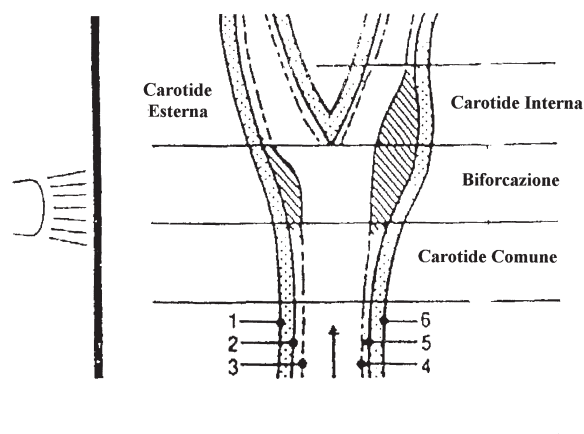


Figura 1. Immagine ultrasonografica del complesso intima-media dell’arteria carotide.

Ultrasonografia dello spessore intima-media



Parete Vicina

- 1 Periavventizia - Avventizia
- 2 Avventizia - Media
- 3 Intima - Lume

Parete Lontana

- 4 Lume - Intima
- 5 Media - Avventizia
- 6 Avventizia -Periavventizia

Figura 2. L’uso di due riferimenti anatomici (origine del bulbo carotideo e divisore di flusso) consente di identificare tre segmenti carotidei standardizzati in cui effettuare la misurazione dello spessore medio-intimale.

Studi epidemiologici trasversali hanno correlato un aumentato IMT carotideo alla presenza di lesioni aterosclerotiche in altri distretti vascolari, in particolare a lesioni coronariche¹¹⁻¹³. Tale correlazione, anche se talvolta debole, ha portato a considerare l’IMT carotideo come un indicatore accurato di aterosclerosi generalizzata.

Informazioni estremamente importanti sono derivate da studi epidemiologici prospettici recentemente pubblicati, i quali hanno dimostrato come soggetti con valori elevati di IMT carotideo abbiano una maggiore probabilità di incorrere nel tempo in un evento cardio o cerebrovascolare¹⁴⁻¹⁷. La capacità predittiva dell’IMT carotideo viene conservata anche dopo aggiustamento statistico per i principali fattori di rischio cardiovascolare, suggerendo che le informazioni contenute nell’IMT sono in parte indipendenti da questi ultimi. I dati degli studi epidemiologici e clinici hanno condotto l’American Heart Association ad affermare che “nella valutazione del rischio cardiovascolare in soggetti asintomatici > 45 anni, la misurazione dell’IMT può fornire informazioni aggiuntive rispetto ai fattori di rischio tradizionali”¹⁸.

Tuttavia prima che questo potente indicatore di malattia aterosclerotica della parete arteriosa possa essere ampiamente utilizzato nella pratica clinica ed inserito negli algoritmi per l’identificazione dei soggetti ad alto rischio cardiovascolare, una serie di “questioni” operative sono da risolvere.

Al momento non esiste un protocollo ultrasonografico semplice e standardizzato da utilizzare per lo screening di soggetti a rischio di eventi cardiovascolari. Vi sono differenze tra i vari studi sull’IMT pubblicati in letteratura per quanto riguarda il “dove effettuare le misurazioni”, “come effettuarle” e “cosa misurare”.

Nonostante le lesioni aterosclerotiche si localizzino principalmente alla biforcazione carotidea e nella porzione prossimale della carotide interna, numerosi ricercatori hanno limitato la valutazione dell’IMT alla carotide comune, considerata un buon marker di aterosclerosi generalizzata^{19,20}. La predilezione per la carotide comune nasce dalla possibilità di visualizzarla in un’altissima percentuale di casi, ottenendo misurazioni di IMT più riproducibili rispetto alla biforcazione carotidea o alla carotide interna. D’altra parte una misura combinata di IMT che includa tutti e tre i segmenti carotidei rappresenta un indicatore riproducibile e certamente più potente di malattia aterosclerotica rispetto alla sola carotide comune^{12,21}. Inoltre, è ancora da chiarire se la misurazione combinata dell’IMT a livello carotideo-femorale possa fornire informazioni aggiuntive nella stratificazione del rischio cardiovascolare.

Un altro punto di discussione è se effettuare la misurazione dell’IMT solo sulla parete lontana o anche sulla parete vicina. Studi di confronto tra ultrasuoni ed anatomia patologica hanno evidenziato come gli ultrasuoni non misurino in maniera “valida” l’IMT della parete vicina, sottostimandolo rispetto all’istolo-

gia²². Tuttavia le misurazioni ultrasonografiche di IMT della parete vicina sono correlate in maniera eccellente con quelle della parete lontana, sia *in vitro* che *in vivo*, e sono un indicatore di malattia ugualmente potente²³.

Poiché il massimo IMT è localizzato anteriormente nella carotide comune distale, lateralmente nella biforcazione, e posteriormente nella carotide interna prossimale²⁴, un protocollo ultrasonografico con un singolo angolo di scansione, adoperato in diversi studi, può essere di limitata utilità nel valutare la presenza e la gravità della malattia aterosclerotica rispetto a protocolli che utilizzano angoli multipli di scansione (approccio circonfrenziale).

La confusione relativamente a “cosa misurare” è legata non solo all’uso negli studi di differenti endpoint ultrasonografici: singolo IMT massimo, media dei massimi IMT, IMT medio, ma soprattutto al fatto che alcuni ricercatori misurano l’IMT della parete arteriosa in punti in cui sono assenti placche aterosclerotiche^{25,26}. Eliminare dalla valutazione ultrasonografica i punti in cui la parete arteriosa presenta un IMT maggiore, significa ridurre la potenza dell’IMT come indicatore preclinico di malattia.

La variabilità nella misurazione dell’IMT dipende dall’apparecchio ecografico (analogico o digitale) e dal sistema di lettura delle immagini utilizzato (calibro elettronico vs sistema semiautomatico vs sistema automatico), dal paziente (arterie profonde sono difficili da visualizzare), ma soprattutto dall’esperienza e dall’abilità degli operatori (sonografista e lettore). Nei trial clinici che hanno valutato l’effetto di trattamenti farmacologici sulle lesioni ateromasiche, utilizzando come endpoint finale i cambiamenti dell’IMT nel tempo²⁷⁻³⁰, il training ed il controllo di qualità degli operatori sono risultati critici per ottenere misure accurate e riproducibili. Sistemi di training e controllo di qualità degli operatori sono da attuare anche nella pratica clinica per la valutazione iniziale ed il monitoraggio dell’IMT.

Sebbene non vi sia dubbio che la misurazione ultrasonografica dell’IMT carotideo sia riproducibile, l’uso di differenti parametri di variabilità (coefficiente di correlazione, coefficiente di variazione, coefficiente di riproducibilità, differenza assoluta o relativa tra le misure) rende impossibile un confronto tra studi³¹. Anche su questo punto è necessario giungere ad un consenso.

Alcuni studi hanno analizzato in un ampio numero di individui la distribuzione dell’IMT carotideo, cercando di definire limiti oltre i quali l’IMT si può considerare aumentato.

Nell’Atherosclerosis Risk in Communities (ARIC) Study, i valori mediani di IMT erano compresi tra 0.5 e 1 mm e meno del 5% di 13 824 partecipanti aveva un IMT > 2.0 mm³². In un campione di 349 adulti sani partecipanti allo studio AXA, i valori mediani di IMT della carotide comune andavano da 0.4 a 0.6 mm, sebbene in questa analisi le placche aterosclerotiche fossero

escluse dalla misurazione dell’IMT³³. Al momento, tuttavia, non sono stati ancora definiti “valori soglia” di IMT per eventi cardiovascolari.

Conclusioni

La misurazione ultrasonografica dell’IMT è un indicatore valido e riproducibile di malattia aterosclerotica. Un aumentato IMT è presente in soggetti giovani ed adulti con fattori di rischio cardiovascolare, si associa a lesioni aterosclerotiche in altri distretti ed è un predittore indipendente di eventi cardio e cerebrovascolari. Questo metodo non è tuttavia standardizzato. I problemi attualmente da risolvere sono: 1) definire un protocollo semplice e standardizzato per lo screening ed il follow-up di soggetti ad alto rischio cardiovascolare, trovando un accordo su dove effettuare le misurazioni di IMT, come effettuarle e cosa misurare; 2) definire un programma di training e controllo di qualità degli operatori; 3) definire un unico parametro di riproducibilità; 4) definire “valori soglia” di IMT per eventi.

Riassunto

Negli ultimi 20 anni, alcune centinaia di pubblicazioni hanno documentato l’utilità dello spessore medio-intimale (IMT) carotideo nell’individuazione e monitoraggio della malattia aterosclerotica della parete arteriosa. Dall’iniziale studio di validazione di Pignoli, misurazioni dell’IMT carotideo sono state realizzate in un gran numero di individui con fattori di rischio cardiovascolare “tradizionali” e “non tradizionali”, si sono dimostrate correlate con lesioni aterosclerotiche in altri distretti vascolari e sono state utilizzate come endpoint in studi clinici che hanno valutato l’effetto di diversi trattamenti sulla progressione/regressione dell’aterosclerosi. Inoltre, in studi epidemiologici prospettici l’IMT carotideo è risultato un predittore indipendente di eventi cardio e cerebrovascolari.

Tuttavia, prima che questo potente indicatore di malattia aterosclerotica della parete arteriosa possa essere utilizzato nella pratica clinica come test di routine per predire il rischio cardiovascolare di un individuo, sarebbe opportuno chiarire alcune questioni in ambito teorico e più prettamente metodologico.

Parole chiave: Arterie carotidi; Aterosclerosi; Spessore medio-intimale; Ultrasuoni.

Bibliografia

1. Enos WF, Holmes RH, Beyer J. Coronary disease among United States soldiers killed in action in Korea. JAMA 1953; 152: 1090-3.
2. Strong JP, Malcom GT, McMahan CA, et al. Prevalence and

- extent of atherosclerosis in adolescents and young adults. Implications for prevention from the Pathobiological Determinants of Atherosclerosis in Youth Study. *JAMA* 1999; 281: 727-35.
3. Pignoli P, Tremoli E, Poli A, Oreste P, Paoletti R. Intima plus media thickness of the arterial wall: a direct measurement with ultrasound imaging. *Circulation* 1986; 74: 1399-406.
 4. Tang R, Hennig M, Thomasson B, et al. Baseline reproducibility of B-mode ultrasonic measurement of carotid artery intima-media thickness: the European Lacidipine Study on Atherosclerosis (ELSA). *J Hypertens* 2000; 18: 197-201.
 5. Heiss G, Sharrett AR, Barnes R, Chambless LE, Szklo M, Alzola C. Carotid atherosclerosis measured by B-mode ultrasound in populations: associations with cardiovascular risk factors in the ARIC study. *Am J Epidemiol* 1991; 134: 250-6.
 6. Folsom AR, Wu KK, Shahar E, Davis CE, for the Atherosclerosis Risk in Communities (ARIC) Study Investigators. Association of hemostatic variables with prevalent cardiovascular disease and asymptomatic carotid artery atherosclerosis. *Arterioscler Thromb* 1993; 13: 1829-36.
 7. Hwang SJ, Ballantyne CM, Sharrett R, et al. Circulating adhesion molecules VCAM-1, ICAM-1, and E-selectin in carotid atherosclerosis and incident coronary heart disease cases. *Circulation* 1997; 96: 4219-25.
 8. McQuillan BM, Beilby JP, Nidorf M, Thompson PL, Hung J. Hyperhomocysteinemia but not the C677T mutation of methylenetetrahydrofolate reductase is an independent risk determinant of carotid wall thickening. The Perth Carotid Ultrasound Disease Assessment Study (CUDAS). *Circulation* 1999; 99: 2383-8.
 9. Paucillo P, Iannuzzi A, Sartorio R, et al. Increased intima-media thickness of the common artery in hypercholesterolemic children. *Arterioscler Thromb* 1994; 14: 1075-9.
 10. Gaeta G, De Michele M, Cuomo S, et al. Arterial abnormalities in the offspring of patients with premature myocardial infarction. *N Engl J Med* 2000; 343: 840-6.
 11. Bots ML, Hofman A, Grobbee DE. Common carotid intima-media thickness and lower extremity arterial atherosclerosis. The Rotterdam Study. *Arterioscler Thromb* 1994; 14: 1885-91.
 12. Crouse JR, Craven TE, Hagaman AP, Bond MG. Association of coronary disease with segment-specific intimal-medial thickening of the extracranial carotid artery. *Circulation* 1995; 92: 1141-7.
 13. Nagai Y, Metter J, Earley CJ, et al. Increased carotid artery intimal-medial thickness in asymptomatic older subjects with exercise-induced myocardial ischemia. *Circulation* 1998; 98: 1504-9.
 14. Bots ML, Hoes AW, Koudstaal PJ, Hofman A, Grobbee DE. Common carotid intima-media thickness and risk of stroke and myocardial infarction: the Rotterdam study. *Circulation* 1997; 96: 1432-7.
 15. Chambless LE, Heiss G, Folsom AR, et al. Association of coronary heart disease incidence with carotid artery wall thickness and major risk factors: the Atherosclerosis Risk in Communities (ARIC) Study, 1987-1993. *Am J Epidemiol* 1997; 146: 483-94.
 16. O'Leary DH, Polak JF, Kronmal RA, Manolio TA, Burke GL, Wolfson SK Jr. Carotid-artery intima and media thickness as a risk factor for myocardial infarction and stroke in older adults. Cardiovascular Health Study Collaborative Research Group. *N Engl J Med* 1999; 340: 14-22.
 17. Chambless LE, Folsom AR, Clegg LX. Carotid wall thickness is predictive of incident clinical stroke: the Atherosclerosis Risk in Communities (ARIC) Study. *Am J Epidemiol* 2000; 151: 478-87.
 18. Greenland P, Abrams J, Aurigemma GP, et al. Prevention Conference V: Beyond secondary prevention. Identifying the high-risk patient for primary prevention: noninvasive tests of atherosclerotic burden. Writing Group III. *Circulation* 2000; 101: E16-E22.
 19. Salonen R, Salonen JT. Carotid atherosclerosis in relation to systolic and diastolic blood pressure: Kuopio Ischaemic Heart Disease Risk Factor Study. *Ann Med* 1991; 23: 23-7.
 20. Blankenhorn DH, Selzer RH, Crawford D, et al. Beneficial effects of colestipol-niacin therapy on the common carotid artery. Two- and four-year reduction of intima-media thickness measured by ultrasound. *Circulation* 1993; 88: 20-8.
 21. Espeland MA, Craven TE, Riley WA, Corson J, Romont A, Furberg CD, for the Asymptomatic Carotid Artery Progression Study Research Group. Reliability of longitudinal ultrasonographic measurements of carotid intimal-medial thicknesses. *Stroke* 1996; 27: 480-5.
 22. Wong M, Edelstein J, Wollman J, Bond M. Ultrasonographic comparison of the human arterial wall: verification of intima-media thickness. *Arterioscler Thromb* 1993; 13: 482-6.
 23. Bots ML, de Jong PT, Hofman A, Grobbee DE. Left, right, near or far wall common carotid intima-media thickness measurements: association with cardiovascular disease and lower extremity arterial atherosclerosis. *J Clin Epidemiol* 1997; 50: 801-7.
 24. Masawa N, Glagov S, Zarins CK. Quantitative morphologic study of intima thickening at the human carotid bifurcation. I: axial and circumferential distribution of maximum intima thickening in asymptomatic uncomplicated plaque. *Atherosclerosis* 1994; 107: 137-46.
 25. Bonithon-Kopp C, Touboul PJ, Berr C, et al. Relation of intima-media thickness to atherosclerotic plaques in carotid arteries. The Vascular Aging (EVA) Study. *Arterioscler Thromb Vasc Biol* 1996; 16: 310-6.
 26. Touboul PJ, Elbaz A, Koller C, et al, for the GENIC Investigators. Common carotid artery intima-media thickness and brain infarction. The Etude du Profil Genetique de l'Infarctus Cerebral (GENIC) case control study. *Circulation* 2000; 102: 313-8.
 27. Furberg CD, Adams HP Jr, Applegate WB, et al. Effect of lovastatin on early carotid atherosclerosis and cardiovascular events. Asymptomatic Carotid Artery Progression Study (ACAPS) Research Group. *Circulation* 1994; 90: 1679-87.
 28. Crouse JR, Byington RP, Bond MG, et al. Pravastatin, Lipids, and Atherosclerosis in the Carotid Arteries (PLAC-II). *Am J Cardiol* 1995; 75: 455-9.
 29. Mercuri M, Bond MG, Sirtori CR, et al. Pravastatin reduces carotid intima-media thickness progression in an asymptomatic hypercholesterolemic Mediterranean population: the Carotid Atherosclerosis Italian Ultrasound Study. *Am J Med* 1996; 101: 627-34.
 30. De Groot E, Jukema JW, Montauban van Swijndregt AD, et al. B-mode ultrasound assessment of pravastatin treatment effect on carotid and femoral artery walls and its correlations with coronary arteriographic findings: a report of the Regression Growth Evaluation Statin Study (REGRESS). *J Am Coll Cardiol* 1998; 31: 1561-7.
 31. Kanters SD, Algra A, van Leeuwen MS, Banga JD. Reproducibility of in vivo carotid intima-media thickness measurements. A review. *Stroke* 1997; 28: 665-71.
 32. Howard G, Sharrett AR, Heiss G, et al, for the ARIC Investigators. Carotid artery intimal-medial thickness distribution in general populations as evaluated by B-mode ultrasound. *Stroke* 1993; 24: 1297-304.
 33. Denarie N, Gariepy J, Chironi G, et al. Distribution of ultrasonographically-assessed dimensions of common carotid arteries in healthy adults of both sexes. *Atherosclerosis* 2000; 148: 297-302.