

Casi clinici

Trombocitopenia indotta da eparina: descrizione di un caso clinico

Stefano Giaconi, Cristina Zecchi, Miriana Rocchi*, Giuseppe Tartarini

Unità Operativa di Malattie Cardiovascolari, *I Divisione di Medicina, USL 5, Zona Valdera, Ospedale F. Lotti, Pontedera (PI)

Key words:

Heparin; Therapy; Thrombocytopenia.

Heparin-induced thrombocytopenia (HIT) is a possible complication of heparin administration consequent to an immunological reaction. It usually resolves without clinical sequelae with discontinuation of the drug. However, sometimes it causes severe platelet activation with thrombosis. The therapeutic strategy for HIT has only recently been established. In particular, in view of a possible worsening of the thrombotic status, some concerns have been raised about the early use of oral anti-coagulation. We report a case of a 57-year-old woman in whom severe HIT occurring after a few days of heparin treatment for pulmonary embolism was treated using low doses of warfarin. The recent literature on HIT is reviewed and the lack, at the present, of valid pharmacological alternatives in Italy is emphasized.

(Ital Heart J Suppl 2001; 2 (9): 1016-1019)

© 2001 CEPI Srl

Ricevuto l'8 gennaio 2001; nuova stesura il 13 aprile 2001; accettato il 31 maggio 2001.

Per la corrispondenza:

Dr. Stefano Giaconi

Unità Operativa di
Malattie Cardiovascolari
USL 5, Zona Valdera
Ospedale F. Lotti
Via Roma, 180
56025 Pontedera (PI)

Introduzione

Il principale rischio legato al trattamento con eparina è costituito dalla comparsa di manifestazioni emorragiche (1-33%) soprattutto a livello di ferite chirurgiche e in sede retroperitoneale; esso risulta correlato alla dose giornaliera, alla durata del trattamento e all'entità dell'allungamento del tempo di tromboplastina parziale attivato (aPTT). Sono inoltre frequenti anomalie della funzione epatica espresse come incremento delle transaminasi e, anche se raramente, può verificarsi un'osteoporosi per attivazione degli osteoclasti in pazienti che richiedono tale trattamento per periodi prolungati (3-6 mesi). Occasionalmente sono stati osservati casi di iperpotassiemia per inibizione surrenalica della sintesi dell'aldosterone e reazioni allergiche. Da molti anni inoltre è nota la possibile comparsa di trombocitopenia nei primi giorni di trattamento eparinico¹.

Riportiamo un caso di trombocitopenia severa in corso di terapia eparinica recentemente osservato presso la nostra Unità di Terapia Intensiva Coronarica (UTIC).

Caso clinico

Donna di 57 anni sottoposta ad intervento chirurgico per bruglie aderenziali in-

testinali. In seconda giornata dall'intervento inizia un trattamento con eparina calcica s.c. 12 500 UI/die, in quattordicesima giornata presenta marcata dispnea, sudorazione profusa e tachicardia sinusale all'ECG. Per il sospetto di embolia polmonare ne viene disposto il trasferimento in UTIC. All'ingresso pressione arteriosa 85/60 mmHg, frequenza cardiaca 130 b/min. Emogasanalisi: pH 7.43, pO₂ 45 mmHg, pCO₂ 28 mmHg. L'ecocardiogramma evidenziava una dilatazione del ventricolo destro con segni di ipertensione polmonare, la tomografia computerizzata spirale confermava un quadro di embolia polmonare (embolia più estesa nel ramo destro, emboli presenti anche a livello del ramo sinistro; Fig. 1), l'eco-Doppler venoso degli arti inferiori non evidenziava segni di trombosi. Veniva iniziato un trattamento con eparina e.v. (bolo di 5000 UI seguito da infusione continua aggiustando il dosaggio per l'aPTT), agenti simpaticomimetici, liquidi, ossigeno, antibiotici con lento, ma costante miglioramento del quadro emodinamico e della sintomatologia soggettiva. In seconda giornata dall'inizio della terapia eparinica si osservava una progressiva, rapida e grave riduzione del numero delle piastrine (da 71 000 a 24 000 con conta all'ingresso in UTIC di 231 000/μl) e comparsa di piccole petecchie in sede addominale e agli arti inferiori.

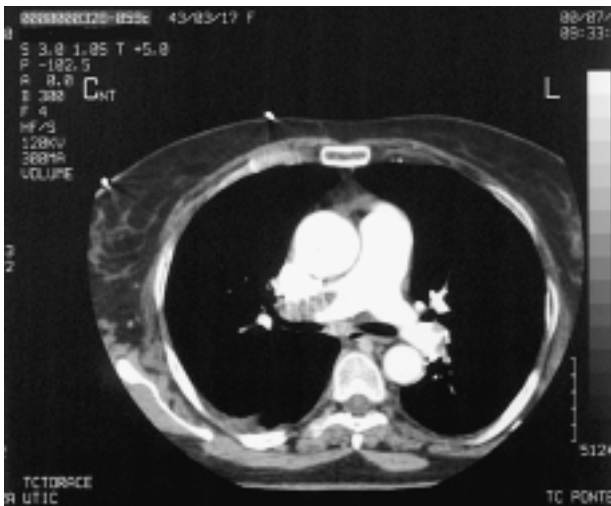


Figura 1. Tomografia computerizzata spirale dopo iniezione di mezzo di contrasto. Scansione a livello della biforcazione dell'arteria polmonare con evidenza di occlusione pressoché totale del ramo principale di destra e parziale a sinistra.

Esclusa una pseudopiastrinopenia indotta da EDTA ed una forma di coagulazione intravascolare disseminata (fibrinogeno 482 mg%, tempo di Quick 82%, aPTT nel range terapeutico), nel sospetto di trombocitopenia autoimmune indotta da eparina, si sospendeva gradualmente il farmaco e si iniziava anticoagulante orale con warfarin a basso dosaggio (nella prima settimana in media 5-2.5 mg/die con INR dopo 5 giorni di terapia tra 2.0 e 3.0). Il numero delle piastrine si stabilizzava intorno a 40 000 e, dopo 10 giorni dalla sospensione dell'eparina, raggiungeva 149 000/ μ l. Un controllo Doppler effettuato dopo circa 10 giorni dall'ingresso in UTIC mostrava la presenza di trombosi a livello della vena femorale comune e superficiale di sinistra non riscontrata all'ingresso.

Alla dimissione la paziente era in buone condizioni cliniche generali con normalizzazione del quadro ecocardiografico. Veniva mantenuta la terapia con warfarin a domicilio con INR alla dimissione di 3.0.

Un controllo scintigrafico polmonare eseguito a distanza evidenziava un netto miglioramento del quadro perfusorio polmonare e l'eco-Doppler venoso mostrava una buona ricanalizzazione della vena femorale superficiale e comune sinistra.

Discussione

La trombocitopenia si verifica nell'1-5% dei pazienti trattati con eparina non frazionata^{2,3}. Esistono due tipi di trombocitopenia: la prima (HIT I) è caratterizzata da una lieve, transitoria ed asintomatica riduzione delle piastrine (raramente < 100 000/ μ l), si verifica dopo 1-3 giorni di terapia, non richiede la sospensione del farmaco e sembra legata ad un'aggregazione piastrinica indotta dall'eparina stessa. La seconda (HIT II)

ha un'origine immunologica, ed è caratterizzata da una significativa trombocitopenia che si manifesta dopo i primi 5 giorni di terapia e si risolve solo dopo 5-15 giorni di sospensione del farmaco.

La reale incidenza di questa complicanza non è nota anche perché le casistiche riportate in letteratura sono retrospettive, si basano su criteri diagnostici non sempre omogenei (decremento percentuale del numero di piastrine, valore assoluto raggiunto, test di laboratorio), e riguardano tipologie di pazienti, tipo di eparina, dosaggio praticato e modalità di somministrazione diversi (maggiore incidenza con tipo bovino 2.9% rispetto al tipo porcino 1%, inoltre maggiore incidenza con la somministrazione e.v. rispetto alla somministrazione s.c.).

In questa forma l'eparina sposta il fattore piastrinico 4 (PF₄) dall'eparansolfato endoteliale o ne induce il rilascio dalle piastrine dove è contenuto negli alfa-granuli formando così dei complessi eparina-PF₄ solubili ed immunogenici che inducono la produzione di anticorpi anti-PF₄/eparina da parte dei linfociti B. Il complesso di queste tre molecole si lega alle piastrine ed alle cellule endoteliali determinando trombocitopenia, attivazione piastrinica e lesione endoteliale. Si verifica un'aumentata generazione di trombina per la formazione di microparticelle ad azione procoagulante di origine piastrinica e per la liberazione del fattore tissutale conseguente al danno endoteliale con attivazione della via estrinseca della coagulazione. Questi fenomeni, in associazione ad una neutralizzazione dell'eparina da parte del PF₄ rilasciato dalle piastrine attivate, determinano un elevato rischio di trombosi⁴. Gli anticorpi (in genere IgG, ma possono essere anche IgA o IgM) sono evidenziabili nel siero in quasi tutti i pazienti e persistono anche a distanza di 4-6 settimane. Somiglianze sono state pertanto riscontrate con la sindrome antifosfolipidi che è un disordine autoimmune caratterizzato da trombocitopenia e trombosi con possibile coesistenza di un problema reumatologico⁵.

Usualmente nell'HIT II la trombocitopenia è significativa (tra 50 e 100 000/ μ l) e si verifica dopo 5 giorni dall'inizio della terapia eparinica quando questa può essere sospesa senza problemi particolari; in pazienti precedentemente esposti al farmaco, l'esordio però può essere più precoce. È molto meno comune osservare una trombocitopenia severa con trombosi (30% delle forme immunomEDIATE con 20% di mortalità). In questi casi l'evento trombotico è spesso rappresentato da un peggioramento del quadro della trombosi iniziale per cui è stata iniziata la terapia eparinica, ma può essere costituito da un nuovo evento in altra sede, anche arteriosa (ad esempio infarto miocardico, ictus cerebrale, ischemia agli arti, ecc.).

In letteratura sono inoltre riportati casi di trombosi all'interno delle cavità cardiache o su protesi valvolari dopo interventi con circolazione extracorporea. È interessante segnalare come le complicanze trombotiche

possano verificarsi anche in assenza di una franca trombocitopenia. Un quadro di coagulazione intravascolare disseminata e di necrosi emorragica surrenalica è stato osservato solo occasionalmente.

Sono stati proposti per la diagnosi clinica vari sistemi a punteggio per valutare la probabilità di HIT II che si basano essenzialmente sulla severità della piastrinopenia, sul recupero del numero piastrinico dopo la sospensione dell'eparina, sull'esordio di nuove complicanze trombotiche e sull'esclusione di altre cause di piastrinopenia. Il laboratorio può essere usato per confermare la diagnosi clinica, ma nessuno dei test proposti risulta affidabile al 100%. Sono disponibili test funzionali come il test di aggregazione piastrinica, il 14C-rilascio di serotonina, il test di attivazione piastrinica indotta dall'eparina e il dosaggio immunologico con metodo ELISA per dimostrare anticorpi anti-PF₄/eparina.

Per quanto concerne il trattamento della trombocitopenia indotta da eparina, alcuni autori hanno proposto l'immediata sospensione della terapia eparinica con inizio della terapia anticoagulante *per os* differito di alcuni giorni per evitare un possibile peggioramento del quadro trombotico per inibizione della proteina C. A tale proposito è stata segnalata la comparsa di gangrena degli arti da trombosi venosa per uso di anticoagulanti orali specialmente nei pazienti con rapido raggiungimento di valori di INR > 3.5. Tuttavia sono anche riportati in letteratura⁶ casi in cui la precoce embridazione con l'anticoagulante orale a basso dosaggio, come è avvenuto per la nostra paziente, non sembra avere influenzato negativamente il quadro clinico. Nell'intervallo tra la sospensione dell'eparina e l'inizio della terapia con anticoagulante orale, sono stati proposti una serie di farmaci per controllare il possibile peggioramento del quadro trombotico. Le eparine a basso peso molecolare presentano una bassa incidenza di piastrinopenia ma il loro utilizzo nell'HIT II dovrebbe essere preceduto dalla mancata evidenza di reattività crociata *in vitro* con gli anticorpi antieparina (presente nell'80% dei casi). Per questo motivo viene generalmente preferito l'utilizzo di eparinoidi a basso peso molecolare che riducono la generazione di trombina (ORG 10172, Orgaran, Organon, Oss, Olanda)⁷, attualmente non in commercio in Italia e con una documentata cross-reattività con l'eparina nel 28% dei casi⁸. Possono inoltre essere utilizzati inibitori diretti della trombina come l'irudina, l'argatroban (derivato dalla L-arginina) e l'ancrod (enzima ad azione anticoagulante estratto dal veleno della vipera)⁹⁻¹². Antiaggreganti piastrinici (antagonisti dei recettori per l'adenosina difosfato) ed inibitori delle glicoproteine IIb/IIIa sono stati valutati per bloccare l'attivazione piastrinica indotta dall'eparina, anche in associazione ad inibitori diretti della trombina^{13,14}.

Occasionalmente pazienti con piastrinopenia spiccata (< 20 000/ μ l) presentano emorragie importanti che richiedono supporto terapeutico con trasfusioni di piastrine, glucocorticoidi, plasmaferesi¹⁵. Da ricordare comunque l'estrema cautela nella somministrazione di

concentrati piastrinici per il rischio consistente di aggravare le complicanze trombotiche.

I pazienti con anamnesi positiva per trombocitopenia da eparina che necessitano di anticoagulazione acuta possono essere trattati con le eparine a basso peso molecolare (se viene documentata l'assenza di cross-reattività) eventualmente associate ad antiaggreganti piastrinici.

Un'altra opzione terapeutica è costituita dalla r-irudina disponibile al momento in Italia solo su richiesta personalizzata e per uso compassionevole.

In conclusione, in questo caso clinico l'esordio precoce della trombocitopenia (2 giorni dall'inizio dell'eparina e.v.) si è verificato verosimilmente per il pretrattamento con eparina s.c. durante la degenza in reparto chirurgico.

La scelta di embridazione precoce con l'anticoagulante, in genere sconsigliata per un possibile peggioramento del quadro trombotico, è stata dovuta alla mancanza, al momento di trattare la paziente, dei presidi terapeutici alternativi sopra riportati (eparinoidi ed inibitori diretti della trombina) ed alla possibile presenza di cross-reattività con l'utilizzo di eparine a basso peso molecolare. Tuttavia l'embridazione precoce con l'anticoagulante orale a basso dosaggio non sembra avere influenzato negativamente il decorso clinico, anche se non può essere escluso un suo possibile coinvolgimento nel determinismo della trombosi venosa segnalata successivamente.

In conclusione, il caso clinico da noi riportato richiama l'attenzione su una possibile grave complicanza spesso misconosciuta indotta da un farmaco di largo impiego in ambito cardiologico. Il controllo della conta piastrinica deve pertanto essere attentamente monitorizzato in corso di tale terapia (almeno 2 volte la settimana); dovrebbe inoltre essere incoraggiato l'utilizzo di eparine a basso peso molecolare programmando al tempo stesso cicli più brevi di terapia. Recentemente sono state pubblicate le conclusioni della Sixth ACCP Consensus Conference on Antithrombotic Therapy⁴ che, per quanto concerne la trombocitopenia indotta da eparina, riportano una serie di raccomandazioni sulle misure da adottare in questa condizione. In particolare, per la problematica inerente al caso clinico da noi presentato, viene richiamata la necessità di utilizzare sempre i farmaci che riducono la generazione della trombina quando si inizia la terapia con anticoagulante orale. I dati presenti in letteratura evidenziano quindi l'utilità e la relativa sicurezza degli eparinoidi e degli inibitori diretti della trombina che dovrebbero pertanto risultare reperibili nella farmacopea ospedaliera.

Riassunto

La trombocitopenia è una possibile complicanza su base immunologica del trattamento eparinico (HIT) che usualmente si risolve senza problemi con l'interru-

zione della terapia stessa. In alcuni casi però si può verificare una marcata attivazione piastrinica con comparsa di trombosi. La strategia terapeutica è stata definita solo recentemente; in particolare esistono molte perplessità sull'impiego precoce della terapia anticoagulante orale per un possibile peggioramento del quadro trombotico. Presentiamo il caso di una donna di 57 anni con embolia polmonare trattata con warfarin a basso dosaggio per una severa forma di HIT insorta pochi giorni dopo l'inizio della terapia eparinica. Viene discussa la letteratura recente sull'argomento e viene evidenziata, allo stato attuale, la mancanza di soluzioni farmacologiche alternative in Italia.

Parole chiave: Eparina; Terapia; Trombocitopenia.

Bibliografia

1. Davey MG, Lander H. Effect of injected heparin on platelet levels in man. *J Clin Pathol* 1968; 21: 55-9.
2. Fabris F, Luzzatto G, Stefani PM, Girolami B, Cella G, Girolami A. Heparin-induced thrombocytopenia. *Hematologica* 2000; 85: 72-81.
3. Warkentin TE, Levine MN, Hirsh J, et al. Heparin-induced thrombocytopenia in patients treated with low-molecular-weight heparin or unfractionated heparin. *N Engl J Med* 1995; 332: 1330-5.
4. Hirsh J, Warkentin TE, Shaughnessy SG, et al. Heparin and low-molecular weight heparin. Mechanisms of action, pharmacokinetics, dosing, monitoring, efficacy, and safety. *Chest* 2001; 119: 64S-94S.
5. Walenga JM, Michal K, Hoppensteadt D, Wood JJ, Robinson JA, Bick RL. Vascular damage correlates between heparin-induced thrombocytopenia and the antiphospholipid syndrome. *Clin Appl Thromb Hemost* 1999; 5: 76S-84S.
6. Wallis DE, Quintos R, Wehrmacher W, Messmore H. Safety of warfarin anticoagulation in patients with heparin-induced thrombocytopenia. *Chest* 1999; 116: 1333-8.
7. Tardy-Poncet B, Tardy B, Reynaud J, et al. Efficacy and safety of danaparoid sodium (ORG 10172) in critically ill patients with heparin-associated thrombocytopenia. *Chest* 1999; 115: 1616-20.
8. Koster A, Meyer O, Hausmann H, Kuppe H, Hetzer R, Mertzlufft F. In vitro cross-reactivity of danaparoid sodium in patients with heparin-induced thrombocytopenia type II undergoing cardiovascular surgery. *J Clin Anesth* 2000; 12: 324-37.
9. Bauer M, Koster A, Pasic M, Weng Y, Kuppe H, Hetzer R. Recombinant hirudin for extended aortic surgery in patients with heparin-induced thrombocytopenia. *J Thorac Cardiovasc Surg* 1999; 118: 191-2.
10. Fischer KG, Van de Loo A, Bohler J. Recombinant hirudin (lepirudin) as anticoagulant in intensive care patients treated with continuous hemodialysis. *Kidney Int Suppl* 1999; 72: 46S-50S.
11. Greinacher A, Janssens U, Berg G, et al. Lepirudin (recombinant hirudin) for parenteral anticoagulation in patients with heparin-induced thrombocytopenia. *Circulation* 1999; 100: 587-93.
12. Lewis BE, Walenga JM, Wallis DE. Anticoagulation with Novastan (argatroban) in patients with heparin-induced thrombocytopenia and thrombosis syndrome. *Semin Thromb Hemost* 1997; 23: 197-202.
13. Walenga JM, Jeske WP, Wallis DE, et al. Clinical experience with combined treatment of thrombin inhibitors and GPIIb/IIIa inhibitors in patients with HIT. *Semin Thromb Hemost* 1999; 25: 77S-81S.
14. Haas S, Walenga JM, Jeske WP, Fareed J. Heparin-induced thrombocytopenia: the role of platelet activation and therapeutic implications. *Semin Thromb Hemost* 1999; 25: 67S-75S.
15. Robinson JA, Lewis BE. Plasmapheresis in the management of heparin-induced thrombocytopenia. *Semin Hematol* 1999; 36: 29S-32S.