- Copyright - Il Pensiero Scientifico Editore downloaded by IP 18.97.14.83 Mon, 09 Feb 2026, 08:50:30

Casi clinici

Un tono aggiunto protodiastolico in un paziente affetto da epatocarcinoma

Antonio Greco, Antonio Varriale, Serafino Curci, Vito D'Alessandro, Aldo Russo*, Vincenzo de Rito*, Francesco Nemore**, Antonio Camagna

*Divisione di Medicina Interna, *Divisione di Cardiologia, **Servizio di Radiologia, "Casa Sollievo della Sofferenza", IRCCS, San Giovanni Rotondo (FG)*

Key words:
Myxoma; Thrombosis, intravascular; Two-dimensional echocardiography; Vena cava.

On physical examination an early diastolic sound is usually associated with mitral stenosis, prosthetic mitral valve replacement and chronic constrictive pericarditis. In case of an atrial myxoma, an early diastolic sound can be usually heard due to movement of the tumor towards the tricuspid valve (tumor plop).

The following case report shows an example in which an early diastolic sound was heard in a patient presenting with a hepatocellular carcinoma. This sound was due to the presence of a thrombus that originated from the inferior vena cava and invaded the right atrium up to the tricuspid valve. It was thus similar to an atrial myxoma and produced a tumor plop.

(Ital Heart J Suppl 2001; 2 (8): 900-903)

© 2001 CEPI Srl

Ricevuto il 23 gennaio 2001; nuova stesura il 15 marzo 2001; accettato il 26 marzo 2001.

Per la corrispondenza:

Dr. Antonio Greco

Via Foggia, 192
71013 San Giovanni Rotondo (FG)
E-mail: fllgr@tin.it

Introduzione

Il reperto auscultatorio di un tono aggiunto protodiastolico si ha tipicamente nella stenosi mitralica (schiocco d'apertura) e nei portatori di protesi valvolari in sede mitralica. È inoltre presente nella pericardite costrittiva cronica e nei mixomi peduncolati per l'improvvisa discesa della massa tumorale verso la valvola atrioventricolare[1] così come può raramente essere riscontrato in caso di grossi trombi dell'atrio destro[2].

L'epatocarcinoma è una neoplasia relativamente poco frequente nella popolazione generale rappresentando meno del 2.5% di tutte le neoplasie maligne negli Stati Uniti, ma studi epidemiologici di tipo prospettico indicano che la sua incidenza è di 100 volte superiore nei pazienti portatori di epatite HBV e HCV-correlata[3]. All'epatocarcinoma è frequentemente associata la trombosi portale (presente in circa il 50% dei casi) mentre molto più rara è l'estensione trombotica alla cava inferiore ed all'atrio destro[4]. Noi descriviamo un caso di trombosi della cava inferiore estesa fino all'atrio destro in un soggetto affetto da epatocarcinoma. La presenza di una formazione occupante spazio a localizzazione endoatriale era stata sospettata sulla scorta di un reperto di tono aggiunto protodiastolico.

Caso clinico

A.G., maschio di 50 anni, portatore di cirrosi epatica HBV-correlata ben compensata e stabile, si ricoverava per la comparsa improvvisa di ascite refrattaria ed edemi imponenti agli arti inferiori.

La frequenza cardiaca era di 70 b/min, la pressione arteriosa era di 140/80 mmHg. Si apprezzava un tono protodiastolico puro dissociato da altri segni di compromissione valvolare mitralica e non ascrivibile alle condizioni di comparsa.

In sede laterocervicale sinistra era presente un linfonodo delle dimensioni di circa 2 cm, di consistenza aumentata, non dolente, scarsamente mobile. Gli esami ematochimici eseguiti all'ammissione in reparto erano sovrapponibili ai controlli abituali eseguiti al domicilio. Erano però presenti valori di alfafetoproteina elevati (153.1 ng/l) e l'ecografia addominale mostrava la presenza di una massa intraepatica.

L'esame ecocardiografico documentava la presenza di una voluminosa formazione espansiva occupante tutto l'atrio destro con estensione fino al piano valvolare tricuspidalico. La massa, ecogenicamente omogenea, era mobile ma non produceva segni Doppler di stenosi tricuspidalica (Figg. 1-3).

La tomografia computerizzata addominale evidenziava la presenza di una lesione

- Copyright - Il Pensiero Scientifico Editore downloaded by IP 18.97.14.83 Mon, 09 Feb 2026, 08:50:30

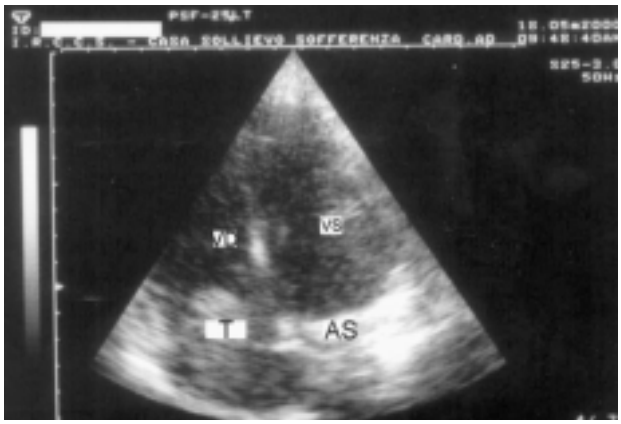

Figura 1. *Ecocardiogramma, proiezione 4 camere. È ben evidente una formazione iperecogena che occupa la maggior parte dell'atrio destro. AS = atrio sinistro; T = trombo; VD = ventricolo destro; VS = ventricolo sinistro.*

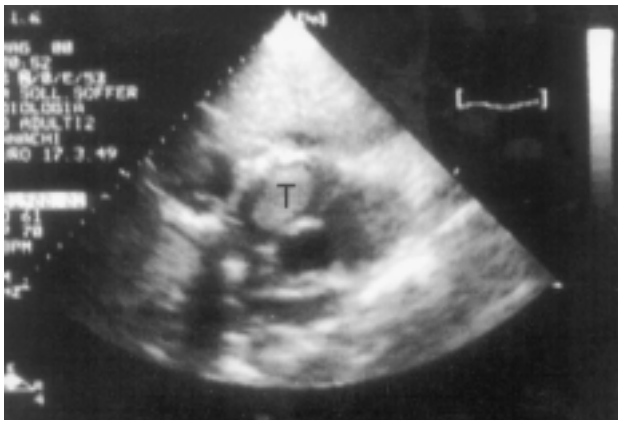

Figura 2. *Ecocardiogramma, proiezione sottocostale longitudinale per lo studio del tratto di afflusso ed efflusso del ventricolo destro. Appare evidente la presenza della formazione trombotica in atrio destro (T) che sembra originare dalla vena cava inferiore.*

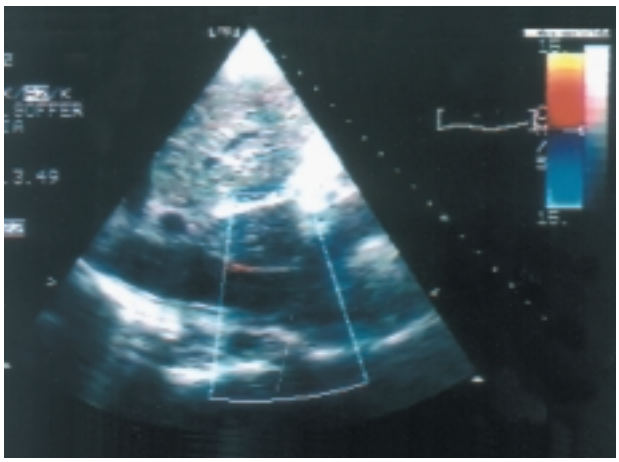

Figura 3. *Ecocardiogramma, proiezione sottocostale longitudinale per lo studio della vena cava inferiore. All'interno della vena cava la presenza di un'ostruzione trombotica è responsabile dell'assenza di segnale color Doppler.*

compatibile con un epatocarcinoma multifocale, associata a trombosi portale e cavale. L'angio-tomografia toracoaddominale confermava trombosi della cava inferiore con estensione, senza soluzione di continuità, all'atrio destro di cui occupava il lume. Le caratteristiche tomodensitometriche della formazione trombotica rimanevano costanti sia nella porzione cavale che in quella intratriale (Figg. 4-6).

L'esame eseguito su biopsia del linfonodo laterocervicale era compatibile con una lesione metastatica di carcinoma epatocellulare.

Discussione

Tra le neoplasie delle camere cardiache i mixomi sono quelli maggiormente frequenti: essi infatti costituiscono il 27% di tutti i tumori cardiaci e, nell'ambito

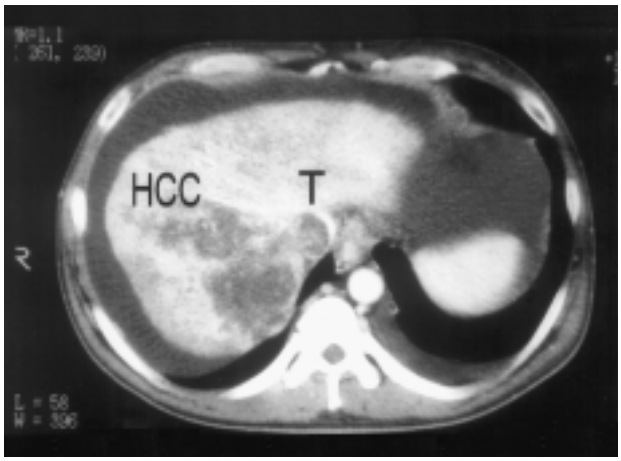

Figura 4. *Tomografia assiale computerizzata toracoaddominale eseguita dopo somministrazione endovenosa di mezzo di contrasto iodato. All'interno sono presenti numerose aree di trasformazione eteroplastica compatibili con epatocarcinoma (HCC). La vena cava inferiore è completamente occupata da una formazione trombotica (T) che prosegue fino all'atrio destro.*

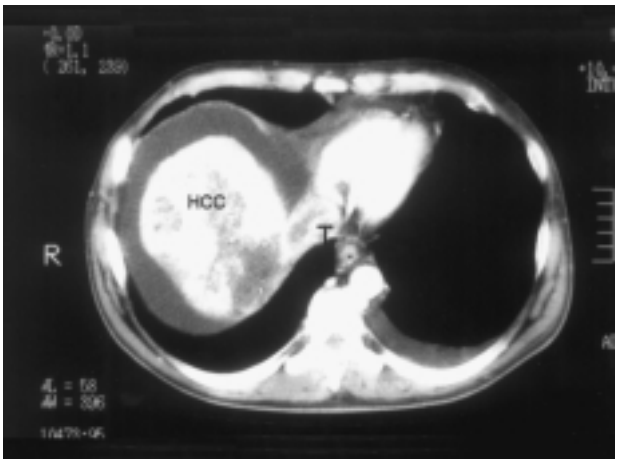

Figura 5. *È ben evidente la presenza del trombo (T) all'interno del lume della vena cava inferiore che viene quasi completamente ostruito. HCC = epatocarcinoma.*

- Copyright - Il Pensiero Scientifico Editore downloaded by IP 18.97.14.83 Mon, 09 Feb 2026, 08:50:30

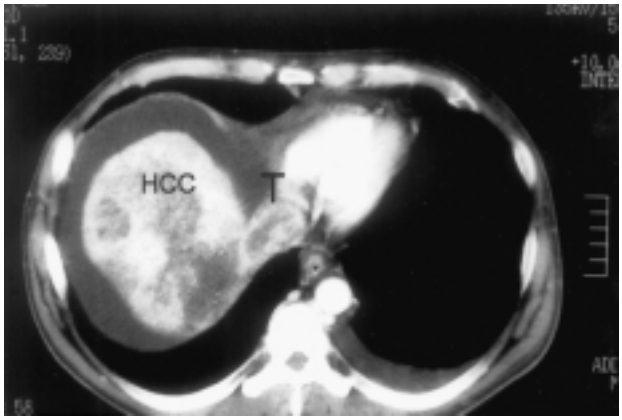

Figura 6. *La formazione trombotica (T) mantiene costanti le proprie caratteristiche tomodensitometriche sia a livello del tratto cavale che in quello intratriale. HCC = epatocarcinoma.*

di questi, il 50% di quelli benigni. Essi sono localizzati prevalentemente in atrio sinistro ma, nel 20% dei casi, hanno sede nell'atrio destro producendo comunque una sintomatologia sistemica identica a prescindere dalla loro localizzazione[5]. L'ecocardiografia è divenuta la tecnica standard per l'identificazione e lo studio di queste neoplasie e dei trombi endocavitari[6] e, anche se nell'identificazione delle trombosi intracavitarie l'ecocardiografia transtoracica non si dimostra globalmente molto sensibile (40-60%), essa è invece molto specifica (98-99%)[7].

I trombi atriali destri sono spesso in realtà tromboemboli di origine venosa impigliati nelle strutture atriali o in transito o molto più raramente sono la continuazione intracavitaria della trombosi della vena cava: questi trombi (tipo A) crescono per apposizione di cellule ematiche lungo la direzione del flusso e hanno quindi un aspetto allungato, spesso serpiginoso, lobulato o digiforme.

I trombi da stasi autoctoni (tipo B) si formano in genere in presenza di alterazioni cardiache oppure di cateteri rimasti per lungo tempo nella cavità; hanno le medesime caratteristiche dei trombi atriali sinistri, poiché crescono per deposizione di strati successivi più o meno uniformemente su tutta la superficie. Sono globulari, con ampia base di impianto e poco o niente mobili.

Un terzo tipo di trombi (tipo C) ha aspetti intermedi tra i primi due: sono di forma globulare ma molto mobili[8]. Nel nostro caso il trombo sembra essere, per le sue caratteristiche tomodensitometriche, di natura neoplastica, a partenza epatica ed estensione intracardiaca attraverso la cava inferiore. È infatti ben evidente alle immagini tomografiche (Figg. 4-6) come la neoformazione cavale, in continuità con l'epatocarcinoma, mostri la stessa disomogeneità densitometrica e margini irregolari, aspetti che lo differenziano dal semplice trombo venoso.

La presenza di formazioni trombotiche cavali con estensione fino all'atrio destro legate ad epatocarcinoma è un'evenienza raramente segnalata *ante mortem* in letteratura. In questi casi si produce una situazione emodinamica critica in grado di portare rapidamente a morte per scompenso destro se il paziente non viene sottoposto a terapia chirurgica[9,10]. Nei casi segnalati la scoperta di tali formazioni trombotiche ha avuto prevalentemente carattere occasionale in corso di esami ecocardiografici preoperatori per la resezione chirurgica dell'epatocarcinoma[11-13] od in corso di esami scintigrafici per la ricerca di lesioni ripetitive[14].

La peculiarità del caso da noi segnalato risiede nel particolare reperto auscultatorio dovuto alla forma peduncolata del trombo che, protrudendo durante la diastole attraverso il piano tricuspidalico, mimava il reperto auscultatorio di un mixoma. Ciò poteva essere suggerito dalla proiezione ecocardiografica 4 camere (Fig. 4). L'analisi delle proiezioni subxifoidee per lo studio della cava e dell'atrio destro e l'assenza del flusso intracavale al Doppler ne facevano tuttavia ipotizzare la natura trombotica a partenza cavale (Figg. 5 e 6). La tomografia computerizzata toracoaddominale confermava l'omogeneità tomodensitometrica delle formazioni atriale e cavale e la loro continuità. L'esistenza delle lesioni epatiche e la presenza di metastasi (linfonodo) hanno controindicato l'esecuzione dell'intervento di resezione combinata del trombo e della neoplasia epatica primitiva secondo quanto proposto da Wu et al.[15].

Riassunto

Il reperto auscultatorio di tono aggiunto protodiastolico è solitamente presente nella stenosi mitralica, nei portatori di protesi valvolari in sede mitralica, nella pericardite costrittiva cronica e nei mixomi peduncolati (tumor plop). Viene segnalato un caso clinico in cui tale reperto auscultatorio era presente in un paziente affetto da epatocarcinoma in cui concomitava una trombosi cavale con estensione all'atrio destro. La forma peduncolata del trombo, che protrudeva verso il piano valvolare tricuspidalico, mimava il comportamento di un mixoma dell'atrio destro generando un tono protodiastolico simile al tumor plop.

Parole chiave: Ecocardiografia bidimensionale; Mixoma; Trombosi intracardiaca; Vena cava.

Bibliografia

1. Shaver J, Salerni R. Auscultation of the heart. In: Schlant R, Alexander W, eds. The heart. New York, NY: McGraw-Hill, 1994: 253-314.
2. Gultekin N, Dogar H, Turkoglu C, Ozturk S, Gokhan N, Demiroglu C. Giant right atrial thrombus causing right ventricular inflow and outflow obstruction. Am Heart J 1988; 116: 1367-9.
3. Tsukuma H, Hiyama T, Tanaka S. Risk factors for hepatocellular carcinoma among patients with chronic liver disease. N Engl J Med 1993; 328: 1797-829.

- Copyright - Il Pensiero Scientifico Editore downloaded by IP 18.97.14.83 Mon, 09 Feb 2026, 08:50:30

4. The Cancer of the Liver Italian Program (CLIP) Investigators. A new prognostic system for hepatocellular carcinoma: a retrospective study of 435 patients. Hepatology 1998; 28: 751-5.
5. Schaff HV, Giuliani ER. Tumors of the heart in Mayo clinic practice of cardiology. 3rd edition. St Louis, MO: Mosby, 1996: 56.
6. Kinney EL, Wrigth RJ. Efficacy of treatment of patients with echocardiographically detected right heart thrombi: a meta-analysis. Am Heart J 1998; 18: 569-73.
7. Come PC, Riley MF, Markis JE, Malagold M. Limitations of echocardiography in the evaluation of left atrial masses. Am J Cardiol 1981; 48: 947-53.
8. Kronik G. The European cooperative study on the clinical significance of right atrial thrombi. Eur Heart J 1989; 10: 1046-59.
9. Ehrich DA, Widmann JJ, Berger RL, Abelman WH. Intracavitary cardiac extension of hepatoma. Ann Thorac Surg 1975; 19: 206-11.
10. Lei MH, Ko YL, Kuan P, Lien WP, Chen DS. Metastasis of hepatocellular carcinoma to the heart: unusual patterns in three cases with antemortem diagnosis. J Formos Med Assoc 1992; 91: 457-61.
11. Hill JD, Hetzer R. Surgery of tumors of the subdiaphragmatic inferior vena cava. Report of two cases and review of the literature. J Thorac Cardiovasc Surg 1978; 76: 38-42.
12. Takagi H, Yamada S, Abe T, et al. Hepatocellular carcinoma growing in the pulmonary arteries, complicated with venous thrombosis. Jpn J Med 1987; 26: 388-92.
13. Tse HF, Lau CP, Lau YK, Lai CL. Transesophageal echocardiography in the detection of inferior vena cava and cardiac metastasis in hepatocellular carcinoma. Clin Cardiol 1996; 19: 211-3.
14. Noguchi M, Muto M, Yanagidaira H. A case of intra-atrial tumor thrombus from hepatocellular carcinoma (HCC), first indicated by 67Ga-citrate scintigraphy. Ann Nucl Med 1995; 9: 39-42.
15. Wu CC, Hseith S, Ho WM, Tang JS, Liu TJ, Peng FK. Surgical treatment for recurrent hepatocellular carcinoma with tumor thrombi in the right atrium: using cardiopulmonary bypass and deep hypothermic circulatory arrest. J Surg Oncol 2000; 74: 227-31.