

Rassegne

I traumi contusivi clinicamente significativi del cuore: ruolo diagnostico e prognostico degli accertamenti di screening

Ulrich Thalheimer

Medicina Interna A, Policlinico Giambattista Rossi, Verona

Key words:
ECG abnormalities;
Troponins.

For many years the definition of blunt cardiac trauma has been unclear and several diagnostic methods have been employed. Recently, the importance of detecting only those patients who have a clinically significant cardiac trauma has been pointed out. Electrocardiography has shown itself to be the most important means in order to exclude the presence of a clinically significant cardiac trauma in a hemodynamically stable patient, determining troponin levels may be helpful at least in some patients. (Ital Heart J Suppl 2002; 3 (11): 1079-1084)

© 2002 CEPI Srl

Ricevuto l'11 aprile 2002;
nuova stesura il 26 agosto
2002; accettato il 29
agosto 2002.

Per la corrispondenza:

Dr. Ulrich Thalheimer

Medicina Interna A
Policlinico
Giambattista Rossi
Piazzale L.A. Scuro, 10
37134 Verona
E-mail:
thalheimer@altavista.net

In seguito a trauma toracico non penetrante qualsiasi struttura del cuore può subire danno (Tab. I), essendo però la cosiddetta "contusione cardiaca" (blunt cardiac trauma-BCT) il danno decisamente più frequente¹. Inoltre, la BCT è il quadro per il quale più facilmente verrà consultato il cardiologo, dato che può essere conseguenza anche di un trauma a bassa energia, mentre gli altri quadri ben più gravi (come per esempio la rottura di cuore) sono perlopiù presenti in pazienti politraumatizzati.

La "commotio cordis" o contusione miocardica venne descritta per la prima volta alla fine degli anni '20². La sua incidenza nei traumi toracici non penetranti varia nelle diverse casistiche dall'1 al 76% a seconda della definizione scelta. Esistono

di fatto non meno di 14 definizioni diverse di "contusione cardiaca" in base ai criteri e ai mezzi diagnostici usati³. È dunque impossibile stabilire la vera incidenza, dato che non esiste un esame diagnostico "gold standard" *in vivo* né una definizione comunemente accettata. Nelle persone decedute all'istante in seguito ad un trauma non penetrante l'evidenza di contusione miocardica al riscontro autoptico era presente nel 14%⁴.

I meccanismi che portano al BCT sono l'accelerazione o la decelerazione rapida, l'impatto diretto sul torace con conseguente compressione del cuore contro lo sterno e la trasmissione di un aumento di pressione intraddominale al torace⁵. La causa di gran lunga prevalente di BCT è l'incidente automobilistico⁶.

Il quadro istologico del danno miocardico da trauma non penetrante va dalla concussione miocardica senza danno cellulare fino alla contusione grave⁷. La contusione grave è caratterizzata da aree irregolari di necrosi miocitaria associata a emorragia epicardica con estensione a cuneo intramurale o perfino transmurale. Il ventricolo destro è più comunemente danneggiato per la sua posizione a ridosso dello sterno.

La gittata ventricolare sinistra può diminuire in assenza di danno diretto per la riduzione del precarico; la ridotta compliance del ventricolo sinistro da spostamento del setto interventricolare contribuisce all'insufficienza biventricolare. Il risultante calo della gittata cardiaca può

Tabella I. Lesioni cardiache da trauma toracico non penetrante.

Pericardio
Rottura del pericardio
Emopericardio e tamponamento
Pericardite
Miocardio
Contusione
Rottura
Perforazione settale
Aneurisma tardivo
Valvole, corde tendinee e muscoli papillari
Arterie coronarie
Contusione e trombosi
Lacerazione

raggiungere anche il 40% e persistere per molte settimane⁸.

Molti sono stati i metodi utilizzati per fare diagnosi di BCT (clinica, ECG, marker di miocardionecrosi, ecocardiografia transtoracica o transesofagea, scintigrafia miocardica), mancando un esame "gold standard" per dimostrare l'avvenuto danno cardiaco *in vivo*.

La maggior parte degli studi che hanno cercato di dimostrare che una particolare metodica diagnostica era migliore di un'altra nell'evidenziazione dell'avvenuto danno cardiaco non ha però riportato se tale affinamento delle capacità diagnostiche si traduceva poi in un cambiamento dei risultati clinici.

Anni fa, per esempio, si usava distinguere il trauma cardiaco in concussione cardiaca [evidenza di danno miocardico come per esempio aumento delle creatinofosfochinasi (CPK), in assenza di alterazioni ecocardiografiche] e BCT (evidenza di danno miocardico come sopra, a cui però si associa una zona di acinesia all'ecocardiografia)⁹. Tale distinzione è però risultata artificiosa, dato che non comporta un cambiamento nell'atteggiamento terapeutico o della prognosi.

In effetti, le complicanze clinicamente rilevanti da BCT hanno un'incidenza molto bassa in confronto con l'incidenza di danno cardiaco rilevabile con le varie metodiche diagnostiche^{3,10-12}. In particolare, in una metanalisi solo il 2.6% dei pazienti con BCT sviluppava complicanze che necessitavano di un intervento terapeutico¹³.

Da ciò deriva che l'importanza del BCT sta nelle complicanze che ne derivano. I test diagnostici più utili saranno dunque quelli che possono predire se queste complicanze insorgeranno o no, permettendo un monitoraggio tempestivo o una dimissione precoce, e non quelli che evidenziano un eventuale danno cardiaco a prescindere dalle conseguenze cliniche¹⁴.

La prima decisione che deve essere presa dal medico, di fronte ad un paziente con trauma toracico non penetrante, non è se questi ha avuto una contusione miocardica, ma se deve essere messo in un posto letto con monitoraggio ECG continuo³. In particolare, data l'assenza di una precisa definizione diagnostica di tale entità clinica, la domanda da porsi non deve essere "siamo in presenza di un BCT?", ma piuttosto "il paziente è a rischio di sviluppare complicanze cardiache?".

Nasce così il concetto di "BCT clinicamente significativo" (Sig-BCT). Un BCT si può definire clinicamente significativo quando porta a difetti anatomici o ECG che causano sintomi e richiedono monitoraggio e/o trattamento, in pratica quando esso provoca¹⁴: aritmia richiedente trattamento; versamento pericardico richiedente trattamento; ipotensione non altrimenti spiegabile richiedente vasopressori; shock cardiogeno.

I quesiti, in caso di possibile trauma cardiaco non penetrante, sono quindi:

- quali pazienti sono a rischio di sviluppare complicanze cardiache?
- ci sono test semplici e affidabili per identificare questi pazienti?

- per quanto tempo dovrebbero essere monitorizzati i pazienti a rischio e quando possono essere dimessi quelli non a rischio¹⁴?

Quando sospettare un trauma cardiaco?

Un BCT deve essere sospettato in tutti i pazienti che hanno subito una decelerazione rapida o un impatto al torace o all'addome, che presentino abrasioni o contusioni toraciche o il segno della cintura di sicurezza, o che presentino una radiografia del torace alterata¹⁵. Un trauma toracico è sicuramente da considerarsi significativo se vi è una contusione visibile della parete toracica, se vi sono fratture costali multiple, pneumotorace, emotorace, frattura dello sterno, frattura della colonna dorsale o contusione polmonare¹⁶.

In uno studio¹⁴, i fattori di rischio per l'insorgenza di Sig-BCT erano: ECG anormale all'arrivo (rischio relativo-RR 13.95); trauma spinale (RR 8.76); malattia cardiaca preesistente (RR 5.96); troponina I > 1.5 µg/ml entro 4 ore (RR 5.83); trauma cranico (RR 4.45).

Secondo alcuni autori il danno toracico interno è minore quando vi sono fratture costali suggerendo un'influenza protettiva della parete toracica nel dissipare l'energia dell'impatto. L'assenza di fratture costali in un paziente con trauma toracico non penetrante potrebbe quindi essere visto come un fallimento della cassa toracica di assorbire l'energia dell'urto e potrebbe indicare un maggior rischio di danno degli organi interni^{1,17}.

Quali sono le conseguenze possibili del trauma cardiaco?

I traumi abbastanza gravi per dare un difetto strutturale del cuore in genere portano a morte immediata od a instabilità emodinamica evidente già all'arrivo in Pronto Soccorso³.

I pazienti con BCT, che arrivano in Pronto Soccorso in condizioni di stabilità emodinamica, hanno dunque una prognosi buona¹⁰. Nel paziente emodinamicamente stabile la mortalità da BCT è quasi inesistente, la morbilità consiste soprattutto in una instabilità elettrica a breve termine facilmente controllabile e in una riduzione temporanea della gittata cardiaca³. Sia le aritmie che la riduzione di gittata normalmente insorgono precocemente dopo il trauma, in genere nelle prime ore^{3,18}. Le complicanze cardiache insorgenti dopo 12 ore avvengono generalmente in pazienti gravemente compromessi in terapia intensiva¹⁹, anche se è descritto almeno un caso di arresto cardiaco dopo 24 ore in un paziente altrimenti asintomatico¹⁷. I versamenti pericardici sono comuni ma generalmente di entità esigua e asintomatici³. Possibili sequele a lungo termine della BCT sono l'evoluzione aneurismatica e la possibile rottura tardiva¹⁵.

Le aritmie, oltre ad essere le complicanze più frequenti (77% di tutte le complicanze che necessitano di trattamento dopo BCT¹³), sono anche le più pericolose per l'insorgenza improvvisa. La gravità e la durata delle aritmie sembrano correlate con la gravità dell'impatto sul miocardio¹⁸, ma anche traumi lievi possono successivamente scatenare aritmie potenzialmente fatali.

I meccanismi per i quali insorgono aritmie dopo un trauma cardiaco sono molteplici¹⁷: focus ectopico da stiramento del miocardio; circuiti di rientro; ipossia del tessuto di conduzione; riduzione della portata cardiaca; stimoli vago-simpatici; interferenza diretta con le interazioni neuromuscolari.

La BCT può inoltre guarire lasciando una cicatrice, che può fungere come zona aritmogena, fonte di aritmie tardive¹⁷.

La riduzione della gittata può essere dovuta ad un'alterazione della cinetica segmentaria o globale; in genere il quadro ecocardiografico si normalizza entro 10 settimane⁹ o fino ad 1 anno dopo²⁰.

Per quanto riguarda la prognosi a lungo termine è importante sapere che il trauma cardiaco che non abbia causato difetti anatomici in genere non lascia sequele a lungo termine^{9,10,12,21}.

Quali sono gli esami da usare per individuare i traumi contusivi del cuore clinicamente significativi?

La clinica e la radiografia del torace non sembrano avere alcuna correlazione con l'insorgenza di complicanze successive¹⁵.

Dato che l'instabilità elettrica è la responsabile principale delle complicanze successive, sembra logico ritenere che ogni paziente con sospetto BCT debba essere sottoposto ad un esame ECG²².

I criteri ECG usati variano da autore ad autore, e conseguentemente anche la sensibilità dell'esame nell'individuare i Sig-BCT.

Alcuni autori considerano significativa qualsiasi alterazione all'ECG, altri ritengono non significativo il riscontro di reperti come aritmia sinusale³, tachicardia sinusale^{14,16,21}, bradicardia in giovani sani^{3,14}, ipertrofia ventricolare³, alterazioni aspecifiche del tratto ST-T^{14,16}.

Le alterazioni ECG più significative per predire un Sig-BCT sembrano essere aritmie e difetti di conduzione^{3,4,14,16,22}, inversione delle onde T^{3,14,16}, sopra o sottoslivellamento del tratto ST^{14,22}.

Le possibili limitazioni dell'ECG sono date dal fatto che le alterazioni sono perlopiù non specifiche e che le alterazioni del ventricolo destro (più spesso coinvolto del sinistro) possono essere nascoste dal ventricolo sinistro elettrocardiograficamente predominante³.

D'altro canto, il BCT generalmente è un fenomeno di edema e danno generalizzato, da cui derivano instabilità elettrica e aritmie che possono essere individuate

facilmente all'ECG anche con un ventricolo sinistro indenne³.

Va inoltre ricordato che l'ECG può essere falsamente positivo per una cardiopatia preesistente e per l'influsso di alcool, catecolamine e di un eventuale concomitante stato di ipossia¹⁵.

In diversi studi tutti i pazienti traumatizzati con successiva insorgenza di Sig-BCT avevano un ECG alterato all'ingresso^{3,14}, e rispettivamente, i pazienti con ECG normale all'ingresso non hanno in seguito avuto evidenza di Sig-BCT^{3,22}.

Nella metanalisi di Maenza et al.¹³, la presenza di alterazioni all'ECG correlava direttamente con l'insorgenza di complicanze che richiedevano un intervento terapeutico, mentre un ECG normale correlava con l'assenza di comparsa di tali complicanze.

È stata segnalata l'insorgenza di Sig-BCT in pazienti senza alterazioni ECG all'ingresso, ma si tratta di pazienti comunque gravemente compromessi e ricoverati in terapia intensiva¹⁸.

Anche i marker di danno miocardico sono stati utilizzati nel tentativo di individuare i pazienti a rischio di Sig-BCT. Inizialmente è stata usata soprattutto la CPK-MB¹⁵, ma nella maggior parte degli studi è risultata scarsamente correlata con l'insorgenza di complicanze cliniche^{3,10,23}. Questo è dovuto anche al fatto che la CPK-MB costituisce lo 0.3% della CPK del muscolo scheletrico, percentuale che può aumentare al 7-10% negli atleti e fino al 50% in caso di miopatie come la polimiosite²⁴, risultando quindi facilmente alterata dal trauma muscolare spesso associato.

Sembra più promettente l'uso della troponina cardiaca I o T, non presenti nel muscolo scheletrico²⁴. Usate da sole non sembrano correlate con l'insorgenza di complicanze cliniche²¹, tuttavia, l'associazione di ECG e troponina negativi (troponina I < 1.5 ng/ml, misurata all'ingresso e dopo 4 e 8 ore) in uno studio ha mostrato il 100% di valore predittivo negativo e il 62% di valore predittivo positivo per l'insorgenza di Sig-BCT¹⁴. Purtroppo lo studio non specifica se nei pazienti andati successivamente incontro a Sig-BCT i valori di troponina erano già elevati all'ingresso oppure se si sono elevati ai controlli successivi. Secondo altri autori la troponina I si può elevare fino a 48 ore dal trauma²¹. Un altro studio ha mostrato l'associazione fra troponina T (> 0.2 ng/ml) e l'insorgenza successiva di complicanze clinicamente significative¹⁶. Uno studio più recente infine riporta un valore predittivo negativo del 100% e un valore predittivo positivo del 20% di un aumento della troponina I a 4-6 ore per l'insorgenza di Sig-BCT²⁵.

L'ecocardiografia non si è dimostrata utile nel predire quali pazienti sono a rischio di sviluppare complicanze clinicamente significative^{3,13,19,22}. L'ecocardiografia può evidenziare alterazioni della cinetica e la presenza di versamento pericardico che però non sono correlati con l'insorgenza successiva di Sig-BCT, mentre non ha alcuna utilità nel predire la complicanza più comune, cioè le aritmie. L'esame condotto per via trans-

toracica è inoltre spesso di difficile esecuzione nel paziente traumatizzato e non visualizza bene il ventricolo destro³.

L'ecocardiografia, non utile quindi come esame di primo livello, è invece molto utile nei pazienti emodinamicamente instabili, che vanno incontro ad un peggioramento clinico per insufficienza di pompa^{3,4,26} o che sviluppano un nuovo soffio cardiaco⁴ per valutare un danno miocardico o valvolare oppure un tamponamento cardiaco¹⁹.

Nei casi in cui l'ecocardiografia transtoracica non dà risultati ottimali o quando si sospetta un danno all'aorta è indicata l'ecocardiografia transesofagea¹⁹. La scintigrafia miocardica non correla con l'outcome clinico¹³.

L'esame della tomografia assiale computerizzata del torace è invece poco utile per valutare un danno cardiaco, essendo invece indicato quando alla radiografia del torace vi è un allargamento del mediastino o dell'ombra cardiaca nel sospetto di un danno aortico²⁶.

Come valutare il paziente con possibile trauma cardiaco?

Innanzitutto bisogna valutare se il paziente è stabile emodinamicamente. Un paziente emodinamicamente instabile, va comunque ricoverato in un posto letto con monitoraggio ECG continuo in terapia intensiva, e le

eventuali complicanze cardiache saranno affrontate quando insorgono.

Nel paziente emodinamicamente stabile andranno eseguiti ECG e dosaggio della troponina. Se l'ECG è nella norma (in particolare se non vi sono aritmie, difetti di conduzione o alterazioni specifiche del tratto ST-T) alcuni autori sostengono che si può dimettere il paziente^{3,22}, ripetendo eventualmente l'esame dopo alcune ore in pazienti anziani o cardiopatici. Altri autori dimettono il paziente se sia ECG che troponina I (dosata fino ad 8 ore) sono normali¹⁴. La sola presenza di aumento dei valori di troponina in assenza di alterazioni ECG non è di interpretazione univoca: verosimilmente è espressione di un danno miocardico poco significativo; viene però consigliato di osservare il paziente per 24 ore¹⁴.

In caso di ECG anormale bisogna ricoverare il paziente in un posto letto con monitoraggio ECG continuo per almeno 24 ore^{3,8,14,16,22}, secondo altri anche fino a 48 ore⁴.

Secondo alcuni la sola presenza di età avanzata (> 65 anni) o di storia di cardiopatia in assenza di altri reperti patologici non giustifica il ricovero²². Altri invece sostengono la necessità di monitorizzare anche questi pazienti^{6,16}. Probabilmente è prudente almeno tenerli in osservazione per alcune ore ripetendo poi l'ECG³.

Nella figura 1 è rappresentato un possibile algoritmo per la valutazione del paziente con sospetto BCT.

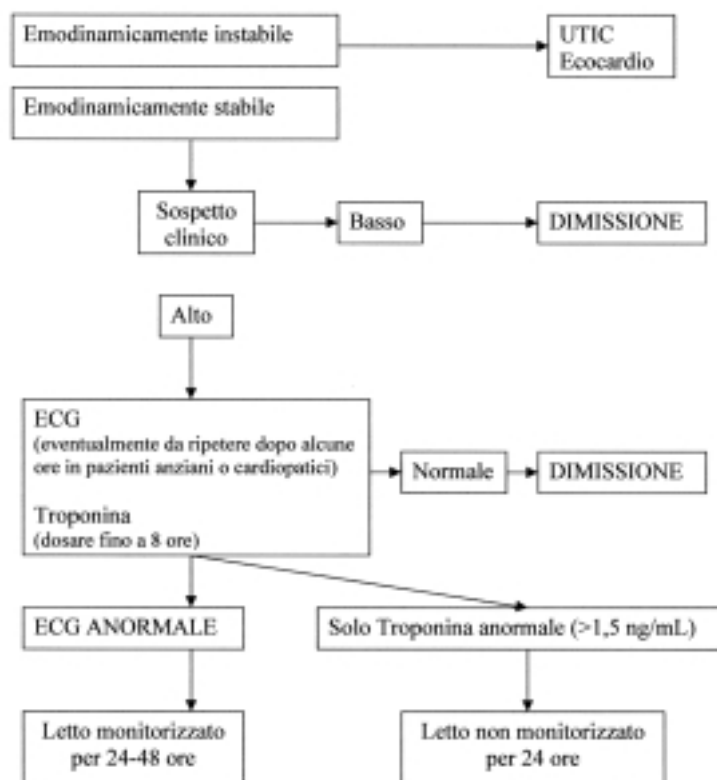


Figura 1. Approccio al paziente con possibile trauma cardiaco. UTIC = unità di terapia intensiva coronarica.

Diversi studi hanno evidenziato che l'anestesia generale è sicura in pazienti con BCT e un intervento urgente non dovrebbe quindi essere procrastinato per motivi cardiaci^{19,22}.

Pazienti con frattura sternale isolata

Le fratture dello sterno sono aumentate di incidenza dopo l'introduzione dell'obbligo della cintura di sicurezza²⁷. Contrariamente a quanto ritenuto in passato, diversi studi hanno messo in evidenza che la frattura sternale isolata non è un indicatore affidabile di trauma cardiaco o aortico²⁸⁻³⁰. La frattura sternale isolata appare dunque essere un trauma benigno^{27,28}. Una metanalisi di 423 casi di pazienti con fratture sternali isolate ha mostrato che nessun paziente con ECG normale e una radiografia del torace senza altre alterazioni, a parte la frattura sternale, ha successivamente sviluppato complicanze²⁷.

I pazienti senza storia di patologia cardiorespiratoria con ECG normale e radiografia del torace senza evidenza di altri traumi associati possono dunque essere dimessi^{27,28}.

Conclusioni

La BCT è il danno cardiaco più frequente in seguito a trauma toracico non penetrante. Tale entità clinica porta a complicanze rare ma potenzialmente fatali. Il clinico non deve impegnarsi a fare diagnosi di questa patologia ma individuare i pazienti con possibile BCT che sono a rischio di complicanze. I pazienti a rischio generalmente si presentano con alterazioni ECG e/o alterazioni dei marker di danno miocardico. Se ECG e marker sono nella norma il paziente è a bassissimo rischio di complicanze ed è potenzialmente dimissibile.

Ringraziamenti

L'autore ringrazia il Dr. Franco Benini per l'aiuto e i consigli nella revisione del lavoro.

Riassunto

Per molti anni la definizione del trauma contusivo del cuore è stata controversa e molti sono stati gli esami strumentali impiegati per la diagnosi. Recentemente è stata sottolineata l'importanza di individuare solo i traumi cardiaci clinicamente significativi. L'esame più importante per escludere la presenza di un trauma cardiaco clinicamente significativo in pazienti emodinamicamente stabili si è dimostrato l'elettrocardiogramma, supportato eventualmente dal dosaggio della troponina.

Parole chiave: Alterazioni ECG; Troponine.

Bibliografia

1. Liedtke AJ, DeMuth WE. Nonpenetrating cardiac injuries: a collective review. *Am Heart J* 1973; 86: 687-97.
2. Roxburgh JC. Myocardial contusion. *Injury* 1996; 27: 603-5.
3. Illig KA, Swierzewski MJ, Feliciano DV, Morton JH. A rational screening and treatment strategy based on the electrocardiogram alone for suspected cardiac contusion. *Am J Surg* 1991; 162: 537-44.
4. Wisner DH, Reed WH, Riddick RS. Suspected myocardial contusion. Triage and indications for monitoring. *Ann Surg* 1990; 212: 82-6.
5. Weiss RL, Brier JA, O'Connor W, Ross S, Brathwaite CM. The usefulness of transesophageal echocardiography in diagnosing cardiac contusions. *Chest* 1996; 109: 73-7.
6. Feliciano DV, Rozycki GS. Advances in the diagnosis and treatment of thoracic trauma. *Surg Clin North Am* 1999; 79: 1417-29.
7. Tenzer ML. The spectrum of myocardial contusion: a review. *J Trauma* 1985; 25: 620-7.
8. Kaye P, O'Sullivan I. Myocardial contusion: emergency investigation and diagnosis. *Emerg Med J* 2002; 19: 8-10.
9. Frazee RC, Mucha P Jr, Farnell MB, Miller FA. Objective evaluation of blunt cardiac trauma. *J Trauma* 1986; 26: 510-20.
10. Fabian TC, Cicala RS, Croce MA, et al. A prospective evaluation of myocardial contusion: correlation of significant arrhythmias and cardiac output with CPK-MB measurements. *J Trauma* 1991; 31: 653-60.
11. Mori F, Zuppiroli A, Ognibene A, et al. Cardiac contusion in blunt chest trauma: a combined study of transesophageal echocardiography and cardiac troponin I determination. *Ital Heart J* 2001; 2: 222-7.
12. Lindstaedt M, Germing A, Lawo T, et al. Acute and long-term clinical significance of myocardial contusion following blunt thoracic trauma: results of a prospective study. *J Trauma* 2002; 52: 479-85.
13. Maenza RL, Seaberg S, D'Amico F. A meta-analysis of blunt cardiac trauma: ending myocardial confusion. *Am J Emerg Med* 1996; 14: 237-41.
14. Salim A, Velmahos GC, Chan L, et al. Clinically significant blunt cardiac trauma: role of serum troponin levels combined with electrocardiographic findings. *J Trauma* 2001; 50: 237-43.
15. Healey MA, Brown R, Fleischer D. Blunt cardiac injury: is this diagnosis necessary? *J Trauma* 1990; 30: 137-46.
16. Fulda GJ, Giberson F, Hailstone D, Law A, Stillabower M. An evaluation of serum troponin T and signal-averaged electrocardiography in predicting electrocardiographic abnormalities after blunt chest trauma. *J Trauma* 1997; 43: 310-2.
17. Silverman SH, Turner WW Jr, Gilliland BF. Delayed cardiac arrest after myocardial contusion. *Crit Care Med* 1990; 18: 677-8.
18. Sakka SG, Huettemann E, Giebe W, Reinhart K. Late cardiac arrhythmias after blunt chest trauma. *Intensive Care Med* 2000; 26: 792-5.
19. Karalis DG, Victor MF, Davis GA, et al. The role of echocardiography in blunt chest trauma: a transthoracic and transesophageal echocardiographic study. *J Trauma* 1994; 36: 53-8.
20. Sturaitis M, McCallum D, Sutherland G, Cheung H, Driedger AA, Sibbald WJ. Lack of significant long-term sequelae following traumatic myocardial contusion. *Arch Intern Med* 1986; 146: 1765-9.
21. Bertinchant JP, Polge A, Mohty D et al. Evaluation of incidence, clinical significance, and prognostic value of circulating cardiac troponin I and T elevation in hemodynamically

- cally stable patients with suspected myocardial contusion after blunt chest trauma. *J Trauma* 2000; 48: 924-31.
22. Nagy KK, Krosner SM, Roberts RR, Joseph KT, Smith RF, Barrett J. Determining which patients require evaluation for blunt cardiac injury following blunt chest trauma. *World J Surg* 2001; 25: 108-11.
 23. Swaanenburg JCJM, Klaase JM, DeJongste MJL, Zimmerman KW, ten Duis HJ. Troponin I, troponin T, CKMB-activity and CKMB-mass as markers for the detection of myocardial contusion in patients who experienced blunt trauma. *Clin Chim Acta* 1998; 272: 171-81.
 24. Adams JE, Dávila-Román VG, Bessey PQ, Blake DP, Ladenson JH, Jaffe AS. Improved detection of cardiac contusion with cardiac troponin I. *Am Heart J* 1996; 131: 308-12.
 25. Collins JN, Cole FJ, Weireter LJ, Riblet JL, Britt LD. The usefulness of serum troponin levels in evaluating cardiac injury. *Am Surg* 2001; 67: 821-5.
 26. Siniscalchi A, Barbieri A, De Pietri L, Rossi R. Cardiac rupture in thoracic trauma. *Minerva Anesthesiol* 2000; 66: 473-8.
 27. Sadaba JR, Oswal D, Munsch CM. Management of isolated sternal fractures: determining the risk of blunt cardiac injury. *Ann R Coll Surg Engl* 2000; 82: 162-6.
 28. Rashid MA, Ortenwall P, Wikstrom T. Cardiovascular injuries associated with sternal fractures. *Eur J Surg* 2001; 167: 243-8.
 29. Chiu WC, D'Amelio LF, Hammond JS. Sternal fractures in blunt chest trauma: a practical algorithm for management. *Am J Emerg Med* 1997; 15: 252-5.
 30. Gouldman JW, Miller RS. Sternal fracture: a benign entity? *Am Surg* 1997; 63: 17-9.