- Copyright - Il Pensiero Scientifico Editore downloaded by IP 18.97.14.82 Tue, 17 Feb 2026, 04:29:21

Casi clinici

Angioplastica di salvataggio in paziente con sindrome da anticorpi antifosfolipidi e shock cardiogeno

Gianni Mobilia, Antonino Donato, Antonio Micari, Giovanni Micari, Gaetano Satullo, Rosario Grassi

U.O. di Cardiologia, Azienda Ospedaliera Papardo, Messina

Key words:
Angioplasty, primary; Antiphospholipid antibodies.

Antiphospholipid syndrome is a thrombotic disorder in which the clinical features are venous and/or arterial thrombosis, thrombocytopenia, and recurrent fetal loss. We describe the case of a 39-year-old woman affected by antiphospholipid syndrome and acute anterior myocardial infarction complicated by cardiogenic shock. The patient, after the failure of thrombolysis, was successfully treated by rescue angioplasty. The persistent thrombocytopenia of these patients may lead to safety problems in thrombolytic treatment; therefore, primary angioplasty may be considered the treatment of choice.

(Ital Heart J Suppl 2002; 3 (10): 1042-1046)

© 2002 CEPI Srl

Ricevuto il 23 aprile 2002; nuova stesura il 26 agosto 2002; accettato il 29 agosto 2002.

Per la corrispondenza:

Dr. Gianni Mobilia

Via Consolare Pompea, 135 (Ganzirri)
98165 Messina
E-mail:
gmobilia@libero.it

La sindrome da anticorpi antifosfolipidi (aPLS) è un disordine trombotico caratterizzato dalla presenza di anticorpi antifosfolipidi (aPL) circolanti. Le principali manifestazioni cliniche sono costituite da trombosi (venose e/o arteriose), piastrinopenia e aborti ricorrenti. La presenza di aPL è spesso associata a lupus eritematoso sistemico; in assenza di segni clinici di questa patologia, l'aPLS è definita primaria.

Descriviamo il caso di una donna con aPLS primaria giunta alla nostra osservazione con infarto miocardico acuto e da noi trattata con angioplastica di salvataggio.

Caso clinico

La paziente, di 39 anni, ci veniva inviata da un ospedale periferico dove era giunta circa 3 ore prima con quadro tipico di infarto miocardico anteriore. In quella sede la paziente era stata sottoposta a trombolisi con r-TPA, giudicata inefficace non essendosi manifestati segni clinico-strumentali di riperfusione. La paziente, giunta presso la nostra Unità Operativa in stato di shock cardiogeno, veniva sottoposta a coronarografia che evidenziava una subocclusione della discendente anteriore con segni di trombosi estesa ed un flusso TIMI 1 (Fig. 1), in assenza di altre lesioni coronariche; si decideva pertanto di procedere ad angioplastica. Dopo aver superato facilmente la lesione con filo guida 0.014", si dilatava con pallone 20 × 3.0 mm, ottenendo però un risultato insoddisfacente per la presenza di stenosi residua; si impiantava quindi uno stent 18 × 3.0 mm nella porzione prossimale del secondo tratto della discendente anteriore ottenendo la completa riperfusione del vaso ed un flusso TIMI 3 (Fig. 2). Permaneva tuttavia uno stato di shock che richiedeva l'impiego di amine simpaticomimetiche e del contropulsatore per circa 3 giorni. Nell'anamnesi non erano presenti fattori di rischio cardiovascolare. Era però rilevante il dato di due aborti spontanei al terzo mese. Gli esami ematochimici effettuati durante la successiva degenza sono riportati in tabella I. In base alla sintomatologia clinica ed ai risultati degli esami di laboratorio si poneva diagnosi di aPLS primaria (la paziente non presentava segni clinici di lupus eritematoso sistemico). La paziente veniva dimessa in buone condizioni, dopo una degenza complessiva di circa 20 giorni. All'ecocardiogramma pre-dimissione era presente una zona di acinesia anteroapicale ed una frazione di eiezione del 35%. La paziente veniva nuovamente ricoverata dopo circa 3 mesi per un follow-up e sottoposta a coronarografia di controllo che confermava il buon risultato dello stenting sulla discendente anteriore. Al controllo ecocardiografico si osservava inoltre un miglioramento della cinetica nella regione

- Copyright - Il Pensiero Scientifico Editore downloaded by IP 18.97.14.82 Tue, 17 Feb 2026, 04:29:21

Figura 1. *Studio coronarografico (proiezione laterale): subocclusione trombotica della discendente anteriore.*

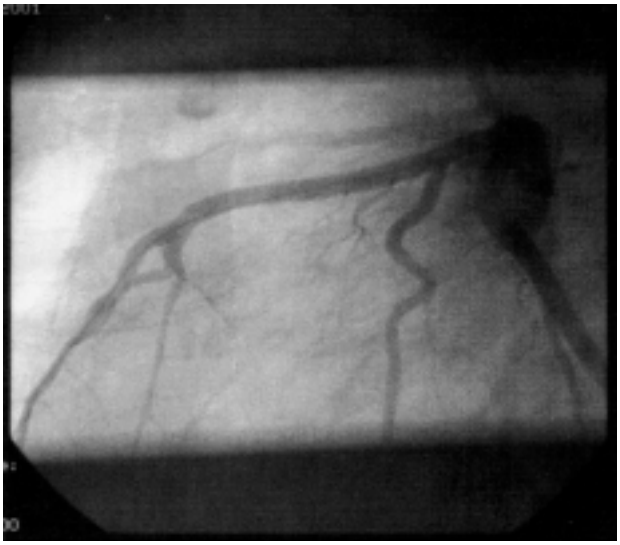

Figura 2. *Ricanalizzazione del vaso dopo angioplastica e stenting.*

antero-apicale con incremento della frazione di eiezione (40-42%). Gli esami ematochimici, ripetuti, confermavano i risultati precedenti (Tab. I).

Discussione

Gli aPL sono una famiglia eterogenea di autoanticorpi diretti verso plasmaproteine capaci di legarsi a substrati fosfolipidici anionici[1]. Si tratta di immunoglobuline, inizialmente identificate in pazienti con lupus eritematoso sistemico e, successivamente, riscontrate anche in assenza di connettivopatie (forme primarie).

La presenza degli aPL è rivelata dalla loro capacità di interferire con i test emocoagulativi fosfolipido-dipendenti (cosiddetti "lupus anticoagulant"), o da analisi immunoenzimatiche che utilizzano come antigene un fosfolipide di origine mitocondriale, la cardiolipina (anticorpi anticardiolipina-aCL). Gli antigeni meglio caratterizzati sono la β_2-glicoproteina I, riconosciuta dagli aCL, e la protrombina, che viene riconosciuta da molti lupus anticoagulant. Questa eterogeneità antigenica determina l'esistenza di profili con differente potenzialità trombofilica. Infatti, sebbene gli aPL provochino un allungamento del tempo di coagulazione *in vitro*, *in vivo* si associano ad un aumento paradosso della trombofilia. Tale fenomeno è stato attribuito alle interferenze con molecole fosfolipidiche circolanti e/o presenti sulle membrane delle cellule endoteliali, delle piastrine e dei globuli rossi (Tab. II).

Viene definita aPLS la contemporanea presenza di segni umorali (aPL circolanti e piastrinopenia) e di segni clinici (accidenti trombotici e/o episodi abortivi ripetuti).

Elevati livelli di aPL sono stati associati ad un aumentato rischio di eventi trombotici soprattutto sul versante venoso. I distretti arteriosi sembrerebbero meno coinvolti; tra questi il più colpito sembra essere quello cerebrale[2]. Il coinvolgimento del distretto coronarico è raro ed è generalmente confinato alle ramificazioni epi-

Tabella I. Risultati degli esami ematochimici eseguiti dalla paziente.

	Primo ricovero	Follow-up a 3 mesi	Valori normali
Piastrine	92 000	96 000	150-400 000
LAC1 (s)	66.4	69	< 45
LAC2 (s)	41.9	40.3	< 38
LAC1/LAC2	1.58	1.71	< 1.30
aCL-IgG	Negativo	Negativo	< 10
aCL-IgM	13	14	< 7
Anticorpi antinucleo	Negativo	Negativo	Negativo
Anticorpi anti-DNA	Negativo	Negativo	Negativo
Proteina C (%)	94	Non eseguito	70-140
Proteina S (%)	111	Non eseguito	55-160
Antitrombina III (%)	110	Non eseguito	75-125

aCL = anticorpi anticardiolipina; LAC = lupus anticoagulant.

- Copyright - Il Pensiero Scientifico Editore downloaded by IP 18.97.14.82 Tue, 17 Feb 2026, 04:29:21

Tabella II. Sintesi degli effetti dell'interferenza degli anticorpi con le molecole fosfolipidiche circolanti e/o presenti sulle membrane delle cellule endoteliali e delle piastrine.

Ridotta produzione di prostaglandina
Interferenza con l'azione anticoagulante del sistema proteina C-proteina S e della trombomodulina
Soppressione della liberazione dell'attivatore tissutale del plasminogeno
Modulazione dell'espressione del fattore tissutale
Incremento della produzione di trombina
Inibizione della liberazione di chinine
Ridotta attività dell'antitrombina III per interferenza con i fosfolipidi circolanti
Aumentata aggregabilità piastrinica
Piastrinopenia
Anemia emolitica autoimmune

cardiche, sebbene siano stati riportati quadri di disfunzione ventricolare sinistra con riscontro autoptico di trombosi del microcircolo coronarico intramiocardico e presenza di lesioni ischemiche diffuse[3,4].

Nonostante i numerosi lavori pubblicati, rimane però ancora incerto se gli aPL siano realmente da considerarsi un fattore di rischio indipendente per infarto del miocardio, quanto piuttosto un epifenomeno risultante dell'esposizione ad autoantigeni dismessi in seguito alla necrosi miocardica[5-10].

Le prime osservazioni cliniche che descrivevano un'elevata prevalenza di aCL-positività in giovani con infarto miocardico acuto risalgono alla fine degli anni '80[11]. Da allora sono state pubblicate numerose piccole casistiche. In uno studio su 124 pazienti con infarto miocardico acuto nei quali la concentrazione degli aCL veniva determinata al momento del ricovero e dopo 3 mesi, è stata riportata una prevalenza dell'aCL-positività del 14%[10], mentre in altri lavori[7,8], nei quali il range di valori normali utilizzato era stato più ampio, le prevalenze sono risultate decisamente ridotte. Sletnes et al.[7] hanno studiato 597 pazienti, effettuando la determinazione degli aCL, in media, dopo 27.6 giorni dall'evento; questi autori hanno rilevato una prevalenza di aCL-positività del 6.2%. Phadke et al.[8], invece, hanno determinato la presenza di aCL in 299 pazienti con infarto miocardico acuto in prima e quinta giornata, osservando una positività rispettivamente nel 6.8 e nel 5.0%.

I dati più rilevanti provengono però dall'Helsinki Heart Study[12], uno studio di prevenzione primaria coronarica randomizzato in doppio cieco condotto su oltre 4000 soggetti dislipidemici, che ha mostrato una differenza fortemente significativa dei titoli di aCL-IgG tra coloro che presentarono un evento cardiaco (morte per causa cardiaca o infarto miocardico fatale) ed il gruppo di controllo. Utilizzando la regressione logistica, gli aCL sono risultati un fattore di rischio indipendente rispetto all'età, al fumo, all'ipertensione ed ai livelli di colesterolo.

Diversi motivi possono spiegare la presenza di una così ampia dispersione di valori. Innanzitutto in queste forme l'interessamento dei vasi coronarici è piuttosto raro: nel lupus eritematoso sistemico un coinvolgimento dell'albero coronarico si osserva nel 2-8% mentre nell'aPLS si arriva sino al 4%[13]. Inoltre l'estrema variabilità dei criteri di positività adottati, la scarsa omogeneità delle popolazioni studiate, il diverso timing delle determinazioni e la differente sensibilità dei sistemi di rilevazione utilizzati possono aver contribuito a determinare le sensibili differenze osservate nei risultati[14].

In realtà, bisogna tenere presente un'aCL-positività è osservabile anche in soggetti apparentemente sani e, ancor più, in pazienti con malattie infettive, in assenza di eventi trombotici, ed inoltre che le attuali metodiche non sono in grado di rivelare sempre la presenza degli aPL, trattandosi di una famiglia eterogenea e probabilmente ancora non del tutto esplorata. Anticorpi rivolti verso plasmaproteine coinvolte nei processi coagulativi e adese ai fosfolipidi, come la β_2-glicoproteina I, possono non essere individuati dai comuni test per gli aPL. In diversi pazienti andati incontro ad eventi trombotici, nei quali era stata negativa la ricerca degli aCL, era dimostrabile la presenza di IgG anti-β_2-glicoproteina I[15]. Ciò significa che la determinazione standard degli aCL identifica solo una parte della popolazione di autoanticorpi verso i fosfolipidi e non necessariamente quelli di significato patogenetico. Infatti, non è stata ancora identificata alcuna caratteristica autoanticorpale che sia costantemente associabile a futuri eventi trombotici.

Quello che appare certo è che se presenti, gli aPL restano evidenziabili a lungo. Determinazioni dei titoli anticorpali effettuate in pazienti con infarto miocardico durante la fase acuta e subacuta (tra la prima e la decima giornata) non hanno messo in evidenza differenze significative[16], analogamente ad altri studi nei quali le concentrazioni degli aCL sono state determinate fino a 36 mesi di distanza dall'infarto[3,8-10]. Sembra quindi accettabile l'ipotesi che il titolo anticorpale valutato al momento del ricovero non varia nel corso dei mesi successivi e riflette verosimilmente i livelli preesistenti[10]. Quale sia però il significato di questi autoanticorpi quale fattore di rischio nel follow-up precoce e tardivo dei pazienti con pregresso infarto miocardico è tuttora controverso, così come poco affrontato in letteratura è anche il problema del trattamento di questi pazienti[17-23]. Nei casi descritti la terapia variava dal trattamento conservativo[20,21,23], alla rivascolarizzazione farmacologica[19,22], a quella meccanica[17,18].

Le incertezze patogenetiche si riflettono ovviamente anche sull'atteggiamento terapeutico successivo. La paziente, anche alla luce della moderata piastrinopenia, è stata dimessa in trattamento cronico con acido acetilsalicilico associando per 1 mese la ticlopidina. Non si è invece ritenuto opportuno iniziare un trattamento anticoagulante orale dal momento che già l'acido acetilsalicilico da solo, o associato a piccole dosi di cortisonici, viene spesso impiegato con successo nella prevenzione degli aborti ricorrenti da aPLS.

Maggiori informazioni sulla prognosi e, di conseguenza, sulla terapia più opportuna potrebbero derivare

- Copyright - Il Pensiero Scientifico Editore downloaded by IP 18.97.14.82 Tue, 17 Feb 2026, 04:29:21

dalla valutazione della possibile presenza di un danno endoteliale di tipo ossidativo attraverso la determinazione dei livelli di anticorpi diretti verso le LDL ossidate, il cui dosaggio è però ancora poco diffuso. Nel caso da noi descritto, tuttavia, l'osservazione di una singola lesione all'interno dell'albero coronarico lascia indirettamente supporre che l'occlusione trombotica acuta in questa paziente non sia stata determinata dalla presenza di gravi modificazioni delle pareti vasali, anche se non è stato eseguito, per le condizioni cliniche della paziente, uno studio con ecografia intravascolare.

A nostro avviso, quando si è in presenza di un'importante piastrinopenia, la trombolisi, anche se non controindicata in modo assoluto, espone il paziente ad un più alto rischio di sanguinamenti. Al contrario, oggi è considerato accettabile eseguire procedure interventistiche invasive con un buon margine di sicurezza sino a livelli di 50 000 piastrine/mm^3 [24,25]. L'angioplastica primaria sembra quindi un trattamento più sicuro, se eseguito da operatori con esperienza. Il caso da noi descritto è il primo, a nostra conoscenza, riportato in letteratura, di angioplastica di salvataggio in un paziente con aPLS.

In conclusione, in pazienti giovani con infarto miocardico acuto, in assenza di altri fattori di rischio, un'aPLS va sospettata e, quindi, appena possibile ricercata. Le indicazioni alla ricanalizzazione farmacologica o meccanica non differiscono da quelle dei pazienti non affetti da questa sindrome e devono essere guidate dal quadro clinico. Tuttavia la presenza di una marcata piastrinopenia può rendere la trombolisi sistemica più rischiosa mentre non influenza la sicurezza dell'angioplastica primaria.

Riassunto

La sindrome da anticorpi antifosfolipidi è un disordine trombotico le cui principali manifestazioni cliniche sono costituite da trombosi venose e/o arteriose, trombocitopenia e aborti ricorrenti. Viene descritto il caso di una paziente di 39 anni affetta da sindrome primaria da anticorpi antifosfolipidi e infarto miocardico acuto anteriore con shock. La paziente, dopo il fallimento della trombolisi, è stata trattata, con successo, con angioplastica di salvataggio. La persistente piastrinopenia in questi pazienti pone problemi di sicurezza nella trombolisi; l'angioplastica primaria può essere quindi considerata il trattamento di scelta.

Parole chiave: Angioplastica primaria; Anticorpi antifosfolipidi.

Bibliografia

1. Barbui T, Finazzi G, Galli M. Significato clinico e valore predittivo dei test di laboratorio nelle trombosi associate ad anticorpi antifosfolipidi. Ann Ital Med Int 1997; 12: 76-83.
2. Harris EN, Gharavi AE, Patel SP, Hughes GRV. Evaluation of the anti-cardiolipin antibody test: report of an international workshop held 4 April 1986. Clin Exp Immunol 1987; 68: 215-22.
3. Brenner B, Brumenfeld Z, Markiewicz W, Reisner SA. Cardiac involvement in patients with primary antiphospholipid syndrome. J Am Coll Cardiol 1991; 18: 931-6.
4. Asherson RA, Lubbe WF. Cerebral and valve lesions in SLE: association with antiphospholipid antibodies. J Rheumatol 1988; 15: 539-43.
5. Klemp P, Cooper RC, Strauss FJ, Jordaan ER, Przybojewski JZ, Nel N. Anti-cardiolipin antibodies in ischaemic heart disease. Clin Exp Immunol 1988; 74: 254-7.
6. Foley-Nolan D, Woods R, Choudhry L, et al. Anticardiolipin antibody titers in patients with myocardial infarction. Am J Cardiol 1991; 68: 830-1.
7. Sletnes KE, Smith P, Abdelnoor M, Arnesen H, Wisloff F. Antiphospholipid antibodies after myocardial infarction and their relation to mortality, reinfarction, and non-haemorrhagic stroke. Lancet 1992; 339: 451-3.
8. Phadke KV, Phillips RA, Clarke DTR, Jones M, Naish P, Carson P. Anticardiolipin antibodies in ischaemic heart disease: marker or myth? Br Heart J 1993; 69: 391-4.
9. Raghavan C, Ditchfield J, Taylor RJ, Haeney MR, Barnes PC. Influence of anticardiolipin antibodies on immediate patient outcome after myocardial infarction. J Clin Pathol 1993; 46: 1113-5.
10. Zuckerman E, Toubi E, Shiran A, et al. Anticardiolipin antibodies and acute myocardial infarction in non-systemic lupus erythematosus patients: a controlled prospective study. Am J Med 1996; 171: 381-6.
11. Hamsten A, Norberg R, Bjorkholm NI, deFaire U, Holm G. Antibodies to cardiolipin in young survivors of myocardial infarction: an association with recurrent cardiovascular events. Lancet 1986; 1: 113-6.
12. Vaarala O, Manttari M, Manninen V, et al. Anti-cardiolipin antibodies and risk of myocardial infarction in a prospective cohort of middle-aged men. Circulation 1995; 91: 23-7.
13. Asherson RA, Khamashta MA, Baguley F, et al. Myocardial infarction and antiphospholipid antibodies in SLE and related disorders. QJM 1989; 272: 1103-15.
14. Cervera R, Font J, Ingelmo M. Cardiac manifestations in the antiphospholipid syndrome. In: Asherson RA, Cervera R, Piette JC, Shoenfeld Y, eds. The antiphospholipid syndrome. New York, NY: CRC Press, 1996: 151-60.
15. Cabral AR, Amigo MC, Cabiedes J, Alarçon-Segovia D. The antiphospholipid/cofactor syndromes: a primary variant with antibodies to beta$_2$-glycoprotein I but no antibodies detectable in standard antiphospholipid assays. Am J Med 1996; 101: 472-81.
16. Gaeta G, Lupoli S, Brancaccio V, Effuso L, Russo V, Boccalatte A. Anticorpi anticardiolipina ed infarto precoce del miocardio. Cardiologia 1998; 43: 731-5.
17. Timurkaynak T, Cemri M, Ozdemir M, et al. Primary angioplasty and stenting in a patient with primary antiphospholipid syndrome and thrombocytopenia. J Invasive Cardiol 2001; 13: 395-400.
18. Takeuchi S, Obayashi T, Toyama J. Primary antiphospholipid syndrome with acute myocardial infarction recanalised by PTCA. Heart 1998; 79: 96-8.
19. Harpaz D, Glikson M, Sidi Y, Hod H. Successful thrombolytic therapy for acute myocardial infarction in a patient with the antiphospholipid antibody syndrome. Am Heart J 1991; 122: 1492-5.
20. Gaeta G, Brancaccio V. Primary antiphospholipid syndrome with familial element and myocardial infarct in an adolescent. G Ital Cardiol 1995; 25: 1025-30.
21. Lagana B, Baratta L, Tubani L, Golluscio V, Delfino M, Fanel-

- Copyright - Il Pensiero Scientifico Editore downloaded by IP 18.97.14.82 Tue, 17 Feb 2026, 04:29:21

li FR. Myocardial infarction with normal coronary arteries in a patient with primary antiphospholipid syndrome - case report and literature review. Angiology 2001; 52: 785-8.
22. Ho YL, Chen MF, Wu CC, Chen WJ, Lee YT. Successful treatment of acute myocardial infarction by thrombolytic therapy in a patient with primary antiphospholipid antibody syndrome. Cardiology 1996; 87: 354-7.
23. Miller DJ, Maisch SA, Perez MD, Kearney DL, Feltes TF. Fatal myocardial infarction in an 8-year-old girl with systemic lupus erythematosus, Raynaud's phenomenon, and secondary antiphospholipid antibody syndrome. Rev Esp Cardiol 1994; 47: 327-9.
24. McVay PA, Toy PT. Lack of increased bleeding after paracentesis and thoracentesis in patients with mild coagulation abnormalities. Transfusion 1991; 31: 164-71.
25. McVay PA, Toy PT. Lack of increased bleeding after liver biopsy in patients with mild hemostatic abnormalities. Am J Clin Pathol 1990; 94: 747-53.