

# Tachicardia a QRS largo da ingestione alimentare di alcaloidi di *Aconitum napellus*

Nicola Gaibazzi, Gian Paolo Gelmini, Graziano Montresor, Daniela Canel, Teresa Comini, Claudio Fracalossi, Claudio Martinetti, Maria Luisa Poeta, Vigilio Ziacchi

U.O. di Cardiologia, Ospedale di Desenzano del Garda (BS)

**Key words:**  
Arrhythmia;  
Cardiotoxicity;  
Ventricular tachycardia.

The roots and seeds of the aconite (*Aconitum napellus*) contain alkaloids with modulatory activity on the sodium voltage-dependent channels; most fatal cases have been determined by ventricular tachycardia and respiratory paralysis. The only established treatment is supportive. We report a case of poisoning from *Aconitum napellus*, ingested by a husband and wife who thought the plant was "mountain chicory". They both had tachyarrhythmias, but the husband had more malignant episodes of hemodynamically unstable wide QRS tachycardia and respiratory paralysis requiring mechanical ventilation.

(Ital Heart J Suppl 2002; 3 (8): 874-877)

© 2002 CEPI Srl

Ricevuto il 12 giugno 2002; nuova stesura il 19 luglio 2002; accettato il 22 luglio 2002.

Per la corrispondenza:

Dr. Nicola Gaibazzi

Via Bardolino, 23  
25015 Desenzano  
del Garda (BS)

E-mail:  
nicola.gaibazzi@inwind.it

## Introduzione

Le piante appartenenti all'*Aconitum spp.* crescono diffusamente in quasi ogni parte del mondo, e sono conosciute fin dall'antichità come potenti veleni. Gli estratti delle due specie maggiormente diffuse in Oriente sono parte integrante di rimedi tradizionali cinesi denominati "chuanwu" e "caowu" all'utilizzo dei quali sono già stati ricondotti in letteratura diversi casi di intossicazione, anche mortale<sup>1,2</sup>. L'*Aconitum napellus* (Anapello) contiene numerosi alcaloidi tossici, miscelati in diverse proporzioni a seconda della specie in oggetto, come i C-19 diterpenici e norditerpenici dell'aconitina, mesoaconitine, jesaconitina, ipoaconitine ed i loro prodotti di idrolisi<sup>3</sup>; questi composti hanno mostrato spiccata attività modulatore sui canali voltaggio-dipendenti del sodio sia nel cuore che nel cervello con effetti pleomorfi, a seconda che nella miscela prevalga il sottoinsieme di alcaloidi con effetto attivante i canali del sodio o quello con effetto inattivante<sup>4,5</sup>. Indagati in passato per la loro attività analgesica a livello centrale, il bassissimo intervallo terapeutico ed i conseguenti scarsissimi margini di sicurezza hanno presto sconsigliato il passaggio alla ricerca clinica<sup>5,6</sup>.

Le tipiche manifestazioni cliniche sono neurologiche, gastrointestinali, respiratorie e cardiovascolari; queste ultime sono soprattutto di tipo tachiaritmico ventricolare e sopraventricolare, anche se la già citata imprevedibilità nella bilancia attivazione/inat-

tivazione dei canali del sodio rende virtualmente possibile ogni tipo di tachi/bradiaritmie oltre a difetti di conduzione. Alle tachiaritmie ventricolari ed alla paralisi respiratoria sono stati ricondotti la maggior parte dei casi di intossicazione mortale<sup>6</sup>. Il trattamento consigliato è di supporto; la maggior parte dei consigli terapeutici proposti nella letteratura medica contemporanea si fondano esclusivamente su casistiche di pochi pazienti<sup>6</sup> o sull'aneddotica.

## Caso clinico

Marito e moglie, entrambi di 61 anni di età, giungono all'osservazione del Pronto Soccorso di un ospedale a noi afferente, ove riferiscono e manifestano improvvisa insorgenza di sintomi neurologici (parestesia/ipoestesia alla regione glosso-orofaringea e agli arti, dolori muscolari) e vomito incoercibile. Risulta impossibile raccogliere un'anamnesi dettagliata, a parte la sospetta tempistica dei sintomi, insorti circa 15-20 min dopo un abbondante pasto a base di quello che i pazienti chiamano "radichio di montagna" raccolto da un loro parente nelle montagne della nostra zona e portato alla loro tavola come assoluta rarità. Entrambi i pazienti vengono trattati con carbone attivo via sondino nasogastrico, previo invio di materiale gastrico al Centro antiveneni di riferimento (Ospedale Niguarda Ca' Granda di Milano). L'ECG dell'uomo mostra la presenza di tachiarit-

mia a QRS largo con frequenza ventricolare 160 b/min (Fig. 1), probabilmente etichettata come tachicardia parossistica sopraventricolare con conduzione aberrante e di conseguenza trattata con metoprololo e.v. e successivamente con lidocaina e.v.; dopo qualche minuto il paziente perde coscienza a seguito di sopraggiunta instabilità emodinamica e l'ECG mostra un'accelerazione della frequenza ventricolare a 190 b/min (Fig. 2), necessitando l'esecuzione di manovre rianimatorie cardiopolmonari per circa 3 min dopo i quali riprende spontaneamente coscienza, mantenendosi comunque la tachicardia, per quanto con frequenza ventricolare ridotta (145 b/min). La moglie presentava invece frequentissime extrasistoli a QRS largo, presumibilmente ventricolari, isolate e a coppie, senza segni di instabilità

emodinamica. Da questo momento la storia clinica della coppia si divide con il marito trasferito nel reparto rianimazione del nostro ospedale, affetto da una forma di intossicazione clinicamente più minacciosa, mentre la moglie viene ricoverata nella nostra unità coronarica. La moglie seguirà un decorso clinico normale con progressiva riduzione delle aritmie, probabilmente grazie ad un'assunzione di tossina quantitativamente più contenuta rispetto al marito.

Appena giunto in rianimazione il marito presenta invece un altro episodio tachiaritmico, con contestuale perdita di coscienza e del controllo sfinterico e scosse tonico-cloniche; viene sedato, intubato e ventilato meccanicamente. Dopo poche ore il ripristino del ritmo sinusale e la scomparsa dei sintomi neurologi-

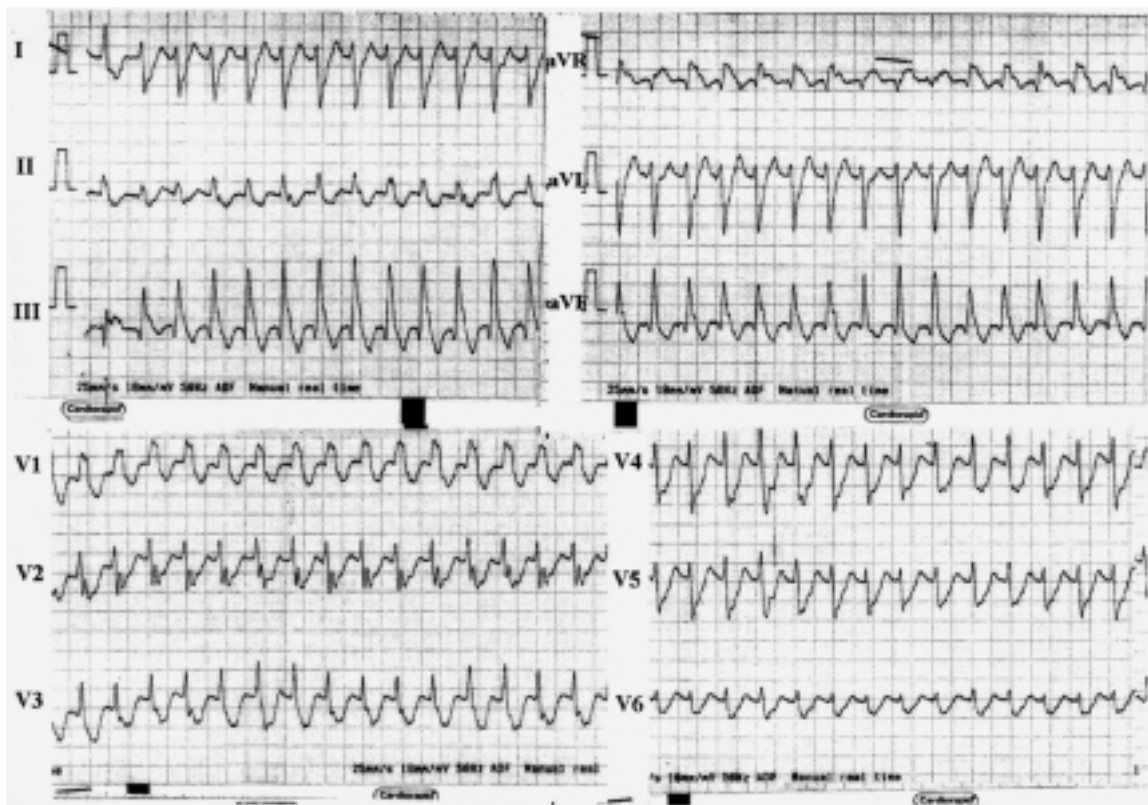

Figura 1. Tachicardia a QRS largo al primo ECG a 12 derivazioni eseguito in Pronto Soccorso.

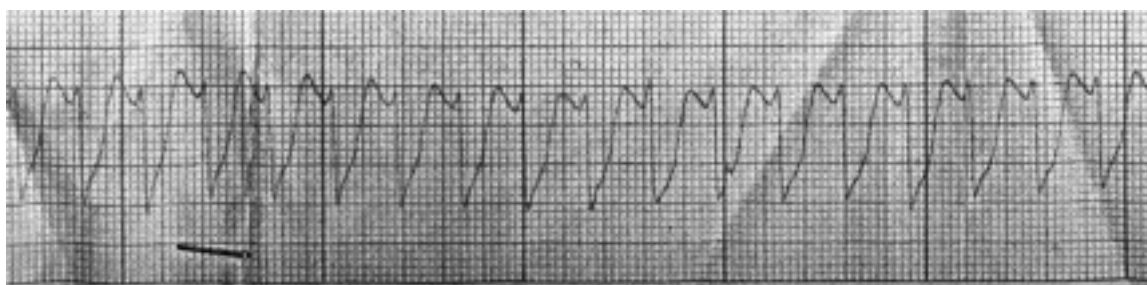


Figura 2. Dopo pochi minuti dal primo ECG: peggioramento emodinamico e perdita di coscienza; tachicardia a QRS largo con frequenza 190 b/min (striscia di monitoraggio).

ci/convulsivi permettono di estubare il paziente che, dopo qualche giorno di osservazione nel reparto di cardiologia, viene dimesso in buone condizioni cliniche. Già 24 ore dopo l'invio dei campioni biologici il Centro antiveleni aveva posto il sospetto di intossicazione da alcaloidi di *Aconitum napellus*, sospetto successivamente confermato dopo analisi più approfondite.

## Discussione

In letteratura è stato pubblicato un solo caso di intossicazione da Anapello verificatosi in Italia, in seguito a volontaria assunzione a scopo di suicidio<sup>7</sup>; a nostra conoscenza, quello da noi descritto è il primo caso di intossicazione alimentare accidentale da Anapello verificatosi nel nostro paese.

Questo caso clinico è certamente di interesse per la rilevanza degli eventi aritmici, ma lo è forse maggiormente perché paradigmatico del modo in cui le sostanze modulanti i canali ionici di membrana (a livello della singola cellula cardiaca) possano estrinsecare (sull'organismo *in toto*) il loro drammatico effetto clinico.

Dal punto di vista farmacodinamico i differenti alcaloidi contenuti nell'*Aconitum napellus* agiscono in modo eterogeneo sui canali del sodio voltaggio-dipendenti; due esempi prototipi e diametralmente opposti sono 1) l'aconitina, capostipite del sottoinsieme di alcaloidi con effetti agonisti sui canali del sodio voltaggio-dipendenti e 2) la lappaconitina che agisce invece come bloccante degli stessi canali<sup>5,8</sup>; inoltre, se l'effetto modulante i canali del sodio è sicuramente il più studiato, molti ricercatori propongono meccanismi d'azione aritmogena aggiuntivi, tra i quali la possibile modulazione dei canali del potassio e la ben nota generalizzata attivazione parasimpatica; quest'ultima caratterizza molti dei segni e sintomi extracardiaci dell'intossicazione (nausea, vomito, parestesie) e a livello cardiovascolare estrinseca il proprio effetto muscarinico con bradiaritmie e ipotensione arteriosa<sup>6,9</sup>. Esperimenti su ratto hanno inoltre dimostrato un effetto bloccante dell'aconitina sui canali del calcio di tipo L<sup>10</sup>.

Questi effetti farmacologici, così complessi e pleomorfi, possono quindi combinarsi in molti modi per indurre aritmie a loro volta differenti dal punto di vista elettrofisiologico.

L'aconitina purificata è stata classicamente utilizzata negli studi di farmacologia di base degli antiaritmici, come induttore di aritmie da post-depolarizzazione; se nella complessa miscela di alcaloidi contenuti nell'Anapello prevale l'effetto agonista sui canali del sodio si determina un aumentato ingresso di sodio durante la fase di "plateau" del potenziale d'azione, con prolungamento della durata di quest'ultimo e possibilità di induzione di aritmie da post-potenziali ("triggered activity")<sup>11</sup>.

Si può ipotizzare che un analogo effetto possa verificarsi al prevalere degli effetti antagonisti, potenzialmente responsabili di una riduzione di pendenza della fase 0 del potenziale d'azione, con prolungamento della fase di depolarizzazione della cellula cardiaca.

Il caso clinico offre anche spunti pratici che vanno oltre la sua singolarità. Malgrado la difficoltà nel ricostruire con esattezza la sequenza dei provvedimenti terapeutici messi in opera nella prima fase di soccorso (avvenuta presso il Pronto Soccorso di altro ospedale), è tuttavia probabile che il trattamento del paziente dal punto di vista antiaritmico non sia stato quello ideale; in caso di tachicardia a complessi larghi, e in condizioni emodinamiche di instabilità, si doveva a nostro parere privilegiare il trattamento elettrico (cardioversione elettrica esterna sincronizzata), a scapito di terapie farmacologiche di dubbia efficacia o addirittura potenzialmente rischiose.

In questo caso l'utilizzo del farmaco betabloccante in assenza di una sicura diagnosi del tipo di aritmia, oltre a procrastinare l'utilizzo della cardioversione elettrica, può aver contribuito direttamente all'instabilità emodinamica e alla successiva perdita di coscienza.

Gli autori con maggiore casistica pubblicata in merito ad aritmie specificatamente causate da *Aconitum* (15 pazienti)<sup>6</sup> riportano però scarsa efficacia della cardioversione elettrica esterna in caso di tachicardia ventricolare (inefficace in 10 pazienti su 15), mentre il trattamento farmacologico (amiodarone, flecainide, procainamide e mexiletina in ordine decrescente di efficacia) viene riportato come più spesso risolutivo.

Questo caso clinico rafforza il convincimento che, per l'esiguità numerica dei casi di tachicardia ventricolare da Anapello pubblicati, un mutamento dell'approccio standard verso questa aritmia non sia giustificabile. Nel caso di scarsa stabilità emodinamica l'atteggiamento terapeutico corretto non può prescindere dal tentativo di trattamento elettrico in prima istanza, scongiurando così le possibili ed evitabili complicazioni iatrogene da farmaci.

## Riassunto

L'*Aconitum napellus* contiene numerosi alcaloidi tossici che hanno mostrato spiccata attività modulatoria sui canali voltaggio-dipendenti del sodio; alle tachiaritmie ventricolari ed alla paralisi respiratoria sono stati ricondotti la maggior parte dei casi di intossicazione mortale. Il trattamento consigliato è di supporto. Descriviamo un raro caso di intossicazione alimentare da *Aconitum napellus*, ingerito da una coppia residente nella provincia di Brescia perché scambiato per "radicchio di montagna". Gli alcaloidi in esso contenuti hanno provocato tachiaritmie in entrambi i pazienti; in particolare il marito ha presentato episodi minacciosi di tachicardia sostenuta a QRS largo con

severa compromissione emodinamica, oltre a sintomi neuromuscolari di tale gravità da richiedere ventilazione meccanica.

*Parole chiave:* Aritmie; Cardiotossicità; Tachicardia ventricolare.

## Bibliografia

1. Chan TY, Tomlinson B, Tse LK, Chan JC, Chan WW, Critchley JA. Aconitine poisoning due to Chinese herbal medicines: a review. *Vet Hum Toxicol* 1994; 36: 452-5.
2. Dickens P, Tai YT, But PP, Tomlinson B, Ng HK, Yan KW. Fatal accidental aconitine poisoning following ingestion of Chinese herbal medicine: a report of two cases. *Forensic Sci Int* 1994; 67: 55-8.
3. Heubach JF, Schule A. Cardiac effects of lappaconitine and N-deacetylappaconitine, two diterpenoid alkaloids from plants of the *Aconitum* and *Delphinium* species. *Planta Med* 1998; 64: 22-6.
4. Ameri A. The effects of *Aconitum* alkaloids on the central nervous system. *Prog Neurobiol* 1998; 56: 211-35.
5. Friese J, Gleitz J, Gutser UT, et al. *Aconitum* sp. alkaloids: the modulation of voltage-dependent Na<sup>+</sup> channels, toxicity and antinociceptive properties. *Eur J Pharmacol* 1997; 337: 165-74.
6. Tai YT, But PP, Young K, Lau CP. Cardiotoxicity after accidental herb-induced aconite poisoning. *Lancet* 1992; 340: 1254-6.
7. Imazio M, Belli R, Pomari F, et al. Malignant ventricular arrhythmias due to *Aconitum napellus* seeds. *Circulation* 2000; 102: 2907-8.
8. Wright SN. Irreversible block of human heart (hH1) sodium channels by the plant alkaloid lappaconitine. *Mol Pharmacol* 2001; 59: 183-92.
9. Chang HM, But PPH. *Pharmacology and applications of Chinese materia medica*. Vol 1 and 2. Singapore: World Scientific Press, 1987.
10. Chen L, Ma C, Cai BC, et al. Single channel analysis of aconitine blockade of calcium channels in rat myocytes. *Yao Xue Xue Bao* 1995; 30: 168-71.
11. Pepper K, Trautwein W. The effect of aconitine on the membrane current in cardiac muscle. *Pflugers Arch* 1967; 296: 328-36.