

Casi clinici

Trombocitopenia associata a trombosi cardiaca massiva in corso di trattamento con eparina non frazionata: descrizione di un caso clinico

Bruno De Piccoli, Anna Martino*, Guerrino Zuin, Antonio Raviele

U.O. di Cardiologia, Ospedale Civile Umberto I, Mestre (VE), *U.O. di Cardiologia, Ospedale Civile SS. Giovanni e Paolo, Venezia

Key words:

Heparin;
Thrombocytopenia;
Thrombosis;
Transesophageal
echocardiography.

Thrombosis associated with a drop in the platelet count may occur in 33-50% of the patients who develop heparin-induced thrombocytopenia (HIT) during treatment with unfractionated heparin; the deep veins are commonly involved while cardiac thrombosis is considered as a rare complication.

We report the case of a 64-year-old woman who was treated with unfractionated heparin following a myocardial infarction and an episode of deep vein thrombosis which occurred 13 days after myocardial revascularization including triple coronary artery bypass grafting; a drop in the patient's platelet count was documented and a transesophageal echocardiogram revealed massive thrombosis of the four cavities of her heart. The diagnosis of HIT was supported by high blood levels of PF4-antiheparin antibodies.

Heparin infusion was stopped and the patient was started on sodium warfarin therapy; the platelet count promptly returned to normal and the size of the clots slowly decreased, although they were still detectable 1 month later. Aspirin (325 mg daily) was then prescribed as an adjunct to warfarin and 6 months later we documented the total disappearance of the thrombotic masses without embolic complications.

(Ital Heart J Suppl 2002; 3 (8): 869-873)

© 2002 CEPI Srl

Ricevuto il 16 gennaio 2002; nuova stesura il 3 giugno 2002; accettato il 6 giugno 2002.

Per la corrispondenza:

Dr. Bruno De Piccoli
Via Ponchielli, 2
30038 Spinea (VE)
E-mail:
depiccoli@inwind.it

Introduzione

La trombosi cardiaca multipla associata a patologia emocoagulativa è un evento raro; in questa malattia la trombosi endocavitaria viene comunemente riconosciuta come causa prima dell'iperconsumo dei fattori dell'emocoagulazione e quindi dei fenomeni emorragici che ne conseguono¹⁻³.

Altre patologie sistemiche, quali la sindrome paraneoplastica o la coagulazione intravascolare disseminata possono essere complicate dalla contemporanea presenza di trombi cardiaci⁴; tuttavia sembra che il fenomeno sia altrettanto raro, oltre che limitato nella sua estensione. Sono invece in aumento le segnalazioni di un'associazione tra trombosi cardiaca e piastrinopenia immunomediata, in corso di trattamento con eparina non frazionata (UFH)⁵.

La piastrinopenia da eparina compare abitualmente dai 4 ai 15 giorni dopo l'inizio dell'impiego del farmaco ed è caratterizzata, oltre che dalla drastica riduzione delle piastrine, da manifestazioni trombotiche; le

più frequenti sono quelle arteriose degli arti e quelle delle vene profonde⁶⁻⁹, con possibilità di embolizzazione polmonare. La trombosi cardiaca endocavitaria è segnalata ma la sua reale prevalenza, nonché la sua estensione, non è nota ed è probabilmente sottostimata dal mancato riconoscimento della sindrome e dal mancato ricorso sistematico ad indagini diagnostiche specifiche.

Riportiamo quindi il caso di una paziente che ha sviluppato una massiva trombosi delle quattro cavità cardiache in corso di trombocitopenia indotta dalla somministrazione di UFH.

Caso clinico

Donna di 64 anni, moderatamente obesa (peso 77 kg, altezza 163 cm), con storia di diabete mellito non insulino-dipendente, ipertensione arteriosa, ipercolesterolemia, angina pectoris, sottoposta nell'aprile 2000 a rivascolarizzazione miocardica con arterie mammarie sulla discendente anteriore e sul margine ottuso e con graft venoso sulla coronaria destra.

Dimessa dopo 8 giorni di decorso postoperatorio privo di complicanze, la paziente torna alla nostra osservazione 5 giorni dopo per dolore stenocardico, dispnea, edema e arrossamento dell'arto inferiore destro che non era stato interessato dalla safenectomia per intervento cardiocirurgico.

All'ingresso è apprezzabile tachicardia sinusale, galoppo presistolico, soffio da rigurgito mitralico, rantoli crepitanti al terzo inferiore dei campi polmonari bilateralmente. L'ECG evidenzia necrosi inferiore subacuta e l'ecocardiogramma transtoracico mostra acinesia della parete infero-basale del ventricolo sinistro con frazione di eiezione ventricolare sinistra intorno al 45%. L'eco-Doppler dei vasi venosi documenta trombosi della vena femorale comune destra e sinistra e della vena safena destra. Un valore di troponina T di 4.1 ng/ml con normali valori di creatinfosfochinasi (CPK) totale (80 UI/l) e CPK-MB (17 UI/l) sembra avvalorare l'ipotesi di necrosi miocardica subacuta. L'emoglobina risulta moderatamente ridotta (9.7 g/dl) con conta di globuli rossi pari a 3 700 000/mm³ a fronte di una conta piastrinica normale (167 000/mm³) e di elevati valori dei prodotti di degradazione del fibrinogeno (Xdp 1670 ng/ml; v.n. ≤ 300 ng/ml).

Viene iniziata terapia con UFH somministrando 70 UI/kg in bolo seguite da un'infusione continua, al dosaggio medio di 1300 UI/ora al fine di ottenere un tempo di tromboplastina parziale attivato compreso fra 65 e 80 s, pari a 1.5-2 volte il valore di base della paziente (39 s). Viene inoltre somministrato acido acetilsalicilico, al dosaggio di 325 mg/die, oltre a ACE-inibitori, diuretici e betabloccanti.

Nei giorni seguenti il quadro clinico peggiora per crescente pallore, ipotensione (95/60 mmHg), tachicardia e malessere generale; si nota inoltre un calo dell'emoglobina (6.7 g/dl), della conta piastrinica (34000/mm³) e del fibrinogeno (155 mg/dl) mentre aumentano gli Xdp (2992 ng/ml). Viene sospesa l'aspirina e si trasfondono emazie concentrate. Nel sospetto di complicanze emorragiche legate alla terapia antiaggregante e anticoagulante, viene richiesta una tomografia assiale computerizzata (TAC) toraco-addominale con contrasto che evidenzia: versamento ematico retroperitoneale, tumefazione rotondeggiante in corrispondenza dell'ovaio di destra e difetti di riempimento del cuore destro e sinistro. Viene quindi ripetuto l'ecocardiogramma transtoracico e, poiché le immagini ottenute risultano insoddisfacenti per una corretta esplorazione delle cavità cardiache, viene eseguito anche un ecocardiogramma transesofageo al fine di chiarire il reperto cardiologico della TAC; si evidenziano così formazioni trombotiche in tutte le cavità cardiache, con maggior espressione a livello degli atri (Figg. 1-3).

La valutazione ginecologica associata a citoaspirato annessiale consente di escludere una patologia tumorale e quindi l'ipotesi di una sindrome trombotica paraneoplastica¹⁰.

Nel sospetto che il recente intervento cardiocirurgico possa essere stato all'origine della trombosi intravascolare e intracardiaca¹¹⁻¹³, con conseguente iperconsu-

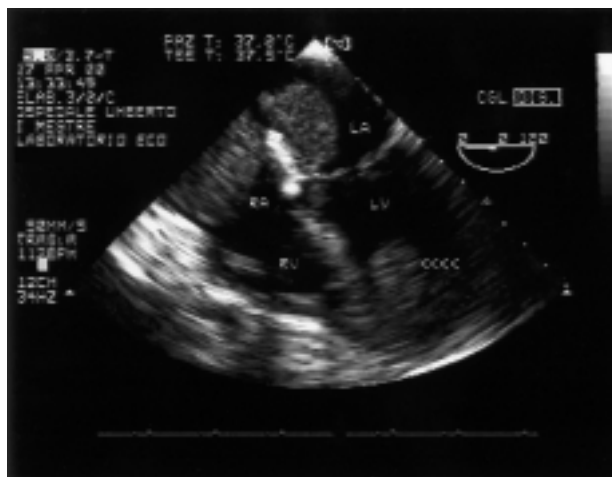

Figura 1. Sezione transesofagea frontale 4 camere raffigurante trombosi dei due atri e del ventricolo sinistro (LV) (frecce bianche). LA = atrio sinistro; RA = atrio destro.

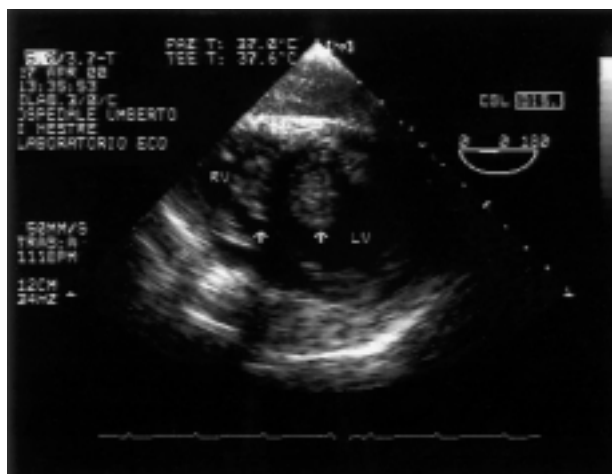

Figura 2. Sezione transgastrica per la visualizzazione dell'asse corto dei due ventricoli; le frecce indicano la presenza di trombi in entrambe le cavità. LV = ventricolo sinistro; RV = ventricolo destro.

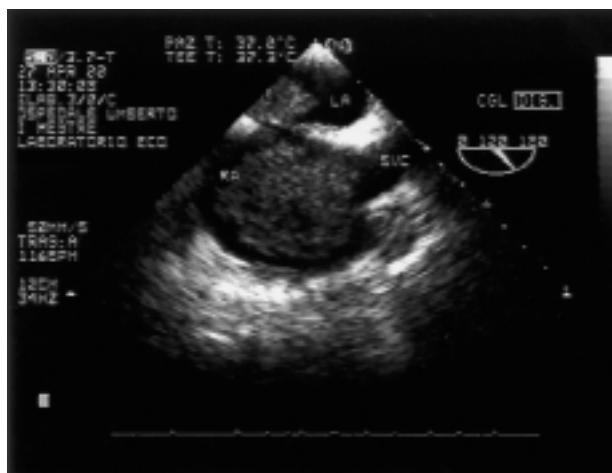

Figura 3. Sezione sagittale con visualizzazione del setto interatriale e della vena cava superiore (SVC): è evidente la marcata voluminosità del trombo in atrio destro (RA) che occupa quasi completamente la cavità. LA = atrio sinistro.

mo piastrinico, viene continuata la terapia eparinica. Tuttavia comincia a farsi strada l'ipotesi di una patologia immunitaria, mediata dall'eparina, per cui vengono ricercati anticorpi anti-eparina-fattore piastrinico 4 (PF4)^{6,7,9}; il successivo rilievo di un elevato titolo di tali anticorpi porta alla diagnosi finale di trombocitopenia indotta da eparina (HIT). Dopo 8 giorni dalla sospensione del farmaco e dalla sua sostituzione con warfarina sodica la conta piastrinica si normalizza (249 000/mm³), vi è una stabilizzazione dell'emoglobina (9.8 g/dl) e del fibrinogeno (227 mg/dl) con una sensibile riduzione dei suoi prodotti di degradazione (Xdp 644 ng/ml). Contemporaneamente è apprezzabile la ricanalizzazione di entrambe le vene femorali comuni e della vena safena destra. Un nuovo ecocardiogramma transesofageo mostra una lieve riduzione delle dimensioni dei trombi intracardiaci.

A 35 giorni dall'ingresso la paziente appare in buone condizioni cliniche e, poiché preferisce non essere sottoposta a controllo coronarografico, viene dimessa con warfarina sodica, cui vengono aggiunti 325 mg/die di aspirina per la persistenza dei trombi cardiaci, sebbene ridotti di dimensione ed estensione (Fig. 4).

Nei successivi 6 mesi i controlli ecocardiografici transesofagei dimostrano la progressiva riduzione e scomparsa delle formazioni trombotiche endocavitare (Fig. 5) in assenza di complicanze emboliche; contemporaneamente la crisi ematica e la ricanalizzazione delle vene femorali e della safena rimangono stabili.

Discussione

La HIT è distinguibile in due forme: la HIT I e la HIT II^{6,7,9}. La prima comporta una transitoria e asintomatica piastrinopenia che compare 1-2 giorni dopo l'inizio del trattamento con UFH e che si risolve spontaneamente senza la necessità di sospendere il farmaco; sembra conseguente ad un'agglutinazione delle piastrine

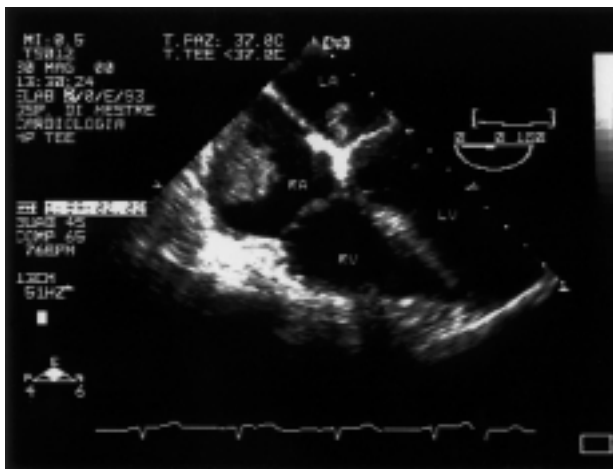


Figura 4. Un mese più tardi sono ancora evidenti i fenomeni trombotici nei due atri, anche se ridotti di dimensione. Non sembra più evidente il trombo in ventricolo sinistro. Abbreviazioni come in figure 1 e 2.

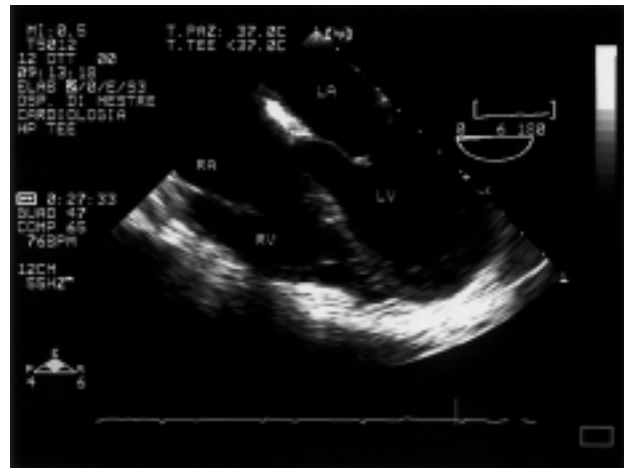


Figura 5. Sei mesi più tardi i trombi non sono più visualizzabili sia a livello degli atri che dei ventricoli. Abbreviazioni come in figure 1 e 2.

ne mediata dall'eparina stessa⁹. La HIT II è la forma più grave, caratterizzata da una riduzione superiore anche al 30% della conta piastrinica e da un'elevata mortalità; compare generalmente dopo 4-5 giorni di terapia con UFH e si risolve dopo 5-15 giorni dalla sospensione obbligatoria del farmaco, potendosi protrarre anche per alcuni mesi. Può coinvolgere fino al 2% dei soggetti trattati con UFH. Riguardo alla sua patogenesi, si sa che il PF4, rilasciato dalle piastrine, si lega alle molecole di eparina formando un aggregato antigenico che evoca una risposta immunitaria mediata dalle IgG; l'immunocomplesso PF4-eparina-IgG attiva le piastrine e crea una lesione endoteliale provocando trombocitopenia e/o trombotosi.

Le principali indagini di laboratorio per la diagnosi della malattia si basano su prove funzionali e immunologiche^{14,15}. Le prime comprendono il test di aggregazione piastrinica, il test del rilascio della C-serotonina e quello dell'attivazione piastrinica indotta dall'eparina; in queste prove funzionali viene osservata l'aggregazione di un campione di piastrine in presenza del siero di paziente affetto da HIT II e di dosi terapeutiche di eparina. Il test immunologico consiste nell'identificazione degli anticorpi specifici tramite l'impiego di antigeni contenenti il complesso PF4-eparina. Sia le prove funzionali che quelle immunologiche non hanno una sensibilità assoluta ma sono reciprocamente integrabili poiché la negatività delle prime può essere associata alla positività delle seconde e viceversa: in laboratori esperti i falsi negativi per entrambe le prove sono < 5%.

Nel caso qui descritto l'orientamento diagnostico, sia della clinica che delle ricerche di laboratorio, non è stato subito indirizzato verso la HIT perché la paziente in esame aveva sviluppato trombosi venosa prima di essere trattata con UFH; infatti la signora era stata ricoverata per infarto miocardico coinvolgente la parete inferiore del ventricolo sinistro, che era stata rivascolarizzata con graft venoso, e aveva manifestato, fin dall'ingresso, flebotrombosi all'arto inferiore destro. Dato il progresso in-

tervento cardiocirurgico, si era ipotizzata inizialmente una sindrome da ipercoagulazione intravasale¹¹⁻¹³ con iperconsumo di piastrine e di altri fattori della coagulazione che avrebbero potuto giustificare anche lo stato anemico, con emoglobina scesa su valori di 6.7 g/dl, associato all'ematoma retroperitoneale emerso alla TAC. L'esame radiologico aveva poi fatto sospettare una neoplasia maligna ovarica che rafforzava ulteriormente l'ipotesi di una sindrome da ipercoagulazione¹⁰; poteva quindi essere giustificato il trattamento con eparina.

Tuttavia il rapporto temporale con l'intervento chirurgico appariva eccessivamente lungo e le indagini ginecologiche non hanno confermato il primitivo sospetto di neoplasia maligna; l'ecografia pelvica ha concluso per voluminosa cisti dell'ovaio di destra che è stata poi sottoposta ad aspirazione con ago transcutaneo. L'intervento ha ridotto sensibilmente il volume della massa e il citospirato ha escluso la presenza di cellule neoplastiche. I marcatori bioumorali, quali l'antigene carcinoembrionale e l'antigene carcinomatoso ovarico, sono risultati rispettivamente < 4 mg/ml e < 35 U/ml che sono i limiti di normalità per il nostro laboratorio di analisi ematochimiche.

Va poi aggiunto che trombosi cardiache così estese non sono state riportate né nella sindrome ipercoagulativa postchirurgica né in quella paraneoplastica. Tutte queste osservazioni hanno fatto quindi spostare il sospetto sull'UFH quale causa dell'associazione di piastrinopenia e trombosi; il rilievo degli anticorpi specifici ha definitivamente chiarito la diagnosi.

Si può ipotizzare che le alte dosi di eparina, comunemente impiegate durante la circolazione extracorporea, abbiano sensibilizzato la paziente¹⁶ dando origine, in occasione della nuova somministrazione del farmaco, alla trombocitopenia associata a trombosi. È stato infatti segnalato che nel 40% dei pazienti sottoposti a circolazione extracorporea sono dimostrabili anticorpi antieparina-PF4, anche se solo una minima percentuale sviluppa la HIT¹⁷.

Dai dati della letteratura si desume che i pazienti che sviluppano la HIT durante trattamento con UFH presentano fenomeni trombotici in una percentuale variabile dal 33 al 50%⁷; la trombosi venosa profonda è l'evento più frequente mentre il coinvolgimento cardiaco è descritto come raro. Tuttavia, di fronte ad una corretta diagnosi di HIT, la contemporanea presenza di trombosi cardiaca può sfuggire se non viene sistematicamente indagata con l'ecocardiografia.

Nel caso qui riportato l'esplorazione specifica è avvenuta perché la paziente presentava fin dall'inizio una patologia ischemica miocardica; quando invece la HIT si manifesta in soggetti senza cardiopatia documentata, la mancata esecuzione di un ecocardiogramma, anche transtoracico, può comportare un aumentato rischio di fenomeni cardioembolici inattesi, là ove una terapia anticoagulante adeguata è in grado di scongiurare simili complicanze¹⁸.

Il trattamento della HIT II prevede la sospensione dell'UFH e l'utilizzo di altri anticoagulanti mirati alla

risoluzione dei fenomeni trombotici. Fra quelli disponibili in Italia ricordiamo gli inibitori diretti della trombina^{19,20}, quali l'irudina, l'argatroban e l'ancrod, che viene estratto dal veleno di vipera; sono sconsigliabili invece le eparine a basso peso molecolare per l'elevata reattività crociata con gli anticorpi antieparina-PF4. Resta comunque largamente impiegata la terapia con anticoagulanti orali, quali la warfarina, che viene somministrata dopo un breve periodo di impiego dei farmaci sopra menzionati o precocemente, alla sospensione dell'UFH²¹. Noi abbiamo scelto quest'ultima modalità iniziando la warfarina a basso dosaggio (1.5 mg/die in media nei primi 5 giorni con raggiungimento di un INR di 2.7 al quinto giorno) onde evitare l'effetto inibitorio sulla proteina C con possibile peggioramento della trombosi. Non abbiamo infatti osservato tale complicazione, inoltre la conta piastrinica è aumentata e i prodotti di degradazione del fibrinogeno sono diminuiti sensibilmente a partire dal quarto giorno dopo la sospensione dell'UFH e l'inizio della somministrazione di warfarina.

Non è facile stabilire il ruolo dell'aspirina somministrata in aggiunta all'anticoagulante orale; sebbene gli ecocardiogrammi transesofagei durante i 6 mesi successivi al suo impiego abbiano mostrato una progressiva riduzione e scomparsa delle formazioni trombotiche (Fig. 5), non possiamo desumere da questo dato l'efficacia del farmaco né tanto meno possiamo trarre conclusioni sui suoi tempi d'azione, visto che non disponiamo di controlli ecocardiografici ravvicinati. Non abbiamo inoltre il supporto della letteratura su questo argomento poiché non esistono, a nostra conoscenza, studi controllati sull'impiego dell'aspirina nella HIT II; viene riportata un'unica esperienza in cui un paziente dializzato e affetto da HIT è stato trattato, con successo, tramite dosaggi elevati del farmaco (1 g/die) per prevenire la trombosi nel circuito extracorporeo di dialisi²². L'uso di antiaggreganti piastrinici può sembrare irrazionale in una patologia in cui il legame fra le cellule, mediato dagli anticorpi antieparina-PF4, avviene su siti diversi da quelli occupati dai farmaci⁷; tant'è vero che studi istologici hanno mostrato che questi trombi sono "bianchi"¹⁸, diversi da quelli abitualmente riscontrabili nei processi emocoagulativi che si realizzano su superfici endocardiche o endoteliali alterate. Vi sono tuttavia segnalazioni in letteratura^{23,24} dell'efficacia terapeutica nella HIT II di altri farmaci antiaggreganti, quali gli antagonisti dell'adenosina difosfato (ticlopidina e clopidogrel) e gli inibitori della glicoproteina IIb/IIIa; è possibile quindi che anche l'aggiunta di un antiaggregante come l'aspirina alla terapia della nostra paziente abbia avuto un effetto favorevole accelerando la scomparsa dei trombi endocavitari.

In conclusione, l'associazione di trombosi venosa e piastrinopenia, durante trattamento con UFH, legittima il sospetto di HIT e la conseguente ricerca di anticorpi antieparina-PF4; appare inoltre opportuno il ricorso ad un'indagine ecocardiografica di routine per la ricerca di una possibile trombosi endocavitaria concomitante.

Riassunto

L'associazione fra trombocitopenia e fenomeni trombotici è stata descritta nel 33-50% dei pazienti che sviluppano la sindrome trombocitopenica indotta dall'eparina (HIT); la trombosi delle vene profonde costituisce la complicanza più frequente mentre la trombosi endocavitaria cardiaca è descritta come rara. Descriviamo il caso di una paziente di 64 anni trattata con eparina non frazionata per un infarto miocardico e una trombosi venosa profonda occorsi 13 giorni dopo un intervento di rivascularizzazione miocardica con triplice bypass aortocoronarico.

In concomitanza di una drastica riduzione delle piastrine plasmatiche, l'ecocardiogramma transesofageo evidenziò nella paziente una trombosi massiva delle quattro cavità cardiache; la diagnosi di HIT venne posta in base al riscontro di elevati titoli di anticorpi anti-eparina-PF4.

Dopo la sospensione dell'eparina non frazionata si osservò una rapida normalizzazione della conta piastrinica e con l'uso di anticoagulanti orali si ottenne una progressiva riduzione della dimensione dei trombi. Alla warfarina vennero aggiunti 325 mg/die di aspirina per la persistenza delle formazioni trombotiche a 1 mese di distanza; con questo duplice trattamento si ottenne, dopo 6 mesi, la completa regressione della trombosi cardiaca senza complicanze emboliche.

Parole chiave: Ecocardiografia transesofagea; Eparina; Trombocitopenia; Trombosi.

Ringraziamenti

Gli autori ringraziano il Prof. Fabrizio Fabris, dell'Istituto di Semeiotica Medica dell'Università degli Studi di Padova, per il prezioso contributo offerto nell'inquadramento diagnostico del caso clinico descritto e per la revisione del testo relativo alla patologia emocoagulativa.

Bibliografia

1. Sculier JP, Coune A, Vandebossche JC, Muller C. Intracardiac thrombosis associated with acute consumption coagulopathy. *Cardiology* 1987; 74: 58-61.
2. McIlraith DM, Mant MJ, Brien WF. Chronic consumptive coagulopathy due to intracardiac thrombus. *Am J Med* 1987; 82: 135-6.
3. Hanano M, Takahashi H, Arakawa K, et al. Consumption coagulopathy associated with left atrial thrombosis. *Hematol Pathol* 1991; 5: 27-31.
4. Levi M, de Jonge E, van der Poll T, ten Cate H. Disseminated intravascular coagulation. *Thromb Haemost* 1999; 82: 695-705.
5. Olbrich K, Wiersbitzky M, Wacke W, et al. Atypical heparin-induced thrombocytopenia complicated by intracardiac thrombus, effectively treated with ultra-low-dose rt-PA lysis

- and recombinant hirudin (Lepirudin). *Blood Coagul Fibrinolysis* 1998; 9: 273-7.
6. Warkentin TE, Levine MN, Hirsh J, et al. Heparin-induced thrombocytopenia in patients treated with low-molecular-weight heparin or unfractionated heparin. *N Engl J Med* 1995; 332: 1330-5.
7. Warkentin TE. Heparin-induced thrombocytopenia: a clinicopathologic syndrome. *Thromb Haemost* 1999; 82: 439-47.
8. Giaconi S, Zecchi C, Rocchi M, Tartarini G. Trombocitopenia indotta da eparina: descrizione di un caso clinico. *Ital Heart J Suppl* 2001; 2: 1016-9.
9. Fabris F, Luzzatto G, Stefani PM, Girolami B, Cella G, Girolami A. Heparin-induced thrombocytopenia. *Haematologica* 2000; 85: 72-81.
10. Contrino J, Hair G, Kreutzer D, Rickles FR. In situ detection of tissue factor in vascular endothelial cells: correlation with the malignant phenotype of human breast disease. *Nat Med* 1996; 2: 209-15.
11. Hunt BJ, Parrat RN, Segal HC, Sheikh S, Kallis P, Yacoub M. Activation of coagulation and fibrinolysis during cardiothoracic operations. *Ann Thorac Surg* 1998; 65: 712-8.
12. Wilde JT. Hematological consequences of profound hypothermic circulatory arrest and aortic dissection. *J Card Surg* 1997; 12 (2 Suppl): 201-6.
13. Bick RL. Alterations of hemostasis associated with cardiopulmonary bypass: pathophysiology, prevention, diagnosis and management. *Semin Thromb Hemost* 1976; 3: 59-82.
14. Visentin GP, Ford SE, Scott JP, Aster RH. Antibodies from patients with heparin-induced thrombocytopenia/thrombosis are specific for platelet factor 4 complexed with heparin or bound to endothelial cells. *J Clin Invest* 1994; 93: 81-8.
15. Amiral J. Diagnostic tests in heparin-induced thrombocytopenia. *Platelets* 1997; 8: 68-72.
16. King DJ, Kelton JG. Heparin-associated thrombocytopenia. *Ann Intern Med* 1984; 100: 535-40.
17. Warkentin TE, Sheppard JA, Horsewood P, Simpson PJ, Moore JC, Kelton JG. Impact of the patient population on the risk for heparin-induced thrombocytopenia. *Blood* 2000; 96: 1703-8.
18. Vignon P, Gueret P, Francois B, Serhal C, Fermeaux V, Ben-said J. Acute limb ischemia and heparin-induced thrombocytopenia: the value of echocardiography in eliminating a cardiac source of arterial emboli. *J Am Soc Echocardiogr* 1996; 9: 344-7.
19. Lewis BE, Walenga JM, Wallis DE. Anticoagulation with Novastan (argatroban) in patients with heparin-induced thrombocytopenia and heparin-induced thrombocytopenia and thrombosis syndrome. *Semin Thromb Hemost* 1997; 23: 197-202.
20. Greinacher A, Janssens U, Berg G, et al. Lepirudin (recombinant hirudin) for parenteral anticoagulation in patients with heparin-induced thrombocytopenia. Heparin-Associated Thrombocytopenia Study (HAT) Investigators. *Circulation* 1999; 100: 587-93.
21. Wallis DE, Quintos R, Wehrmacher W, Messmore H. Safety of warfarin anticoagulation in patients with heparin-induced thrombocytopenia. *Chest* 1999; 116: 1333-8.
22. Matsuo T, Yamada T, Chikahira Y, Kadowaki S. Effect of aspirin on heparin-induced thrombocytopenia (HIT) in a patient requiring hemodialysis. *Blut* 1989; 59: 393-5.
23. Haas S, Walenga JM, Jeske WP, Fareed J. Heparin-induced thrombocytopenia: the role of platelet activation and therapeutic implications. *Semin Thromb Hemost* 1999; 25 (Suppl 1): 67-75.
24. Walenga JM, Jeske WP, Wallis DE, et al. Clinical experience with combined treatment of thrombin inhibitors and GP IIb/IIIa inhibitors in patients with HIT. *Semin Thromb Hemost* 1999; 25 (Suppl 1): 77-81.