

Caso clinico

Associazione di miocardio non compatto e di persistenza del dotto arterioso in giovane asintomatico: rilievo in corso di screening per idoneità sportiva agonistica

Massimo Calzolari, Oscar Gaddi, Barbara Ilari*, Roberto Iotti**, Giovanni Tortorella, Nicola Muià, Umberto Guiducci

U.O. di Degenza Cardiologica, Dipartimento di Area Critica, Arcispedale S. Maria Nuova, Reggio Emilia, *Scuola di Specializzazione in Medicina dello Sport, Università Cattolica del Sacro Cuore, Roma, **Scuola di Specializzazione in Cardiologia, Università degli Studi, Parma

Key words:
Cardiomyopathies/
Myocardial diseases;
Congenital heart
disease;
Echocardiography.

Spongy or noncompacted myocardium is a rare congenital cardiomyopathy characterized by parietal myocardial structural alterations secondary to intrauterine arrest of myocardial fiber compaction. It can be associated with other congenital cardiovascular malformations or manifest as an isolated disease. It is characterized by a wide variety of clinical presentations that range from complete absence of symptoms to thromboembolic manifestations, ventricular arrhythmias and congestive heart failure; the short- and mid-term prognosis is quite severe. We here describe a casual finding of an advanced form of noncompacted myocardium associated with patent ductus arteriosus in a young asymptomatic athlete during a routine visit for agonistic sports eligibility. Although the patient had a normal functional capacity, transthoracic echocardiography showed left ventricular dilation with a moderately depressed contractile function and the presence of numerous prominent trabeculae and deep intertrabecular recesses which communicated with the left ventricular cavity. These findings which were confirmed by further echocardiographic examinations, and the absence of other cardiovascular disorders associated with this disease, led us to the diagnosis of noncompacted myocardium. The patient was not allowed to perform sports activities and underwent percutaneous closure of the patent ductus arteriosus. He was asymptomatic and because in the recent literature there are no data regarding pharmacological therapy in these patients, the subject was submitted to routine clinical follow-up evaluation with no medical therapy.

(Ital Heart J Suppl 2002; 3 (6): 659-664)

© 2002 CEPI Srl

Ricevuto il 12 marzo
2002; accettato il
26 marzo 2002.

Per la corrispondenza:

Dr. Massimo Calzolari

U.O. di Degenza
Cardiologica
Dipartimento
di Area Critica
Arcispedale
S. Maria Nuova
Viale Risorgimento, 80
42100 Reggio Emilia
E-mail: cardiologia@
asmn.re.it

Il miocardio non compatto (MNC) o “spongioso” è una rara cardiomiopatia congenita inserita nel gruppo delle cardiomiopatie non classificabili dal Report della Task Force congiunta WHO/ISFC del 1995¹ caratterizzata da alterazioni strutturali parietali del miocardio secondarie ad un arresto intrauterino della compattazione delle fibre miocardiche in assenza di coesistenti lesioni congenite. Essa può talora associarsi ad altre alterazioni congenite a carico dell'apparato cardiocircolatorio o di altri organi, nell'ambito di alterazioni genetiche a tutt'oggi non completamente conosciute, ma esistono in letteratura numerose descrizioni anche recenti^{2,3} di casi sporadici non associati ad alcun'altra evidente anomalia extracardiaca, come nel soggetto giunto alla nostra osservazione.

La diagnosi si fonda su criteri ecocardiografici e la malattia può estrinsecarsi

con un ampio spettro di quadri clinici che vanno dalla completa assenza di sintomi fino a manifestazioni tromboemboliche, aritmie ventricolari maggiori o quadri conclamati di scompenso cardiaco. La rarità di questa cardiomiopatia ha reso problematica la raccolta di dati di follow-up a lungo termine su casistiche sufficientemente ampie. Lavori recenti, tuttavia, evidenziano che questa condizione è associata ad una prognosi piuttosto severa a breve-medio termine, soprattutto per i soggetti con evidenza strumentale di disfunzione ventricolare sinistra o segni clinici di scompenso cardiaco al momento della diagnosi.

Caso clinico

Riportiamo il caso di un ragazzo di 16 anni, che giunse alla nostra osservazione

dopo essersi sottoposto per la prima volta ad una visita presso il locale centro di Medicina dello Sport per il rilascio della certificazione di idoneità sportiva agonistica alla pratica del calcio.

L'ECG di base del soggetto in esame evidenziò delle alterazioni della ripolarizzazione: onda T negativa in D1 e aVL e con aspetto bifasico in sede inferiore e nelle precordiali da V₁ a V₃ (Fig. 1).

La prova da sforzo, eseguita fino all'esaurimento muscolare e ben tollerata soggettivamente, mostrò un adeguato incremento crono-pressorio senza induzione di aritmie ventricolari o sopraventricolari né alterazioni della ripolarizzazione indicative di ischemia da lavoro. Il paziente mostrò una normale capacità di esercizio (frequenza cardiaca massima 170 b/min, doppio prodotto 27 200) e le alterazioni presenti nell'ECG a riposo non subirono alcuna modificazione durante sforzo.

Al termine della valutazione routinaria ivi eseguita, non emersero precedenti anamnestici di sincopi né indizi di ridotta tolleranza all'attività fisica, ma solo il riscontro di un lieve soffio sistolico, noto fin dall'età infantile, per cui era già stato eseguito all'età di 2 anni un ecocardiogramma con riscontro di pervietà della fossa ovale con minimo shunt in assenza di altri reperti patologici; in particolare, il ventricolo sinistro viene descritto come "normale per morfologia, spessori parietali e cinetica". Non fu prescritto in seguito alcun controllo.

Per questi dati anamnestici e per le alterazioni elettrocardiografiche osservate a riposo, anche se non modificate dallo sforzo, venne eseguita un'indagine ecocardiografica presso l'Unità Operativa di Degenza Cardiologica dell'Arcispedale S. Maria Nuova di Reggio

Emilia, che evidenziava: ventricolo sinistro di aspetto globoso, dilatato (diametro telediastolico 60 mm) moderatamente ipocinetico (frazione di eiezione 40%) (Fig. 2), con aspetto "spugnoso" della parete e profondi recessi intertrabecolari soprattutto a localizzazione apicale (Fig. 3); pattern di riempimento ventricolare sinistro come da alterato rilasciamento con inversione del rapporto E/A del flusso transmitralico; morfologie valvolari e sezioni di destra nella norma; lieve insufficienza tricuspидale con gradiente pressorio ventricolo-atriale pari a 17 mmHg; setto interatriale integro (non fu confermata dunque la pervietà della fossa ovale osservata in età infantile), pervietà del dotto di Botallo con flusso sistolo-diastolico ad elevata velocità indicativo di normali valori pressori nel piccolo circolo. Venne successivamente eseguita ecocontrastografia mediante iniezione continua di Levovist (Schering AG, Berlino, Germania) alla velocità di 300 ml/ora in vena antecubitale, utilizzando la metodica "harmonic power" Doppler con immagini triggerate in telesistole e telediastole. Il mezzo di contrasto delinè chiaramente i profondi spazi intertrabecolari (Fig. 4). Un ECG dinamico secondo Holter non mise in evidenza aritmie di rilievo.

La diagnosi formulata, sulla base dei suddetti aspetti ecocardiografici, fu quella di MNC. Per la specificità di tali reperti, in accordo con i dati della letteratura che indicano nell'ecocardiogramma il *gold standard* diagnostico, non si ritenne necessario procedere ad indagini quali l'ecocardiografia transesofagea o la risonanza magnetica nucleare che nulla avrebbero aggiunto dal punto di vista diagnostico, mentre fu eseguito un cateterismo cardiaco che mostrò un albero coronarico indenne da lesioni e confermò la presenza di normali pressioni nel cir-

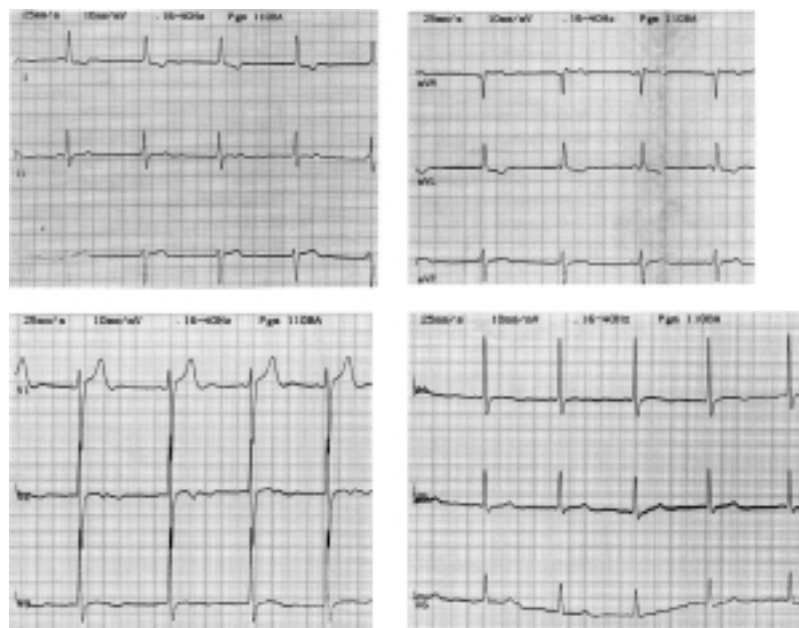

Figura 1. ECG di base: elevati voltaggi nelle derivazioni periferiche, onda T negativa in D1 e aVL e con aspetto bifasico in sede inferiore e nelle precordiali da V₁ a V₃.

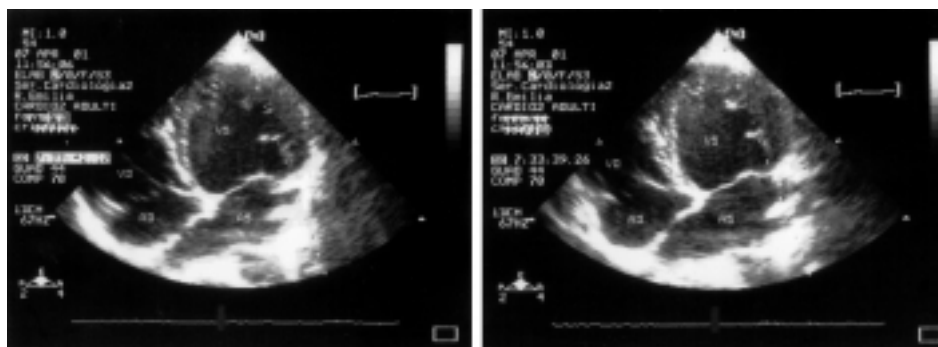


Figura 2. Ecocardiografia transtoracica, proiezione 4 camere apicale. A sinistra: telediastole, il ventricolo sinistro (VS) è dilatato e di aspetto globoso; la porzione apicale è ispessita e disomogenea. A destra: sistole, la contrazione del VS è globalmente ipocinetica. AD = atrio destro; AS = atrio sinistro; VD = ventricolo destro.

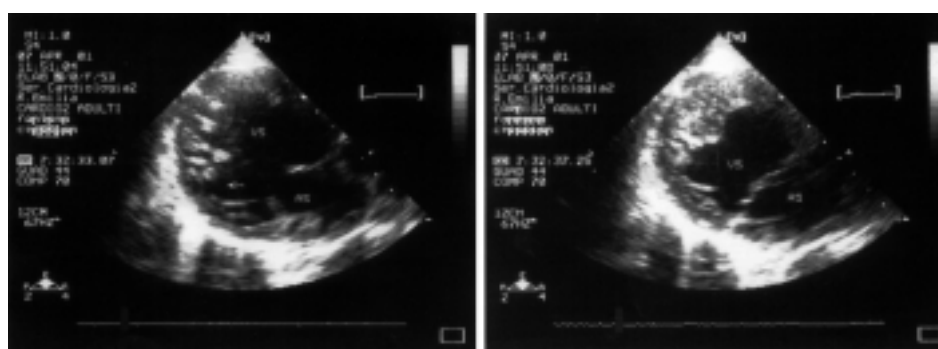


Figura 3. Ecocardiografia transtoracica, proiezione asse lungo parasternale (sezione off-axis). A sinistra: diastole, la parete ventricolare sinistra presenta profondi recessi e numerose trabecolazioni (freccia). A destra: sistole, cospicua ipertrofia della porzione apicale del ventricolo sinistro; anche in fase sistolica la parete miocardica è disomogenea e conserva numerosi recessi intertrabecolari. Abbreviazioni come in figura 2.

colo polmonare. In accordo con i colleghi emodinamisti, tuttavia, vista la semplicità tecnica e l'assenza di rischi connessi alla procedura, fu effettuata la chiusura percutanea mediante device in quanto il dotto arterioso pervio espone comunque il paziente al rischio di endocardite e ad un certo grado di sovraccarico ventricolare sinistro. Il soggetto in esame fu ovviamente ritenuto non idoneo alla pratica sportiva e fu avviato ad un follow-up con controlli clinico-strumentali annuali. Tra i familiari di primo grado del paziente, anch'essi sottoposti a screening ecocardiografico, non sono stati identificati altri soggetti affetti dalla cardiomiopatia.

Discussione

Il MNC è una cardiomiopatia congenita inserita nel gruppo delle cardiomiopatie non classificabili dal Report della Task Force congiunta WHO/ISFC del 1995¹, caratterizzata da alterazioni strutturali parietali del miocardio secondarie ad un arresto intrauterino della compattazione delle fibre miocardiche in assenza di coesistenti lesioni congenite.

Nelle primissime fasi dell'embriogenesi, prima dello sviluppo della circolazione coronarica, il cuore con-

siste di una rete di fibre muscolari organizzate in fascicoli intrecciati "a maglia", le cui trabecole sono separate da profondi recessi intertrabecolari che comunicano con la cavità ventricolare sinistra. Nel normale sviluppo tra la quinta e l'ottava settimana di vita intrauterina, la struttura a "favo d'api" del miocardio ventricolare si trasforma in miocardio compatto, con obliterazione degli spazi intertrabecolari che si trasformano in capillari con sviluppo parallelo della circolazione coronarica. Generalmente il processo di compattazione procede dall'epicardio all'endocardio e dalla base all'apice del ventricolo sinistro. Il MNC rappresenta un arresto nel processo di compattazione del miocardio con la persistenza di multiple trabecole ventricolari anormali separate da profondi spazi intertrabecolari.

Oltre alle forme isolate, in alcuni casi la malattia ha una ricorrenza familiare sostenuta da anomalie cromosomiche (per esempio *Xq28-linked noncompaction* con prognosi infausta prima del raggiungimento dell'età adulta). Talora il MNC è associato a disordini neuromuscolari come la distrofia muscolare di Becker, a dismorfismi facciali, alla sindrome di Roifman, ad origine anomala dell'arteria coronarica sinistra dall'arteria polmonare, a cardiopatie complesse cianogene, ad ostruzione congenita del tratto di efflusso del ventricolo si-

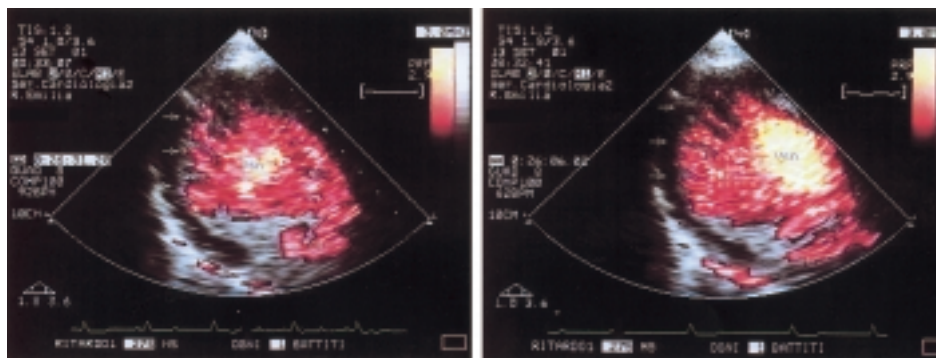


Figura 4. Ecocontrastografia (Levovist), proiezione asse lungo parasternale (sezione off-axis); l'utilizzo del mezzo di contrasto permette una chiara definizione degli spazi intertrabecolari. Asn = atrio sinistro; Vsn = ventricolo sinistro.

nistro o del ventricolo destro, ad atresia della polmonare con setto interventricolare intatto. In questi ultimi casi, la regressione embriogenetica dei "sinusoidi" viene danneggiata durante l'ontogenesi dal postcarico del ventricolo sinistro con formazione di profondi recessi comunicanti sia con la cavità ventricolare che con il sistema arterioso coronarico⁴⁻¹⁰.

Il *gold standard* per la diagnosi di MNC è l'ecocardiografia (transtoracica e transesofagea) con la dimostrazione, in assenza di altre cardiopatie congenite od acquisite, di un'alterata struttura ventricolare sinistra con segmenti parietali estremamente ispessiti ed ipocinetici consistenti di due lamine: una sottile lamina di miocardio compatto a livello epicardico ed una spessa lamina endocardica di MNC (ipocinetico). Ritter et al.⁴ hanno dimostrato che il pattern ecocardiografico consente sia una diagnosi corretta sia l'identificazione dei segmenti coinvolti con eccellente congruenza con i dati anatomico-patologici. Lo stesso gruppo¹¹ ha proposto i seguenti criteri diagnostici:

- evidenti ed esagerate trabecolazioni della parete miocardica;
- profondi recessi intertrabecolari riempiti dal sangue proveniente dalla cavità ventricolare visualizzabili al color Doppler o con l'ecocontrastografia;
- rapporto ≥ 2 tra gli spessori (calcolati in telesistole) della lamina endocardica non compatta e della lamina epicardica compatta nel segmento avente il massimo spessore.

I segmenti più comunemente coinvolti sono l'apice e le regioni medioventricolari delle pareti inferiore e laterale, mentre il coinvolgimento del setto interventricolare, della parete anteriore e di tutti i segmenti basali del miocardio ventricolare è molto meno comune. Tutti i segmenti non compatti sono ipocinetici, e talora anche segmenti normalmente compattati risultano ipocinetici. La presenza di trabecolazioni più o meno pronunciate è caratteristica anche di altre forme di ipertrofia miocardica, su base ipertensiva, dilatativa o valvolare. In questi casi tuttavia, non si riscontra la separazione della parete in due lamine distinte, la trabecolatura è in genere

diffusa a tutto il miocardio e non solo ad alcuni segmenti e i recessi intertrabecolari non sono così prominenti da accogliere sangue proveniente dalla cavità.

Sebbene il MNC sia una patologia congenita, le manifestazioni cliniche possono dipendere dall'estensione e dal numero dei segmenti coinvolti, dalle alterazioni morfologiche e vasomotorie del circolo coronarico (con conseguente cardiopatia ischemica), nonché dalla progressiva dilatazione ventricolare, e vanno da quadri di completa assenza di sintomi fino a grave compromissione della funzionalità cardiaca a prognosi infausta. Nei pazienti affetti si possono osservare (Tab. I)^{5,11,12}: scompenso cardiaco (come risultato di depressa funzione sistolica del ventricolo sinistro); aritmie cardiache e difetti di conduzione come fibrillazione atriale, aritmie ventricolari talora mortali, blocchi di branca, Wolff-Parkinson-White; complicazioni cardioemboliche (dovute sia alla fibrillazione atriale che alla possibilità che si formino coaguli nei profondi recessi intertrabecolari).

La rarità della cardiomiopatia e lo sviluppo progressivo della dilatazione ventricolare possono rendere difficile l'identificazione, soprattutto in età pediatrica o giovanile (nel caso in esame l'ecocardiogramma all'età di 2 anni apparve normale e non fu prescritto alcun controllo successivo).

Studi a lungo termine condotti su popolazioni pediatriche e adulte hanno dimostrato una progressiva depressione della funzione sistolica e diastolica del ventricolo sinistro, nonché la tendenza allo sviluppo di aritmie ventricolari. La causa di questa progressiva compromissione cardiaca non è ancora perfettamente conosciuta, ma una morfologia ventricolare anomala potrebbe portare nel tempo ad una dilatazione delle pareti e ad un'alterata vascolarizzazione delle trabecole con formazione di zone ischemiche e quindi di tessuto cicatriziale che potrebbe rappresentare un substrato per aritmie ventricolari⁴; l'utilizzo della tomografia ad emissione di positroni per lo studio della perfusione delle aree di MNC ha recentemente fornito dati a supporto di questa ipotesi¹³.

Tabella I. Caratteristiche del miocardio non compatto nella popolazione pediatrica ed adulta.

| | Chin et al. ⁵ | Oechslin et al. ¹¹ | Ichida et al. ¹² |
|------------------------------------|--------------------------|-------------------------------|-----------------------------|
| N. pazienti | 8 | 34 | 27 |
| Sesso maschile (%) | 63 | 74 | 56 |
| Dismorfismi faciali (%) | 38 | 0 | 33 |
| Età media di prima diagnosi (anni) | 7 | 40 | 5 |
| Follow-up medio (anni) | 5 | 11 | 17 |
| Blocco di branca (%) | 25 | 56 | 15 |
| Wolff-Parkinson-White (%) | 13 | 0 | 15 |
| Tachicardia ventricolare (%) | 38 | 41 | 0 |
| Familiarità (%) | 50 | 18 | 44 |
| Segni e sintomi di scompenso (%) | 63 | 68 | 30 |
| Eventi embolici sistemici (%) | 38 | 21 | 0 |
| Embolia polmonare (%) | 0 | 9 | 7 |
| Trombi ventricolari (%) | 25 | 9 | 0 |
| Morte (%) | 38 | 35 | 7 |
| Trapianto cardiaco (%) | 0 | 12 | 4 |
| Posizione dei segmenti "spongiosi" | | | |
| Apice (%) | – | 94 | 100 |
| Parete inferiore (%) | – | 94 | 70 |
| Parete laterale (%) | – | 100 | 41 |

Nell'unico studio su una casistica relativamente ampia in soggetti adulti (34 pazienti) finora pubblicato¹¹ l'incidenza è risultata nettamente superiore nei maschi (3:1) e quasi i due terzi dei pazienti al momento della diagnosi si trovavano in classe funzionale NYHA I o II; in quasi tutti i pazienti (94%) erano presenti alterazioni (anche se aspecifiche) all'ECG di base, mentre una familiarità si riscontrava solo nel 18% dei casi; l'età al momento della diagnosi era mediamente di 42 ± 17 anni e nei due terzi dei casi vi era evidenza ecocardiografica già al momento della diagnosi di dilatazione ventricolare sinistra (diametro telediastolico 65 ± 13 mm); ancora più frequente (84%) era il riscontro di disfunzione sistolica (frazione di eiezione $< 50\%$, in media $33 \pm 13\%$) ed in tutti i casi erano presenti alterazioni del pattern di riempimento ventricolare sinistro indicative di disfunzione diastolica.

Nel follow-up, protrattosi per 11 anni, l'evento più frequente è stato la comparsa di scompenso cardiaco con necessità di ospedalizzazione. La mortalità o la necessità di trapianto cardiaco è risultata rispettivamente del 35 e del 12% (l'endpoint combinato ha interessato quindi quasi il 50% dei pazienti); la metà dei decessi si è verificata per morte improvvisa, mentre la seconda più comune causa di morte è risultata lo scompenso cardiaco, cui contribuiscono una disfunzione sia sistolica che diastolica. Eventi tromboembolici sono stati registrati nel 24% dei pazienti (più frequentemente stroke ischemici, più raramente tromboembolie polmonari). In 14 pazienti su 34 (41%) è stata documentata la presenza di tachicardia ventricolare, non sostenuta in 11 casi, sostenuta (TVS) in 3 casi, di cui uno refrattario alla terapia medica ed elettrica con decesso nel giro di 1 ora dall'insorgenza dell'aritmia). Un defibrillatore fu impiantato in 4 pazienti, ossia i restanti 2 con TVS ed altri 2 con presincope ed inducibilità di TVS allo studio

elettrofisiologico; uno di questi morì per la refrattarietà delle aritmie alla terapia elettrica. In 20 soggetti su 34 non sono state riscontrate significative variazioni dei parametri ecocardiografici durante il follow-up. La probabilità di sopravvivenza libera da eventi è risultata del 58% a 5 anni.

I dati indicano quindi un'elevata prevalenza di insufficienza cardiaca, eventi tromboembolici ed aritmie ventricolari nella popolazione affetta, con prognosi sfavorevole nei soggetti sintomatici. Gli autori consigliano di intraprendere terapia anticoagulante indipendentemente dalla funzione ventricolare sinistra, mentre per quanto attiene alla prevenzione della morte improvvisa l'atteggiamento (terapia farmacologica? impianto di defibrillatore?) è largamente empirico, basato essenzialmente sul riscontro di dati strumentali che configurino un certo profilo di rischio (per esempio documentazione di TVS all'ECG Holter, precedenti episodi sincope o presincope). Mancano infatti dati su casistiche sufficientemente ampie circa il valore predittivo delle indagini comunemente eseguite (ECG Holter, ricerca dei potenziali tardivi, studio elettrofisiologico).

Nell'età pediatrica, pur potendo essere già presenti segni di disfunzione ventricolare sinistra, un quadro clinico di scompenso al momento della diagnosi è meno comune, anche se esso può svilupparsi durante il follow-up con incidenza simile all'adulto. Negli adulti di solito non si riscontrano dismorfismi faciali né coesistenza di Wolff-Parkinson-White, probabilmente a causa di un diverso background genetico che condivide tuttavia con le forme pediatriche le anomalie cardiache^{5,11,12}.

Nel paziente in esame, inquadrabile tra le forme sporadiche vista la negatività dello screening eseguito sui familiari di primo grado, l'ecocardiogramma mostrò un coinvolgimento prevalente dell'apice, con para-

metri bidimensionali e Doppler indicativi di disfunzione sia sistolica che diastolica. La cardiomiopatia coesiste al riscontro di pervietà del dotto di Botallo; nonostante l'ampio spettro di anomalie congenite cui il MNC può associarsi, l'assenza di segnalazioni analoghe in letteratura fa ritenere che tale associazione possa essere casuale. Visto il pieno benessere soggettivo del paziente, l'assenza di eventi anamnestici e di aritmie all'ECG Holter, la normalità delle pressioni polmonari e dell'anatomia coronarica e la mancanza di dati in letteratura sugli eventuali benefici prognostici di un trattamento farmacologico in pazienti asintomatici, non è stato prescritto per il momento alcun trattamento né con ACE-inibitori, né con carvedilolo o altri beta-bloccanti.

A tale proposito vale la pena sottolineare che tali farmaci hanno mostrato la loro utilità in cardiopatie di varia eziologia in cui l'iperattivazione dei sistemi simpato-adrenergico e renina-angiotensina svolge un chiaro ruolo fisiopatologico nel mantenimento e nella progressione della malattia verso l'insufficienza cardiaca e gli eventi terminali, cosa che resta da dimostrare nel caso del MNC, in cui il trattamento avrebbe una base puramente "empirica". La periodicità dei controlli nel follow-up consentirà comunque di identificare elementi clinici (comparsa di sintomi specifici) o strumentali (progressione della dilatazione ventricolare sinistra, ulteriore riduzione della frazione di eiezione, comparsa di aritmie "minacciose" all'ECG Holter, ecc.) tali da rendere necessari o comunque consigliabili trattamenti terapeutici.

Riassunto

Il miocardio non compatto o spongioso è una rara cardiomiopatia congenita caratterizzata da alterazioni strutturali parietali del miocardio secondarie ad un arresto intrauterino della compattazione delle fibre miocardiche. Può associarsi ad altre alterazioni congenite a carico dell'apparato cardiocircolatorio o di altri organi oppure presentarsi come patologia isolata in assenza di altre evidenti anomalie extracardiache. La malattia può estrinsecarsi con un ampio spettro di quadri clinici che vanno dalla completa assenza di sintomi fino a manifestazioni tromboemboliche, aritmie ventricolari maggiori o quadri conclamati di scompenso cardiaco; la prognosi è piuttosto severa a breve-medio termine. Viene descritto il riscontro casuale di una forma avanzata di miocardio non compatto, associato a pervietà del dotto di Botallo in un giovane asintomatico in occasione di una visita di routine per il rilascio di certificazione di idoneità sportiva agonistica. Pur a fronte di una normale capacità funzionale l'ecocardiografia transtoracica ha evidenziato, nel paziente in esame, un quadro di dilatazione ventricolare sinistra con depressione di grado moderato della funzione contrattile ed aspetto spongioso della parete. Tali reperti, confermati da un

successivo esame ecocontrastografico, in assenza di altre malattie cardiache in grado di giustificarne la presenza, supportano la diagnosi di miocardio non compatto. Il soggetto è stato interdetto dalla pratica sportiva e, dopo chiusura percutanea del dotto di Botallo, avviato ad un follow-up clinico in assenza di trattamento farmacologico visto l'attuale pieno benessere soggettivo e la mancanza in letteratura di dati a supporto dell'utilità della terapia nei pazienti con evidenza strumentale della cardiomiopatia ma ancora asintomatici.

Parole chiave: Cardiomiopatie; Cardiopatie congenite; Ecocardiografia.

Bibliografia

1. Richardson P, McKenna W, Bristow M, et al. Report of the 1995 World Health Organization/International Society and Federation of Cardiology Task Force on the Definition and Classification of Cardiomyopathies. *Circulation* 1996; 93: 841-2.
2. Maltagliati A, Pepi M. Isolated noncompaction of the myocardium: multiplane transesophageal echocardiography diagnosis in an adult. *J Am Soc Echocardiogr* 2000; 13: 1047-9.
3. Corrado G, Santarone M, Miglierina E, et al. Isolated noncompaction of the ventricular myocardium. A study in an adult male and literature review. *Ital Heart J* 2000; 1: 372-5.
4. Ritter M, Oechslin E, Sutsch G, Attenhofer C, Schneider J, Jenni R. Isolated noncompaction of the myocardium in adults. *Mayo Clin Proc* 1997; 72: 26-31.
5. Chin T, Perloff J, Williams RG, Jue K, Mohrmann R. Isolated noncompaction of left ventricular myocardium: a study of eight cases. *Circulation* 1990; 82: 507-13.
6. Bleyl SB, Mumford BR, Thompson V, et al. Neonatal, lethal noncompaction of the left ventricular myocardium is allelic with Barth syndrome. *Am J Hum Genet* 1997; 61: 868-72.
7. Bleyl SB, Mumford BR, Brown-Harrison MC, et al. Xq28-linked noncompaction of the left ventricular myocardium: prenatal diagnosis and pathologic analysis of affected individuals. *Am J Med Genet* 1997; 72: 257-65.
8. Bellet S, Gouley BA. Congenital heart disease with multiple cardiac anomalies: report of a case showing aortic atresia, fibrous scar in myocardium and embryonal sinusoidal remains. *Am J Med Sci* 1932; 183: 458-65.
9. Davignon AL, Dushane JW, Kincaid OW, Swan HJC. Pulmonary atresia with intact ventricular septum: report of two cases studied by selective angiography and right heart catheterization. *Am Heart J* 1961; 62: 690-7.
10. Lauer RM, Fink HP, Petry EL, Dunn MI, Diehl AM. Angiographic demonstration of intramyocardial sinusoids in pulmonary valve atresia with intact ventricular septum and hypoplastic right ventricle. *N Engl J Med* 1964; 271: 68-72.
11. Oechslin E, Attenhofer Jost C, Rojas JR, Kaufmann P, Jenni R. Long-term follow-up of 34 adults with isolated left ventricular noncompaction: a distinct cardiomyopathy with poor prognosis. *J Am Coll Cardiol* 2000; 36: 493-500.
12. Ichida F, Hamamichi Y, Miyawaki T, et al. Clinical features of isolated noncompaction of the ventricular myocardium: long-term clinical course, hemodynamic properties, and genetic background. *J Am Coll Cardiol* 1999; 34: 233-40.
13. Jung G, Kneifel S, Von Smekal A, Steinert H, Bauersfeld U. Myocardial ischemia in children with isolated ventricular non-compaction. *Eur Heart J* 1999; 20: 910-6.