- Copyright - Il Pensiero Scientifico Editore downloaded by IP 216.73.217.7 Tue, 15 Jul 2025, 21:07:55

Rassegne

Proteine che "fibrillano": l'amiloidosi. Nuove speranze per una malattia che il cardiologo deve conoscere

Eloisa Arbustini, Antonello Gavazzi*, Giampaolo Merlini**

*Laboratorio di Diagnostica Molecolare, Area Trapiantologica di Ricerca, IRCCS Policlinico San Matteo, Dipartimento di Biochimica, Università degli Studi, Pavia, *Divisione di Cardiologia, Dipartimento Cardiovascolare Clinico e di Ricerca, Ospedali Riuniti, Bergamo, **Centro per l'Amiloidosi Sistemica, Area di Ricerca Biotecnologica, IRCCS Policlinico San Matteo, Pavia*

Key words:
Amyloid; Apolipoproteins; Restrictive cardiomyopathy.

Several proteins share the property of conforming as antiparallel β-sheets, and forming insoluble amyloid fibrils that deposit in the interstitium of organs/tissues and cause systemic amyloidosis. Cardiac involvement is frequent and constitutes a major predictor of poor outcome. Its typical phenotype is that of restrictive cardiomyopathy. The biochemical classification of the amyloidogenic proteins provides the bases for innovative therapeutic approaches.

Primary systemic amyloidosis (AL) is a protein conformation disorder in which monoclonal immunoglobulin light chains (κ or λ) produced by clonal plasma cells, are deposited as amyloid in kidneys, heart, liver, and other organs. The recent evidence that chemotherapy reduces or even eradicates the amyloidogenic clone with consequent functional improvement of the affected organs raises new hopes for a treatment, whose key of success is early diagnosis. Heart transplantation can be proposed in patients < 60 years of age in association with autologous stem cell transplantation.

In serum amyloid A amyloidosis, fibrils are constituted of the acute phase serum amyloid A protein that is produced in excess in chronic inflammatory diseases such as familial mediterranean fever, autoimmune disorders and chronic infections. The strategy is to treat the underlying inflammatory disease, but new molecules inhibiting amyloid formation and promoting amyloid resorption are facing the clinical scenario and trials are in progress.

In transthyretin (TTR) amyloidosis, the non-senile forms are autosomal dominant diseases caused by defective proteins synthesized by mutated TTR genes (more than 70 known mutations with different genotype-phenotype correlations). The treatment is based on transplantation of the TTR-producing liver; exceptionally, liver plus heart or kidney are transplanted.

Apolipoprotein A1 amyloidosis is an inherited autosomal dominant disease that benefits from the transplantation of the most impaired organs, usually heart, liver or kidney, either single or combined.

The diagnosis of apolipoprotein A1 and TTR amyloidosis relies on positive family history, immunocharacterization of the amyloid fibrils in a tissue biopsy, gene defect detection and absence of light chains in serum and urines. Vice versa, non-familial primary amyloidoses are diagnosed when κ or λ light chains are identified with immunofixation in serum or urines. Tissue studies provide the gold standard for the diagnosis and immunocharacterization of amyloid protein. Heart involvement is diagnosed with a multiparametric approach that includes clinical, electrocardiographic and echocardiographic evaluation. The fine-needle biopsy of the periumbilical fat is the preferral procedure for amyloid detection and immunocharacterization of amyloid protein. This approach excludes, with a few exceptions, the need of endomyocardial biopsy.

(Ital Heart J Suppl 2002; 3 (6): 590-597)

© 2002 CEPI Srl

Finanziato da grant RF 2000, Familial Cardiomyopathies, Cardiac Transplantation, IRCCS Policlinico San Matteo, and Progetto d'Ateneo 2000, Pavia.

Ricevuto il 27 marzo 2002; accettato l'8 aprile 2002.

Per la corrispondenza:

Dr.ssa Eloisa Arbustini

Laboratorio di Diagnostica Molecolare Area Trapiantologica di Ricerca IRCCS Policlinico San Matteo Via Forlanini, 16 27100 Pavia E-mail: e.arbustini@smatteo.pv.it

Introduzione

Che la fibrillazione sia una tematica da cardiologi non vi è alcun dubbio. Che anche le proteine possano fibrillare è argomento per biochimici. Che il cardiologo debba conoscere, oltre alla fibrillazione atriale e ventricolare, anche quella delle proteine può apparire strano. Eppure è così, oggi più che mai alla luce delle nuove conoscenze sull'amiloidosi.

L'amiloidosi cardiaca genera "restrizione" funzionale

Il cardiologo incontra questa malattia nell'ambito delle cardiomiopatie, per lo più restrittive[1-3]. La "restrizione" funzionale dipende dalla deposizione di cordoni di fibrille di amiloide nell'interstizio miocardico (Fig. 1): i miociti strutturalmente normali vengono via via circondati dai depositi, mantengono la loro capacità contrattile,

- Copyright - Il Pensiero Scientifico Editore downloaded by IP 216.73.217.7 Tue, 15 Jul 2025, 21:07:55

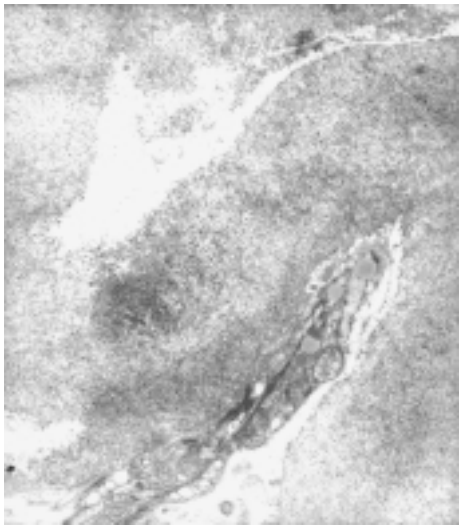

Figura 1. *I cordoni di fibrille amiloide, specificamente immunomarcate da anticorpi anti-catene leggere λ, comprimono i miociti che mostrano severi aspetti degenerativi.*

ma quando i depositi sono cospicui, i miociti perdono lo spazio idoneo ad accogliere il loro rilassamento diastolico. La gravità maggiore sul piano del coinvolgimento di organo corrisponde a cordoni di fibrille che circondano *in toto* il miocita, lo privano dei rapporti giunzionali con gli altri miociti, rendendoli piccole isole reciprocamente separate (Fig. 1). Sul piano prognostico la formazione di depositi nodulari di fibrille corrisponde ad una prognosi infausta entro 12 mesi[4].

Ventricoli, atri, tessuto di conduzione e apparati valvolari possono essere infiltrati[1]; anche i vasi, sia epicardici che intramurali sono sede di depositi[5]. L'effetto del coinvolgimento microvascolare è ritenuto un fattore contribuente al danno d'organo per l'ischemia che può generare sui microterritori tributari[5,6] (Fig. 2).

In genere, l'aspetto macroscopico è per molti versi simile a quello delle cardiomiopatie restrittive, cioè ingrandimento biatriale con pareti ventricolari ispessite. Le cavità ventricolari in particolare quella sinistra possono apparire piccole, ma senza raggiungere mai il grado estremo di riduzione che si osserva in alcune cardiomiopatie ipertrofiche. Le cavità atriali sono dilatate, ma diversamente dalla cardiomiopatia restrittiva idiopatica non sproporzionatamente grandi rispetto ai sottostanti piccoli ventricoli.

Figura 2. *L'amiloide, specificamente immunomarcata con anticorpi anti-catene leggere λ, circonda i piccoli capillari.*

Classificazione biochimica dell'amiloidosi: perché il cardiologo deve conoscerla

Di fronte ad un paziente con cardiomiopatia amiloidotica, nel fare il punto sulle decisioni cliniche il cardiologo si interroga sullo spazio d'azione ridotto a sua disposizione: sostanzialmente, trattare lo scompenso cardiaco che è prevalentemente diastolico e gli eventuali problemi clinici connessi, tanto non ci sono molte prospettive per il paziente affetto da amiloidosi!

Per questa malattia invece si aprono nuovi orizzonti. La chiave di lettura passa oggi attraverso la corretta classificazione del tipo di amiloidosi, ovvero la classificazione biochimica della proteina amiloidogenica. Sono note almeno 21 proteine, non correlate fra loro dal punto di vista strutturale o funzionale, in grado di conformarsi in fibrille con organizzazione ultrastrutturale ben definita (a foglietti β-antiparalleli) (Tab. I)[7]. Le fibrille possono formare depositi di amiloide localmente in un organo-tessuto (ad esempio nell'encefalo, nella malattia di Alzheimer e nelle malattie da prioni) o sistemicamente, coinvolgendo virtualmente tutti gli organi, come nel caso dell'amiloidosi sistemica (AL) detta anche primaria. Alla base della tendenza a formare depositi di amiloide vi è una relativa instabilità della proteina (già insita nella sequenza "wild-type" o causata da mutazioni, ereditarie o acquisite) che forma aggregati circolanti che si depositano nell'interstizio miocardico come fibrille di amiloide. La tossicità tissutale è causata sia dagli aggregati circolanti che esercitano effetto citotossico[8], sia dal danno all'architettura del tessuto causato dai depositi. Questi ultimi sono formati oltre che dalla proteina amiloidogenica, anche da altri costituenti detti "comuni" perché presenti in tutti i depositi, indipendentemente dal tipo di proteina amiloidogenica coinvolta. La parte preponderante di questi costituenti comuni è rappresentata dalla "serum amyloid P component", una pentraxina che si lega alle fibrille per mezzo del calcio e le protegge dalla proteolisi[9]. La "serum amyloid P component" radiomarcata è utilizzata per l'imaging dei depositi di amiloide, ma sfortunatamente non evidenzia i depositi nel miocardio. Altri costituenti sono rappresentati da: proteoglicani, apolipoproteina E, laminina, entactina e collagene IV.

Vi sono forme di amiloidosi geneticamente trasmesse che ricorrono prevalentemente in alcune popolazioni: per esempio, quelle legate a difetti della gelsolina si osservano quasi esclusivamente in popolazioni

- Copyright - Il Pensiero Scientifico Editore downloaded by IP 216.73.217.7 Tue, 15 Jul 2025, 21:07:55

Tabella I. Proteine amiloidogeniche nell'uomo.

Proteina amiloide	Precursore	Sistemica (S) o localizzata (L)	Sindrome o tessuti coinvolti
AL	Catene leggere Ig	S, L	Primaria Associata al mieloma
AH	Catene pesanti Ig	S, L	Primaria Associata al mieloma
ATTR	Transtiretina	S	Familiare (portoghese, giapponese, svedese) Senile sistemica
		L?	Tenosinovia
AA	(Apo) AA sierica	S	Secondaria, reattiva
Aβ_2M	β_2 microglobulina	S	Emodialisi cronica
		L?	Giunture
AApoA1	Apolipoproteina A1	S	Familiare
		L	Aortica
AApoA2	Apolipoproteina A2	S	Familiare (renale)
AGel	Gelsolina	S	Familiare (finlandese)
ALys	Lisozima	S	Familiare
AFib	Fibrinogena catena α	S	Familiare
ACys	Cistatina C	S	Familiare (islandese)
Aβ	Aβ precursore proteico	L	Malattia di Alzheimer, invecchiamento Familiare (olandese)
APrP^{SC}	Proteina prionica	L	Encefalopatie spongiformi
ACal	(Pro)calcitonina	L	Tumori tiroidei a cellule C
AIAPP	"Islet amyloid polypeptide"	L	Isole di Langerhans Insulinomi
AANF	Fattore natriuretico atriale	L	Atri cardiaci
APro	Prolattina	L	Ipofisi dell'anziano Prolattinomi
AIns	Insulina	L	Iatrogena (siti di iniezione dell'insulina)
ALac	Lattoferrina	L	Cornea
AMed	Lactadherin	L	Media dell'aorta
ABri/ADan	Peptide ABri	L/S	Demenza familiare danese, britannica

Ig = immunoglobulina. Da Westermark et al.[7], modificata.

di origine scandinava. Ve ne sono altre invece che ricorrono anche nelle nostre popolazioni ed è su queste che si vuole richiamare l'attenzione dei cardiologi, perché comunque, nei pazienti affetti da amiloidosi, la causa prevalente di morte è legata all'interessamento del miocardio.

Le amiloidosi con coinvolgimento miocardico

Le amiloidosi di interesse per il cardiologo nel nostro paese possono essere limitate a quattro principali:

• amiloidosi AL, detta anche primaria[10-13]: il tipo di amiloidosi più comune nei paesi occidentali (incidenza di circa 10 soggetti per milione per anno). Le fibrille sono costituite nel 75% dei casi da catene leggere immunoglobuliniche monoclonali λ, e nel rimanente 25% da catene leggere κ. Si tratta di proteine tossiche perché rese instabili da particolari mutazioni, prodotte da una popolazione di plasmacellule monoclonali midollari, in genere di modeste dimensioni (il valore mediano dell'infiltrato plasmacellulare monoclonale midollare è del 7%)[14-16]. I pazienti affetti da questa malattia sono adulti (età media 61 anni), e i segni clinici sono legati alla disfunzione dell'organo maggiormente colpito. Nella casistica di 369 pazienti con amiloidosi AL reclutati dal Gruppo Italiano per lo Studio dell'Amiloidosi (Palladini et al., dati non pubblicati) la distribuzione gerarchica del coinvolgimento di organo era la seguente: rene 52%, cuore 27%, fegato 8%, tratto gastroenterico 4%, sistema nervoso periferico 4%, tessuti molli 3%, altro 2%. Il 40% dei pazienti presentava un solo organo coinvolto, il 38% due e il 22% tre o più organi. Il coinvolgimento cardiaco era documentato nel 49% dei pazienti e dominante in circa un quarto di essi: il 25% dei casi presentava scompenso cardiaco e il 24% solo segni ecocardiografici. Nell'intera popolazione lo spessore del setto interventricolare era ≥ 14 mm nel 34% e il 6% aveva una frazione di eiezione < 40%.

Recentemente sono stati ottenuti importanti risultati nel trattamento dell'amiloidosi AL: l'uso di citostatici ha portato alla riduzione, ed a volte all'apparente eradicazione, del clone amiloidogenico con miglioramento della funzione dell'organo coinvolto e della sopravvivenza in una frazione significativa di pazienti (dal 25 al 50%, in base al tipo di terapia)[17,18]. Inoltre, è stato osservato che una nuova antraciclina iodata è in grado di promuovere il riassorbimento dei depositi di amiloide con un importante beneficio clinico[19]. L'efficacia della terapia dipende dalla precocità della diagnosi. L'opzio-

- Copyright - Il Pensiero Scientifico Editore downloaded by IP 216.73.217.7 Tue, 15 Jul 2025, 21:07:55

ne trapianto cardiaco non è in genere (o con poche eccezioni) indicata, perché il clone cellulare amiloidogenico rimane attivo anche dopo il trapianto del cuore e continua a produrre proteine anomale che "fibrillano" e si depositano nell'interstizio dell'organo trapiantato[20]. In soggetti con amiloidosi AL di età < 60 anni con coinvolgimento cardiaco isolato il trapianto cardiaco può essere proposto associato a strategie di eradicazione del clone amiloidogenico che solitamente prevedono l'autotrapianto di cellule staminali[18];

• amiloidosi A (AA) o reattiva: possono andare incontro a questa complicazione i pazienti che soffrono di malattie infiammatorie croniche, autoimmuni, infettive, neoplastiche o ereditarie (quale la febbre mediterranea familiare) nelle quali la proteina di fase acuta "serum amyloid A", prodotta in eccesso su stimolazione continua, forma fibrille nell'interstizio degli organi colpiti che sono solitamente rappresentati dal rene e dal sistema nervoso autonomo[21]. Il cuore può essere interessato nelle fasi molto avanzate della malattia. La terapia era legata fino a poco tempo fa al trattamento della malattia di base. Recentemente è iniziato un trial multicentrico internazionale, al quale partecipa anche il Centro per lo Studio delle Amiloidosi di Pavia, che ha lo scopo di valutare l'efficacia di un farmaco (un mimetico dei glicosaminoglicani) capace di inibire la neoformazione di amiloide e promuovere il riassorbimento dei depositi;

• amiloidosi da transtiretina (ATTR): la transtiretina (TTR) "wild-type" può causare una forma di amiloidosi cardiaca senile tipica dell'età avanzata (solitamente dopo gli 80 anni) e con andamento poco aggressivo. Le forme più severe sono invece geneticamente determinate, trasmesse con modalità autosomica dominante e causate da mutazioni del gene della TTR[22]. Sono state descritte più di 70 mutazioni, tra le quali ricorre con maggior frequenza la sostituzione di una valina con una metionina in posizione 30 (Met30) (forma portoghese, giapponese, svedese); l'amiloidosi legata a Met30 Val è caratterizzata da una grave e progressiva neuropatia periferica e autonomica che, se non trattata, porta il paziente alla morte in 10-15 anni dall'esordio dei sintomi che può avvenire nella terza decade (pazienti portoghesi) o fino anche all'ottava decade (pazienti svedesi).

In Italia sono state identificate numerose mutazioni non Met30, spesso caratterizzate da una grave compromissione cardiaca e non sempre associate a neuropatia. La proteina TTR è prodotta dal fegato, e la terapia prevede pertanto il trapianto di questo organo[22]. Ne sono già stati eseguiti più di 500, spesso con la formula del trapianto "domino" e in rari casi (4 riportati in letteratura) in associazione con il trapianto di cuore. Il cuore, infatti, può essere già affetto al momento del trapianto di fegato ed è quindi necessario stabilire se l'entità della compromissione cardiaca sia tale da far rischiare l'insuccesso al trapianto di fegato stesso. Il trapianto di fegato è quindi curativo, ma la vita del paziente è legata alla funzione cardiaca e alla corretta funzione neurovegetativa. Il cardiologo deve saper affrontare entrambi i problemi: quello cardiaco e quello neurovegetativo per cogliere la gravità della disfunzione nervosa autonoma e di quella cardiaca. Dopo il trapianto di fegato, se il cuore, anche in assenza di sintomi, è già infiltrato da depositi di fibrille, può paradossalmente essere sede di continua ulteriore deposizione di TTR "normale", che, anche se non mutata, trova nei nidi di fibrille dei depositi preesistenti le condizioni per "fibrillare"[23-25]. Il gene che codifica per la TTR è piccolo e facile da analizzare: le implicazioni della diagnosi molecolare sono importanti per la prognosi. I pazienti portatori della mutazione Met30 hanno, dopo trapianto, prognosi nettamente migliore rispetto a quelli portatori di mutazioni diverse da Met30 con coinvolgimento cardiaco;

• amiloidosi da apolipoproteina A1 (AApoA1): malattia geneticamente determinata e trasmessa con modalità autosomica dominante, questa patologia si sta rivelando più frequente del previsto nella nostra popolazione, concentrata in aree del Nord e Centro Italia[26]. I pazienti sono solitamente adulti in età media, medio-avanzata. Sul piano clinico, il fenotipo è legato al tipo di mutazione: alcune mutazioni si associano a coinvolgimento epatorenale, altre presentano coinvolgimento prevalentemente cardiaco e altre infine si associano a un fenotipo paucisintomatico con modesto coinvolgimento epatico. Il cuore può essere l'unico organo colpito in modo rilevante e la sua sostituzione mediante trapianto sembra offrire al paziente la stessa storia naturale post-trapianto delle altre cardiomiopatie[26]. Questa affermazione si basa su follow-up limitato a pochi pazienti e necessita di essere confermata.

Dalle forme di interesse cardiologico è pressoché esclusa l'amiloidosi da β_2 microglobulina perché non interessa il cuore in modo clinicamente rilevante. Tipicamente si instaura nei pazienti con insufficienza renale sottoposti a dialisi cronica, specie per lunghi periodi (oltre 10 anni): depositi miocardici di amiloide possono essere osservati in un terzo dei casi circa, spesso associati a calcificazioni e comunque senza rilevanza clinica[27].

Il cardiologo deve quindi "vedere" nel paziente con cardiomiopatia restrittiva la possibilità che si tratti di una delle forme di amiloidosi con interessamento cardiaco: le forme di amiloidosi AL o primarie, quelle da TTR e quelle da ApoA1 perché per ciascuna di queste ci sono possibilità terapeutiche.

Il percorso diagnostico dell'interessamento cardiaco

Il cuore è frequentemente coinvolto dalla deposizione di amiloide e la compromissione della funzione cardiaca è la diretta responsabile della morte della stragrande maggioranza dei pazienti[28]. La diagnosi di coinvolgimento cardiaco si basa, oltre che sui criteri clinici, su un approccio multiparametrico[29-35] comprensivo di elettrocardiogramma, radiografia del torace, ecocardiogramma, risonanza magnetica, scintigrafia miocardica

- Copyright - Il Pensiero Scientifico Editore downloaded by IP 216.73.217.7 Tue, 15 Jul 2025, 21:07:55

con aprotinina radiomarcata[33] e, quando indicata, di biopsia endomiocardica[29-32,34].

Dal punto di vista clinico il quadro di presentazione più frequente è rappresentato da uno scompenso cardiaco, in assenza di valvulopatia, ipertensione o cardiopatia ischemica[2,28]. La sintomatologia di esordio è multiforme, con astenia, tachicardia, tensione addominale, dispnea, ortopnea, dolori toracici atipici, e in alcuni casi angina e sincope. L'esame clinico rileva spesso segni tipici per scompenso cardiaco destro, quali turgore giugulare, edemi declivi, epatomegalia, ritmo di galoppo e ipotensione arteriosa.

Il fenotipo clinico caratteristico dell'amiloidosi è quello della cardiomiopatia restrittiva, sia isolata che associata a interessamento di altri organi e tessuti. L'elettrocardiogramma fornisce spesso utili elementi, quali complessi QRS di basso voltaggio, onde Q patologiche, anomalie della ripolarizzazione, aritmie sopraventricolari e ventricolari, blocchi atrioventricolari. I criteri elettrocardiografici di basso voltaggio hanno un'elevata sensibilità (80% circa), ma una bassa specificità. L'ecocardiografia contribuisce in maniera determinante alla diagnosi di amiloidosi cardiaca: per esempio nell'amiloidosi AL circa la metà dei pazienti dimostra parametri ecocardiografici anormali. Questa metodica permette infatti di acquisire informazioni relativamente all'anatomia degli atri e dei ventricoli, alla funzione cardiaca ed alla caratterizzazione tissutale. L'esame con ultrasuoni del cuore può mettere in evidenza pareti ventricolari ispessite in maniera concentrica, cavità ventricolare sinistra normale o lievemente ridotta, funzione ventricolare sistolica normale o solo modicamente depressa, alla flussimetria mitralica Doppler un pattern di riempimento di tipo restrittivo, con onda A piccola o diminutiva, ingrandimento delle cavità atriali, ispessimento dei lembi delle valvole cardiache con rigurgito, versamento pericardico di grado lieve o moderato. L'elemento qualitativo strumentale chiave è il caratteristico aspetto di lucentezza granulare del tessuto miocardico visto all'ecocardiogramma. La combinazione di pareti ventricolari ispessite all'ecocardiogramma e di QRS a basso voltaggio all'elettrocardiogramma può innescare l'ipotesi diagnostica.

La dimostrazione di un quadro ecocardiografico sospetto, con un pattern emodinamico restrittivo, deve orientare l'ipotesi diagnostica in questa direzione. Utili elementi aggiuntivi possono essere ottenuti con la risonanza magnetica nucleare[36] che consente, in maniera accurata e non dipendente dall'operatore, di determinare gli spessori parietali a livello delle pareti atriali ed una caratterizzazione tissutale. Tra le metodiche di medicina nucleare, la scintigrafia miocardica con ^{99}Tc-aprotinina è un valido marcatore tissutale di amiloide, con elevate sensibilità e specificità e con alto valore predittivo[33].

Stabilito che si tratta di una cardiomiopatia di tipo restrittivo sospetta per amiloidosi, si dovrebbe cercare una conferma della diagnosi. L'immunofissazione del siero e delle urine è in grado di identificare catene leggere monoclonali in più del 95% dei casi. La diagnosi definitiva dovrebbe comunque basarsi sulla dimostrazione della presenza di amiloide nel miocardio. Quindi si renderebbe necessario ricorrere alla biopsia endomiocardica che è considerata il *gold standard* per la diagnosi. Oggi tuttavia è possibile affermare che sul piano della deposizione delle fibrille le quattro forme di amiloidosi qui considerate (ad eccezione delle forme localizzate) sono, indipendentemente dalla rilevanza clinica, una malattia sistemica: tutti i tessuti possono, infatti, essere coinvolti dai depositi di amiloide. Tra i tessuti, quello adiposo ha un'alta affinità per la deposizione di fibrille[37]. Il tessuto adiposo è facile da campionare, per esempio a livello dell'area periombelicale, anche con un semplice ago sottile. Il prelievo è minimamente doloroso, non invasivo e può essere ripetuto. I campioni di grasso periombelicale devono essere analizzati non solo al microscopio ottico con tecniche convenzionali (colorazione al rosso Congo)[38] ma anche al microscopio elettronico e con tecniche di immunoelettromicroscopia[39] (Figg. 3 e 4) e di immunochimica[40]. Queste metodiche permettono non solo di porre la diagnosi di amiloidosi tissutale in una percentuale elevata di casi, ma anche di tipizzare la proteina amiloidogenica. Dimostrare la presenza di amiloide nel prelievo di grasso periombelicale in un paziente con diagnosi di cardiomiopatia restrittiva sospetta per questa eziologia esclude la necessità di biopsia endomiocardica. Nell'esperienza del centro di Pavia in 15 pazienti su 15 con cardiomiopatia restrittiva sospetta per amiloidosi il prelievo di grasso periombelicale è risultato positivo[39]. Identiche considerazioni possono essere fatte per epatopatie o nefropatie, ecc., di sospetta natura amiloidotica.

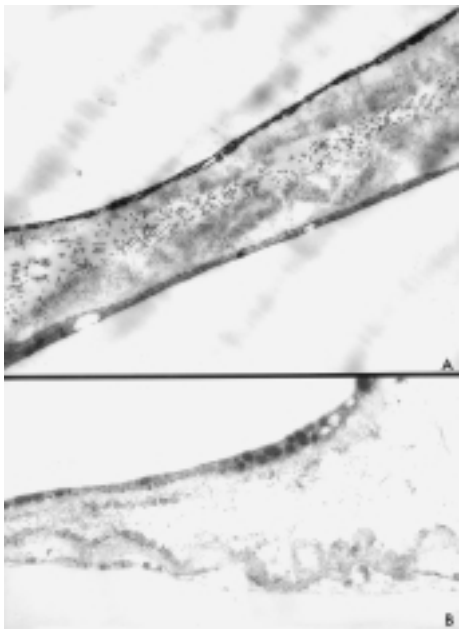

Figura 3. A: *campione di grasso periombelicale con fibrille di amiloide immunomarcate;* B: *con anticorpi anti-transtiretina.*

- Copyright - Il Pensiero Scientifico Editore downloaded by IP 216.73.217.7 Tue, 15 Jul 2025, 21:07:55

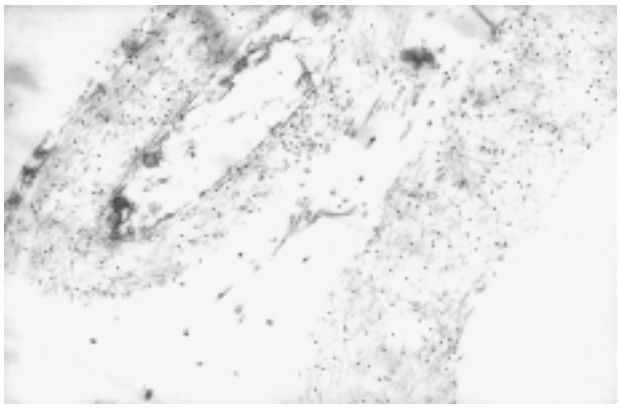

Figura 4. *Immagine ad alto ingrandimento di fibrille di amiloide immunomarcate con anticorpi anti-catene leggere λ di campione di grasso periombelicale.*

A questo percorso diagnostico si aggiungono le valutazioni biochimiche e quelle relative alla familiarità:
• presenza di catene leggere κ o λ nel siero o nelle urine + cardiomiopatia restrittiva + lucentezza granulare ecocardiografica + assenza di familiarità + amiloide nel grasso periombelicale: amiloidosi AL, κ o λ → chemioterapia (comprendente, in pazienti selezionati, le alte dosi di melphalan seguite da "rescue" con cellule staminali autologhe); trapianto cardiaco da valutare con molta prudenza in soggetti selezionati[41];
• assenza di catene leggere nel siero o nelle urine + cardiomiopatia restrittiva + lucentezza granulare + familiarità + amiloide nel grasso periombelicale: due ipotesi possibili nella nostra popolazione, ovvero ATTR o AApoA1. L'immunocitochimica ultrastrutturale con anticorpi anti-TTR e anti-ApoA1 eseguita sui campioni di grasso periombelicale fornisce un elemento diagnostico di certezza cui deve seguire la ricerca del difetto causale nel gene corrispondente[42]. In base alla prevalenza nella popolazione, l'ipotesi primaria da testare è quella dell'ATTR. L'analisi molecolare del gene con identificazione della mutazione porterà alla conferma definitiva. Se si tratta di ATTR, l'indicazione è per il trapianto di fegato qualora il cuore non sia colpito in modo rilevante sul piano strutturale (per esempio nei soggetti con TTR Met30), mentre se il cuore è compromesso è necessario valutare con molta prudenza la possibilità di trapianto combinato cardioepatico. In entrambi i casi è obbligatoria un'adeguata valutazione della funzione nervosa autonoma, forte condizionatore dell'outcome post-trapianto. Se l'immunocitochimica ultrastrutturale documenta immunoreattività con anticorpi anti-ApoA1 l'analisi molecolare del relativo gene porterà alla conferma definitiva. In questo caso l'indicazione è per il trapianto di cuore isolato, qualora il cuore sia l'unico organo affetto con rilevanza clinica; diversamente deve essere programmato un trapianto combinato cuore e fegato o cuore e rene a seconda della rilevanza e del peso clinico del coinvolgimento dei diversi organi. L'esperienza clinica con doppi trapianti è ancora molto limitata e quindi una decisione terapeutica così impegnativa, che richiede molta prudenza e ponderazione, dovrebbe essere presa in centri specializzati.

In pazienti con cardiomiopatia restrittiva documentata, in cui sia stata dimostrata la presenza di amiloide nel campione di grasso ombelicale, ne sia stata fornita la caratterizzazione immunocitochimica ultrastrutturale e sia stato identificato il difetto genico, la biopsia endomiocardica non aggiunge elementi utili ai fini diagnostici. Questo vale sia per le forme di amiloidosi AL che per quelle ATTR ed AApoA1. La biopsia endomiocardica può essere utile nella programmazione di un trapianto di fegato in pazienti con ATTR non Met30 per escludere il coinvolgimento cardiaco.

In rarissime amiloidosi AL può risultare impossibile dimostrare la presenza delle catene leggere monoclonali nel siero o nelle urine o la presenza di una popolazione monoclonale plasmacellulare midollare. Se anche l'aspirato del grasso periombelicale dovesse dimostrarsi negativo per depositi di amiloide e sia il gene della TTR che dell'ApoA1 non mostrassero mutazioni, non rimane altra alternativa che ricorrere alla biopsia dell'organo coinvolto.

A parte quest'ultima situazione del tutto eccezionale e lo "staging" dei pazienti con ATTR non Met30 candidati al trapianto di fegato, non sussistono oggi indicazioni alla biopsia endomiocardica nell'amiloidosi.

Conclusioni

Nuove speranze quindi per i pazienti affetti da quella che siamo sempre stati abituati a considerare una "hopeless disease". Nuove speranze significa obbligatorietà di una corretta e precoce diagnosi, almeno nelle forme di amiloidosi AL. La condizione di malattia rara dell'amiloidosi non consente di attuare trial di larga scala cui il cardiologo è abituato. È opportuno chiedersi quanti pazienti con amiloidosi cardiaca muoiano per scompenso nelle nostre cardiologie. Il cardiologo potrebbe rispondere: ne vedo forse un paio all'anno! Se solo si considera un caso/anno in tutte le divisioni di cardiologia sul territorio nazionale, si tratta già di centinaia di casi. In scienza e coscienza come medici dobbiamo poter dire di aver fornito a quell'unico caso le opportunità diagnostiche e terapeutiche messe a disposizione dalle nuove conoscenze.

Una riflessione è necessaria: l'amiloidosi cardiaca non è frequente, rende poco, non richiede procedure interventistiche, raramente entra in trial clinici, ma merita la stessa attenzione delle altre patologie cardiache.

Riassunto

Sono numerose le proteine che condividono la proprietà di conformarsi in foglietti β-antiparalleli e di for-

- Copyright - Il Pensiero Scientifico Editore downloaded by IP 216.73.217.7 Tue, 15 Jul 2025, 21:07:55

mare fibrille di amiloide insolubili che si depositano nell'interstizio dei tessuti e causano amiloidosi sistemica. Il coinvolgimento cardiaco è frequente e costituisce il maggior elemento predittivo di evoluzione infausta. Il fenotipo classico è quello della cardiomiopatia restrittiva. Le basi per approcci terapeutici innovativi poggiano sulla classificazione biochimica delle proteine amiloidogeniche.

L'amiloidosi AL, detta anche primaria, è una malattia conformazionale delle catene leggere delle immunoglobuline (κ o λ) prodotte da un clone plasmacellulare che vengono depositate come fibrille di amiloide nei reni, cuore, fegato ed altri organi. La recente dimostrazione che la chemioterapia riduce e a volte eradica il clone amiloidogenico con conseguente miglioramento funzionale degli organi affetti, ha fatto nascere speranze per nuovi trattamenti la cui chiave di successo è la diagnosi precoce. Il trapianto cardiaco può essere proposto in pazienti con meno di 60 anni di età se associato a trapianto di cellule staminali autologhe.

Nell'amiloidosi AA le fibrille sono costituite dalla proteina di fase acuta "serum amyloid A" che è prodotta in eccesso in malattie infiammatorie croniche come la febbre familiare mediterranea, in malattie autoimmuni ed infezioni croniche. La strategia di gestione è quella di trattare la malattia infiammatoria sottostante, ma nuove molecole capaci di inibire la formazione di amiloide e promuovere il riassorbimento delle fibrille già depositate si stanno affacciando sullo scenario clinico (trial in corso).

Nell'amiloidosi da transtiretina (ATTR) le forme non senili sono malattie autosomiche dominanti causate da proteine anomale sintetizzate da geni mutati (sono note più di 70 mutazioni con diverse correlazioni genotipo-fenotipo). Il trattamento si basa sul trapianto del fegato che produce la proteina. Eccezionalmente possono essere eseguiti trapianti combinati fegato più cuore più rene.

L'amiloidosi da apolipoproteina A1 (ApoA1) è una malattia autosomica dominante che beneficia del trapianto degli organi più colpiti, solitamente cuore, fegato o rene, sia isolati che combinati.

La diagnosi di amiloidosi da ApoA1 e TTR si basa sulla familiarità, sull'immunocaratterizzazione delle fibrille di amiloide in biopsia tessutale, sull'identificazione del difetto genico e sull'assenza di catene leggere nel siero e nelle urine. Viceversa le forme primarie vengono diagnosticate nel siero o nelle urine mediante immunofissazione. Gli studi tessutali forniscono il *gold standard* per la diagnosi e l'immunocaratterizzazione della proteina amiloidogenica.

Il coinvolgimento cardiaco è diagnosticato mediante approccio multiparametrico che include la valutazione clinico-ecocardiografica ed elettrocardiografica. La biopsia ad ago fine del grasso periombelicale è la procedura ideale per l'identificazione e l'immunocaratterizzazione della proteina amiloidogenica. Quest'ultimo approccio esclude, con rare eccezioni, la necessità di biopsia endomiocardica.

Parole chiave: Amiloide; Apolipoproteine; Cardiomiopatia restrittiva.

Bibliografia

1. Roberts WC, Waller BF. Cardiac amyloidosis causing cardiac dysfunction: analysis of 54 necropsy patients. Am J Cardiol 1983; 52: 137-46.
2. Falk RH, Skinner M. The systemic amyloidoses: an overview. Adv Intern Med 2000; 45: 107-37.
3. Chew C, Ziady GM, Raphael MJ, Oakley CM. The functional defect in amyloid heart disease. The "stiff heart" syndrome. Am J Cardiol 1975; 36: 438-44.
4. Arbustini E, Merlini G, Gavazzi A, et al. Cardiac immunocyte-derived (AL) amyloidosis: an endomyocardial biopsy study in 11 patients. Am Heart J 1995; 130 (Part 1): 528-36.
5. Mueller PS, Edwards WD, Gertz MA. Symptomatic ischemic heart disease resulting from obstructive intramural coronary amyloidosis. Am J Med 2000; 109: 181-8.
6. Saffitz JE, Sazama K, Roberts WC. Amyloidosis limited to small arteries causing angina pectoris and sudden death. Am J Cardiol 1983; 51: 1234-5.
7. Westermark P, Araki S, Benson MD, et al. Nomenclature of amyloid fibril proteins. Report from the meeting of the International Nomenclature Committee on Amyloidosis, August 8-9, 1998. Part 1. Amyloid 1999; 6: 63-6.
8. Liao R, Jain M, Teller P, et al. Infusion of light chains from patients with cardiac amyloidosis causes diastolic dysfunction in isolated mouse hearts. Circulation 2001; 104: 1594-7.
9. Pepys MB, Booth DR, Hutchinson WL, Gallimore JR, Collins PM, Hohenester E. Amyloid P component. A critical review. Amyloid 1997; 4: 274-95.
10. Helms LR, Wetzel R. Specificity of abnormal assembly in immunoglobulin light chain deposition disease and amyloidosis. J Mol Biol 1996; 257: 77-86.
11. Stevens FJ, Myatt EA, Chang CH, et al. A molecular model for self-assembly of amyloid fibrils from immunoglobulin light chains. Biochemistry 1995; 34: 10697-702.
12. Schormann N, Murrell JR, Liepnieks JJ, Benson MD. Tertiary structure of an amyloid immunoglobulin light chain protein: a proposed model for amyloid fibril formation. Proc Natl Acad Sci U S A 1995; 92: 9490-4.
13. Kyle RA, Gertz MA. Primary systemic amyloidosis: clinical and laboratory features in 474 cases. Semin Hematol 1995; 32: 45-59.
14. Klein R, Zachau HG. Expression and hypermutation of human immunoglobulin kappa genes. Ann NY Acad Sci 1995; 764: 74-83.
15. Cannell PK, Amlot P, Attard M, Hoffbrand AV, Foroni L. Variable kappa gene rearrangement in lymphoproliferative disorders: an analysis of V kappa gene usage, VJ joining and somatic mutation. Leukemia 1994; 8: 1139-45.
16. Solomon A, Frangione B, Franklin EC. Bence Jones proteins and light chains of immunoglobulins. Preferential association of the V lambda VI subgroup of human light chains with amyloidosis AL (lambda). J Clin Invest 1982; 70: 453-60.
17. Dhodapkar MV, Bellotti V, Merlini G. Amyloidosis. In: Hoffman R, Benz EJ Jr, Shattil SJ, Furie B, Cohen HJ, Silberstein LE, eds. Hematology - Basic principles and practice. New York, NY: Churchill Livingstone, 2000: 1416-32.
18. Comenzo RL. Hematopoietic cell transplantation for primary systemic amyloidosis: what have we learned. Leuk Lymphoma 2000; 37: 245-58.
19. Gianni L, Bellotti V, Gianni AM, Merlini G. New drug ther-

- Copyright - Il Pensiero Scientifico Editore downloaded by IP 216.73.217.7 Tue, 15 Jul 2025, 21:07:55

apy of amyloidoses: resorption of AL-type deposits with 4'-iodo-4'-deoxydoxorubicin. Blood 1995; 86: 855-61.
20. Dubrey SW, Burke MM, Khaghani A, Hawkins PN, Yacoub MH, Banner NR. Long term results of heart transplantation in patients with amyloid heart disease. Heart 2001; 85: 202-7.
21. Musby G, Marhaug G, Dowton B, Sletten K, Sipe JD. Serum amyloid A (SAA): biochemistry, genetics and the pathogenesis of AA amyloidosis. Amyloid 1994; 1: 119-37.
22. Benson MD, Uemichi T. Transthyretin amyloidosis. Amyloid 1996; 3: 44-56.
23. Yazaki M, Tokuda T, Nakamura A, et al. Cardiac amyloid in patients with familial amyloid polyneuropathy consists of abundant wild-type transthyretin. Biochem Biophys Res Commun 2000; 274: 702-6.
24. Stangou AJ, Hawkins PN, Heaton ND, et al. Progressive cardiac amyloidosis following liver transplantation for familial amyloid polyneuropathy: implications for amyloid fibrillogenesis. Transplantation 1998; 66: 229-33.
25. Dubrey SW, Davidoff R, Skinner M, Bergethon P, Lewis D, Falk RH. Progression of ventricular wall thickening after liver transplantation for familial amyloidosis. Transplantation 1997; 64: 74-80.
26. Obici L, Bellotti V, Mangione P, et al. The new apolipoprotein A-I variant leu(174) ➔ Ser causes hereditary cardiac amyloidosis, and the amyloid fibrils are constituted by the 93-residue N-terminal polypeptide. Am J Pathol 1999; 155: 695-702.
27. Takayama F, Miyazaki S, Morita T, Hirasawa Y, Niwa T. Dialysis-related amyloidosis of the heart in long-term hemodialysis patients. Kidney Int Suppl 2001; 78: S172-S176.
28. Dubrey SW, Cha K, Anderson J, et al. The clinical features of immunoglobulin light-chain (AL) amyloidosis with heart involvement. QJM 1998; 91: 141-57.
29. Klein AL, Hatle LK, Burstow DJ, et al. Comprehensive Doppler assessment of right ventricular diastolic function in cardiac amyloidosis. J Am Coll Cardiol 1990; 15: 99-108.
30. Dubrey SW, Cha K, Skinner M, LaValley M, Falk RH. Familial and primary (AL) cardiac amyloidosis: echocardiographically similar diseases with distinctly different clinical outcomes. Heart 1997; 78: 74-82.
31. Falk RH, Plehn JF, Deering T, et al. Sensitivity and specificity of the echocardiographic features of cardiac amyloidosis. Am J Cardiol 1987; 59: 418-22.
32. Hongo M, Yamamoto H, Kohda T, et al. Comparison of electrocardiographic findings in patients with AL (primary) amyloidosis and in familial amyloid polyneuropathy and anginal pain and their relation to histopathologic findings. Am J Cardiol 2000; 85: 849-53.
33. Aprile C, Marinone G, Saponaro R, Bonino C, Merlini G. Cardiac and pleuropulmonary AL amyloid imaging with technetium-99m labelled aprotinin. Eur J Nucl Med 1995; 22: 1393-401.
34. Arbustini E, Morbini P, Verga L, et al. Light and electron microscopy immunohistochemical characterization of amyloid deposits. Amyloid. Int J Exp Clin Invest 1997; 4: 157-70.
35. Gertz MA, Grogan M, Kyle RA, Tajik AJ. Endomyocardial biopsy-proven light chain amyloidosis (AL) without echocardiographic features of infiltrative cardiomyopathy. Am J Cardiol 1997; 80: 93-5.
36. Fattori R, Rocchi G, Celletti F, Bertaccini P, Rapezzi C, Gavelli G. Contribution of magnetic resonance imaging in the differential diagnosis of cardiac amyloidosis and symmetric hypertrophic cardiomyopathy. Am Heart J 1998; 136: 824-30.
37. Masouye I. Diagnostic screening of systemic amyloidosis by abdominal fat aspiration: an analysis of 100 cases. Am J Dermatopathol 1997; 19: 41-5.
38. Puchter M, Sweat F, Levine M. On the binding of Congo Red by Amyloid. J Histochem Cytochem 1962; 10: 355-64.
39. Arbustini E, Verga L, Concardi M, Palladini G, Obici L, Merlini G. Electron and immuno-electron microscopy of abdominal fat identify and characterize amyloid fibrils in suspected cardiac amyloidosis. Amyloid 2002, in press.
40. Kaplan B, Vidal R, Kumar A, Ghiso J, Gallo G. Immunochemical microanalysis of amyloid proteins in fine-needle aspirates of abdominal fat. Am J Clin Pathol 1999; 112: 403-7.
41. Merlini G. Amyloid cardiomyopathy: diagnosis and treatment. Amyloid 1997; 4: 296-9.
42. Obici L, Anesi E, Palladini G, Perfetti V, Arbustini E, Merlini G. Therapeutic advances demand accurate typing of amyloid deposits. Am J Med 2001; 111: 243-4.