

Ruolo della scintigrafia miocardica di perfusione con tecnica gated SPECT nella valutazione diagnostica e prognostica dei pazienti con malattia coronarica cronica

Mario Leoncini, Roberto Sciagrà*

Divisione di Cardiologia, Ospedale di Prato, *Sezione di Medicina Nucleare, Dipartimento di Fisiopatologia Clinica, Università degli Studi, Firenze

Key words:

Coronary artery disease;
Myocardial scintigraphy;
Viable myocardium.

The acquisition of perfusion scintigraphy using gated single-photon emission computed tomography (SPECT) is an important development of nuclear medicine. Gated SPECT allows the automated calculation of left ventricular ejection fraction (LVEF) and the assessment of regional function using perfusion images. A good correlation exists between resting gated SPECT and other imaging techniques for the calculation of LVEF and the assessment of regional wall motion and thickening. The simultaneous assessment of perfusion and function is helpful for the diagnostic and prognostic assessment of patients with chronic coronary artery disease. The addition of functional data to stress and rest perfusion images significantly improves their specificity and reduces the uncertainty in test interpretation, with a better separation of normal from abnormal studies. The post-stress ejection fraction value provides incremental prognostic information over myocardial perfusion evaluation. Post-stress ejection fraction is the most significant predictor of cardiac death whereas the extent of ischemia is the best predictor of nonfatal myocardial infarction. Thus, the integration of perfusion and function improves the stratification of patients into low, intermediate and high-risk groups for coronary events. Moreover, gated SPECT is a novel interesting method to identify myocardial viability, because it can provide in a single stress study information about degree of regional asynergy, segmental tracer uptake, regional contractile reserve and changes in LVEF during inotropic stimulation, obviating the need for separate tests to assess reversible dysfunction. Regional dysfunction assessment directly on perfusion images permits to use different activity thresholds for viability recognition in adyskinetic versus hypokinetic segments, with an improvement over the use of a single cut-off for all asynergic segments. The acquisition of gated SPECT images during low-dose dobutamine infusion permits the detection of contractile reserve in asynergic segments. The assessment of contractile reserve increases the diagnostic accuracy of perfusion imaging and the combination of perfusion and functional data significantly improves the accuracy of gated SPECT in detecting viable hibernating myocardium. Finally, the increase in ejection fraction during low-dose dobutamine stimulation is a strong predictor of the improvement in LVEF after revascularization.

In conclusion, together with myocardial perfusion assessment, gated SPECT gives additional data that have important implications for the optimal management of patients with chronic coronary artery disease.

(Ital Heart J Suppl 2002; 3 (3): 309-318)

© 2002 CEPI Srl

Ricevuto l'1 ottobre 2001;
nuova stesura il 3
dicembre 2001; accettato
il 10 dicembre 2001.

Per la corrispondenza:

Dr. Mario Leoncini

Via del Cittadino, 24

59100 Prato

E-mail:

mario.leoncini@dada.it

Introduzione

La scintigrafia miocardica di perfusione con tecnica gated SPECT (tomografia computerizzata ad emissione di fotone singolo) consente di valutare simultaneamente la perfusione e la funzione contrattile regionale e globale del ventricolo sinistro¹⁻⁶. Scopo di questa rassegna è di esaminare i vantaggi di questa nuova metodica per la valutazione della cardiopatia ischemica, con particolare riguardo alla ricerca del miocardio vitale in pazienti con malattia coronarica cronica e disfunzione ventricolare sinistra.

Tecnica

La sincronizzazione elettrocardiografica dell'acquisizione delle proiezioni tomografiche, con la suddivisione del ciclo cardiaco in un numero variabile di intervalli (da 8 a 16), consente di ottenere, dopo la ricostruzione delle sezioni riorientate secondo gli assi della cavità ventricolare sinistra, immagini sistoliche e diastoliche ed immagini dinamiche (*cine loop*) delle pareti ventricolari. Sono così possibili la valutazione della cinetica parietale regionale, dell'ispessimento sistolico, dei volumi telesistolico e telediastolico e quindi della frazione

di eiezione ventricolare sinistra (FEVS)¹⁻⁶. L'elaborazione delle immagini funzionali (riconoscimento del bordo miocardico, ricostruzione dei profili ventricolari e calcolo dei volumi) può essere effettuata attraverso differenti algoritmi, ma il più utilizzato è quello auto-

matico sviluppato presso il Cedars Sinai Medical Center di Los Angeles (Figg. 1 e 2)³⁻⁵.

La tecnica gated SPECT può essere applicata sia alla scintigrafia con tallio-201 sia ai traccianti di perfusione marcati con tecnezio, in particolare Tc-99m se-

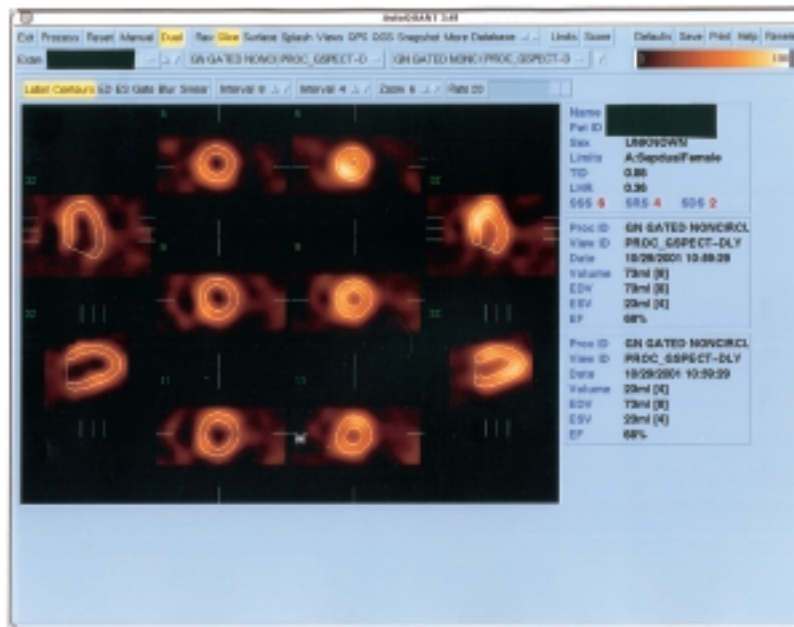


Figura 1. Esempio di studio gated SPECT in soggetto normale: rappresentazione delle sezioni tomografiche in telediastole (prima e seconda colonna) e in telesistole (terza e quarta colonna). Le sezioni della prima e quarta colonna sono: in alto asse lungo orizzontale a livello medio-ventricolare e in basso asse lungo verticale a livello medio-ventricolare. Nella seconda e terza colonna (dall'alto in basso) asse corto subapicale, medio-ventricolare e basale. A lato delle sezioni sono riportati i risultati delle misurazioni volumetriche e di frazione di eiezione secondo il metodo del Cedars Sinai Medical Center³. EF = frazione di eiezione ventricolare sinistra; EDV = volume telediastolico; ESV = volume telesistolico; SDS = summed difference score; SPECT = tomografia computerizzata ad emissione di fotone singolo; SRS = summed rest score; SSS = summed stress score.

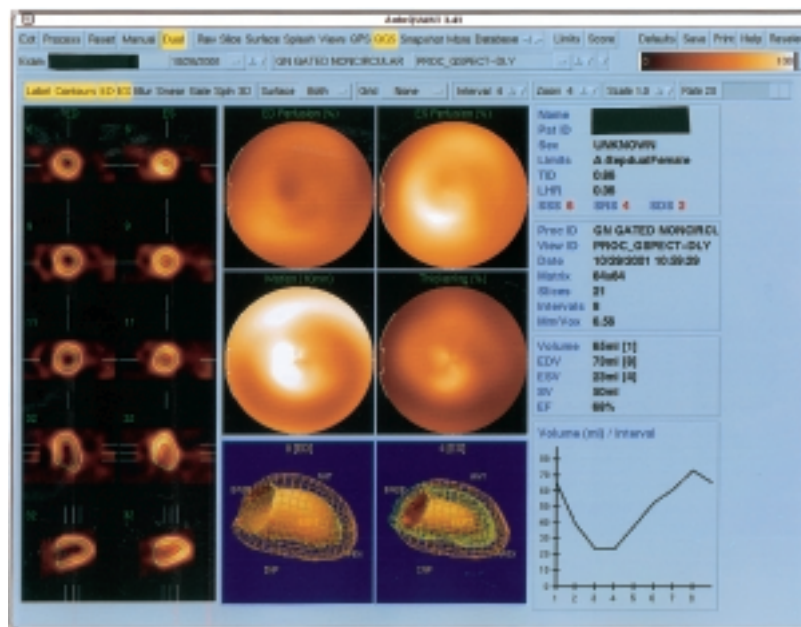


Figura 2. Esempio di report gated SPECT secondo il metodo del Cedars Sinai Medical Center³. Da sinistra, prima colonna (dall'alto in basso): sezioni asse corto e asse lungo in telediastole; seconda colonna, sezioni asse corto e asse lungo in telesistole; terza colonna: mappa polare della perfusione in telediastole (in alto), mappa polare della cinetica parietale (al centro), rappresentazione tridimensionale del ventricolo sinistro in telediastole (in basso); quarta colonna: mappa polare della perfusione in telesistole (in alto), mappa polare dell'ispessimento parietale regionale (al centro), rappresentazione tridimensionale del ventricolo sinistro in telesistole (in basso). A fianco: risultati delle misurazioni volumetriche e della FE e curva volume/tempo ventricolare sinistra. ED = telediastolica; ES = telesistolica; SV = gittata sistolica. Altre abbreviazioni come in figura 1.

stamibi e Tc-99m tetrofosmin. Questi ultimi sono preferibili al tallio-201 per la più alta densità di conteggi, la più elevata energia fotonica e l'assenza di ridistribuzione che migliorano la qualità delle immagini e la loro affidabilità statistica⁶. L'acquisizione con tecnica gated SPECT può essere eseguita sia dopo la somministrazione del tracciante durante stimolo provocativo (post-stress), che dopo l'iniezione dell'indicatore a riposo (post-rest). Si deve tenere presente che in entrambi i casi si valuta lo stato funzionale presente al momento dell'acquisizione e non dell'iniezione.

Convalida dei risultati funzionali ottenuti con la gated SPECT

Numerosi studi clinici hanno dimostrato una buona correlazione fra la gated SPECT ed altre tecniche di

imaging nella valutazione della funzione contrattile globale (volumi e FEVS) e regionale (cinetica parietale ed ispessimento sistolico) (Tab. I)^{3-5,7-29}. Problemi di sovrastima nella misura della FEVS sono stati segnalati in pazienti con cuore di piccole dimensioni³⁰, ma sono in parte superabili con opportuni accorgimenti tecnici³¹.

La valutazione dei volumi ventricolari e della FEVS è particolarmente affidabile quanto a riproducibilità, mentre è unanimemente riconosciuto che i limiti inferiori di normalità sono diversi rispetto a quelli ricavabili con altre metodiche. Recentemente sono stati pubblicati studi che mirano a definire i valori normali in varie categorie di soggetti, dimostrando fra l'altro l'esistenza di valori più alti nelle donne rispetto agli uomini^{32,33}. Sulla base di queste esperienze il limite inferiore della FEVS si colloca intorno a 41-43% per gli uomini e a 49-50% per le donne^{32,33}. Nello studio della funzione

Tabella I. Lavori di confronto fra gated SPECT ed altre metodiche per la determinazione della funzione globale e regionale del ventricolo sinistro.

Autore	N. pazienti/ IM	Tecnica di confronto	Correlazioni			Concordanza cinesi parietale
			FEVS	VTDVS	VTSVS	
Germano et al. ⁵ , 1997	65/25	First pass	r = 0.91			
Williams e Taillon ⁷ , 1996	38	First pass	r = 0.83			
Kang et al. ⁸ , 1997	31/31	First pass	r = 0.96			
Iskandrian et al. ⁹ , 1998	24	First pass	r = 0.81			
He et al. ¹⁰ , 1999	63/19	First pass	r = 0.85			
Yang e Chen ¹¹ , 1998	21/21	ERNA	r = 0.87			93% (k = 0.75)
Manrique et al. ¹² , 1999	50/50	ERNA	r = 0.82			
Chua et al. ¹³ , 2000	62/35	ERNA	r = 0.94	r = 0.88	r = 0.95	
Chua et al. ¹³ , 2000	35/35	ERNA	r = 0.89			
Vera et al. ¹⁴ , 2000	43/43	ERNA	r = 0.80	r = 0.86	r = 0.89	
Itti et al. ¹⁵ , 2001	50/50	ERNA	r = 0.88			
Chua et al. ³ , 1994	43	Eco				91% (k = 0.68)
Nichols et al. ¹⁶ , 1998	66/39	Eco	r = 0.85			56%
Bacher-Stier et al. ¹⁷ , 1999	79/25	Eco	r = 0.86			81%
Cwajg et al. ¹⁸ , 1999	109/25	Eco	r = 0.72	r = 0.87	r = 0.86	
Chua et al. ¹³ , 2000	22/15	Eco				80% (k = 0.68)
Nichols et al. ¹⁹ , 2000	33	Eco	r = 0.92	r = 0.90	r = 0.90	
Leoncini et al. ²⁰ , 2000	37/37	Eco				68% (k = 0.54)
Williams e Taillon ⁷ , 1996	54	Angio	r = 0.93			
Nichols et al. ¹⁶ , 1998	58/22	Angio	r = 0.86	r = 0.87	r = 0.91	
Yoshika et al. ²¹ , 1999	21	Angio	r = 0.87	r = 0.73	r = 0.83	
Anagnostopoulos et al. ²² , 1996	24	RM				84% (k = 0.66)
Gunning et al. ²³ , 1997	38/25	RM				78% (k = 0.66)
Vaduganathan et al. ²⁴ , 1999	25/25	RM	r = 0.93	r = 0.81	r = 0.92	92% (k = 0.82)
Stollfuss et al. ²⁵ , 1998	19/15	RM	r = 0.71			
Tadamura et al. ²⁸ , 1999	20/13	RM	r = 0.94	r = 0.92	r = 0.97	84% (k = 0.73)
Bavelaar-Croon et al. ²⁹ , 2000	21/13	RM	r = 0.85	r = 0.94	r = 0.95	

ERNA = angiocardioscintigrafia all'equilibrio; FEVS = frazione di eiezione ventricolare sinistra; First pass = angiocardioscintigrafia di primo transito; IM = infarto miocardico; RM = risonanza magnetica; VTDVS = volume telediastolico ventricolare sinistro; VTSVS = volume telesistolico ventricolare sinistro.

contrattile regionale la concordanza fra gated SPECT ed ecocardiogramma, che è la metodica di riferimento più utilizzata nella pratica clinica, varia dal 56 al 91%. La concordanza è minore nei pazienti con estesi difetti di perfusione. Nella nostra esperienza condotta su pazienti con pregresso infarto e disfunzione ventricolare sinistra, la concordanza fra Tc-99m sestamibi gated SPECT ed ecocardiogramma nella valutazione qualitativa della cinetica segmentaria basale è risultata buona (concordanza 68%; $k = 0.54$). Non si sono osservate differenze in rapporto al territorio vascolare interessato e l'indice di cinesi parietale del territorio coronarico valutato con la gated SPECT è risultato significativamente correlato a quello rilevato con l'ecocardiogramma (Spearman $\rho = 0.78$, $p < 0.0001$)²⁰.

Ruolo della gated SPECT nella diagnosi di malattia coronarica

Com'è noto, le immagini perfusionali ottenute con la SPECT permettono di individuare i pazienti con cardiopatia ischemica con un'ottima sensibilità ma con specificità non altrettanto elevata. Una delle cause della minore specificità risiede negli artefatti da attenuazione mammaria o diaframmatica che si manifestano sotto forma di difetti irreversibili di perfusione, difficilmente distinguibili dai difetti fissi corrispondenti ad aree miocardiche infartuate. Lo studio combinato della perfusione e della funzione aumenta l'accuratezza diagnostica della metodica nucleare incrementando la specificità poiché il rilievo di un preservato ispessimento parietale in aree con difetto di perfusione irreversibile consente di distinguere un artefatto da attenuazione da un pregresso infarto e quindi riduce il numero di falsi positivi scintigrafici^{34,35}.

La tecnica gated rende più affidabili sul piano diagnostico la scintigrafia di perfusione perché permette di ridurre il numero delle interpretazioni dubbie. In uno studio di Smanio et al.³⁶, la valutazione combinata della funzione e della perfusione ha consentito di ridurre del 33% il numero delle interpretazioni giudicate borderline: in 137 pazienti con bassa probabilità pre-test di coronaropatia (< 5%), l'aggiunta delle immagini gated ha aumentato significativamente la percentuale di interpretazioni giudicate normali (93 vs 74%, $p < 0.001$) con una significativa riduzione dei casi classificati come "dubbi normali" o "dubbi patologici".

Un altro interessante vantaggio diagnostico della gated SPECT si basa sul riscontro nell'acquisizione post-stress di alterazioni della funzione regionale dovute a stunning post-ischemico. Questo fenomeno può essere efficacemente sfruttato per identificare i pazienti con coronaropatia estesa multivasale, come dimostrato da Sharir et al.³⁷. Similmente, se nel confronto fra gated SPECT post-stress e gated SPECT post-rest si rileva un incremento di volumi post-stress, si identificano pazienti con malattia coronarica più estesa e grave³⁸.

Mazzanti et al.³⁹ hanno utilizzato come parametro funzionale la transitoria dilatazione ischemica post-esercizio, espressa dal rapporto fra il volume del ventricolo sinistro calcolato con tecnica gated a 15 min dalla fine dello stress ed il volume a riposo. Questo parametro identifica i pazienti con malattia coronarica estesa e grave con ottima specificità (95%) e buona sensibilità (71%). Sebbene la transitoria dilatazione ischemica sia risultata correlata all'estensione e alla gravità del difetto di perfusione, il dato funzionale e quello perfusionale offrono informazioni aggiuntive nell'identificazione dei pazienti con malattia coronarica estesa e grave³⁹.

Un altro impiego della gated SPECT è di rendere più agevole l'interpretazione delle alterazioni perfusionarie settali in pazienti con blocco completo della branca sinistra⁴⁰.

Ruolo della scintigrafia gated SPECT nella stratificazione prognostica dei pazienti con malattia coronarica cronica

La gated SPECT offre importanti informazioni prognostiche, che aiutano ad inquadrare i pazienti in categorie a differente rischio di eventi. Il primo e più ovvio contributo della gated SPECT risiede nella misura della FEVS, il cui significato prognostico è noto da molti anni⁴¹. Questo è in primo luogo vero considerando la FEVS a riposo, quale si ricava dalla gated SPECT post-rest. Come recentemente dimostrato da Candell-Riera et al.⁴², tale valore ha un significato predittivo per l'insorgenza dell'insufficienza cardiaca nei pazienti colpiti da un primo infarto miocardico non complicato. La più estesa esperienza in merito al valore prognostico dei parametri funzionali ricavabili dalla gated SPECT si riferisce però alla FEVS delle immagini post-stress, usualmente nell'ambito dei protocolli rest tallio-201 - stress Tc-99m sestamibi proposti dal gruppo del Cedars Sinai. Si tratta, come già prima accennato, di un valore di FEVS parzialmente influenzato dalla possibile presenza di stunning post-ischemico e quindi con implicazioni prognostiche lievemente diverse da una FEVS a riposo.

In un primo lavoro, Sharir et al.⁴³ hanno dimostrato il valore prognostico incrementale dei volumi e della FEVS determinati dalla gated post-stress rispetto alle informazioni perfusionali ottenute con la sola tecnica SPECT. Il guadagno prognostico è risultato evidente nei pazienti definiti in base ai parametri perfusionali a rischio intermedio di eventi. In questa categoria di pazienti identificata dal difetto di perfusione post-stress lieve-moderato i parametri funzionali ottenuti con la gated post-stress a 30 min dall'esercizio hanno distinto i pazienti a basso rischio (FEVS > 45% o volume telesistolico < 70 ml) da quelli ad alto rischio di morte (FEVS < 45% o volume telesistolico > 70 ml)⁴³.

Più recentemente lo stesso gruppo di autori ha meglio stabilito il peso prognostico dei due parametri, per-

fusionale e funzionale, nella predizione del rischio di eventi⁴⁴. I parametri perfusionali, e fra questi l'entità della reversibilità del difetto, sono risultati i più potenti predittori indipendenti del rischio di infarto non fatale mentre la FEVS post-stress è risultata predittore indipendente del rischio di morte.

L'integrazione fra parametri perfusionali e funzionali caratterizza tre gruppi di pazienti a differente rischio di eventi (morte ed infarto): a basso rischio sono i pazienti senza ischemia inducibile e con FEVS post-stress > 30% oppure quelli con ischemia inducibile moderata ma con funzione globale di pompa conservata (FEVS post-stress > 50%); a rischio intermedio sono i pazienti con ischemia grave e con FEVS post-stress > 30% oppure quelli con ischemia moderata e con disfunzione di pompa lieve-moderata (FEVS post-stress > 30% e ≤ 50%); ad elevato rischio sono i pazienti con FEVS post-stress < 30%. A conferma di queste osservazioni, un altro gruppo ha dimostrato che una FEVS post-stress < 40% ha un significativo valore prognostico per predire il verificarsi di eventi cardiaci anche in soggetti senza segni scintigrafici di rischio ischemico⁴⁵.

La valutazione scintigrafica della vitalità miocardica

Tradizionalmente le tecniche medico-nucleari permettono di identificare il miocardio vitale attraverso due differenti indicatori di vitalità cellulare: la persistenza dell'attività metabolica in territori ipoperfusi e l'integrità delle membrane cellulari e mitocondriali. Nel primo caso si usano traccianti metabolici come il F-18-deossiglucosio, che però è un emittente positroni, o gli acidi grassi o i loro analoghi (marcabili con radionuclidi emittenti positroni come il carbonio-11 o emittenti fotone singolo come lo iodio-123)⁴⁶. Fra questi metodi la tomografia ad emissione di positroni con F-18-deossiglucosio è stata considerata a lungo come un metodo di riferimento per lo studio del miocardio vitale. Se però essa è confrontata con il riconoscimento post-rivascolarizzazione di recupero funzionale in termini di segmenti asinergici o di funzione globale, essa presenta limiti di accuratezza non completamente trascurabili^{47,48}. Per quanto riguarda la dimostrazione dell'integrità della membrana, si utilizzano i traccianti di perfusione (tallio-201, Tc-99m sestamibi o Tc-99m tetrofosmin), la cui fissazione miocardica è appunto legata all'integrità delle membrane cellulari. Nel caso del tallio-201, l'accuratezza diagnostica della scintigrafia di perfusione per dimostrare l'integrità delle membrane cellulari è migliorata con l'uso di protocolli di acquisizione specifici, come quelli che prevedono la reiniezione del radiofarmaco dopo le immagini di redistribuzione o la redistribuzione dopo iniezione a riposo^{49,50}. Anche i risultati dei protocolli con tallio-201 non sono perfettamente ottimali, particolarmente in fatto di specificità^{47,51}. Per quanto riguarda i traccianti tecneziati, la loro affidabilità è aumentata impiegando la tecnica to-

mografica quantitativa⁵², ritardando l'acquisizione delle immagini per sfruttare la loro modesta redistribuzione⁵³, oppure iniettando il radiotracciante durante infusione di nitrati^{54,55} o di basse dosi di dobutamina^{56,57}. Pur non apparendo globalmente inferiori alle altre due tecniche medico-nucleari, anche i protocolli basati sui traccianti tecneziati lasciano spazio ad un non trascurabile margine di errore nella valutazione della vitalità miocardica⁴⁷.

Gated SPECT e asinergia regionale reversibile

L'acquisizione delle immagini con tecnica gated SPECT è un altro mezzo potenziale per migliorare l'accuratezza della scintigrafia perfusionale nella predizione della disfunzione contrattile reversibile. In primo luogo è stato esplorato il contributo diagnostico derivabile dalla possibilità di distinguere nell'ambito dei segmenti asinergici quelli con mantenuto ispessimento sistolico per classificarli come vitali indipendentemente dalla perfusione.

Nelle esperienze di Levine et al.⁵⁸ e di Duncan et al.⁵⁹ la valutazione combinata della perfusione e della funzione contrattile a riposo ottenuta con la scintigrafia gated SPECT con Tc-99m sestamibi ha predetto il recupero funzionale dopo rivascolarizzazione con valori di sensibilità e di accuratezza diagnostica superiori al solo studio perfusionale basale⁵⁸, ma paragonabili a quelli ottenuti con la scintigrafia di perfusione con tallio-201 rest-redistribution⁵⁹. Nel lavoro di Stollfuss et al.²⁷ la valutazione basale dell'ispessimento non modificava in modo significativo i valori di sensibilità e di specificità rispetto allo studio perfusionale anche se i segmenti con buona captazione di Tc-99m tetrofosmin e conservato ispessimento sistolico avevano una maggior probabilità di recupero contrattile dopo rivascolarizzazione rispetto ai segmenti con pari captazione di tracciante ma senza ispessimento sistolico. Questi risultati non sono sorprendenti perché il mantenimento di un certo grado di ispessimento sistolico di per sé non garantisce sul miglioramento funzionale dopo rivascolarizzazione. La presenza di ispessimento sistolico identifica segmenti con almeno l'80% di miocardio normofunzionante, e non implica che con il ripristino di un flusso adeguato i segmenti ipocinetici divengano normocinetici.

Recentemente Cuocolo et al.⁶⁰ hanno osservato che la soglia di captazione del Tc-99m sestamibi e del tallio-201 che meglio separa i segmenti con disfunzione reversibile dagli altri differisce in rapporto alla gravità dell'asinergia regionale rilevata con ecocardiogramma, risultando maggiore per i segmenti ipocinetici rispetto ai segmenti a-discinetici. La tecnica gated SPECT consente in un unico studio di identificare i segmenti miocardici asinergici, di distinguerli in relazione al grado di asinergia regionale basale e di misurare direttamente la quantità di radiotracciante captato

dal segmento disfunzionante. Questo permette l'impiego di differenti soglie di attività del radionuclide in relazione al differente grado di asinergia regionale, rendendo superfluo l'uso di altre tecniche di imaging per definire la disfunzione ventricolare segmentaria, con il rischio di errori di interpretazione legati alla difficoltà di allineamento delle immagini ottenute con differenti metodiche.

Nella nostra esperienza in pazienti con disfunzione ventricolare di origine ischemica, l'analisi delle curve ROC (*receiver operating characteristics*) ha identificato nel valore $\geq 50\%$ del picco di attività del Tc-99m sestamibi, il migliore cut-off per predire la disfunzione contrattile reversibile. Quando però l'analisi è stata ripetuta tenendo conto del grado di asinergia regionale basale, la migliore soglia di attività è risultata $\geq 50\%$ per i segmenti a-discinetici e $> 68\%$ per quelli ipocinetici. Facendo uso di questa doppia soglia, è stato possibile predire la disfunzione contrattile reversibile con valori di specificità (73 vs 54%, $p < 0.0001$) ed accuratezza (74 vs 64%, $p < 0.02$) superiori a quelli ottenuti con la soglia unica, senza riduzione significativa della sensibilità (76 vs 83%)⁶¹.

La tecnica gated SPECT permette anche di rilevare le modificazioni della cinetica regionale e dell'ispessimento sistolico prodotte dalla stimolazione inotropica e quindi di esplorare la riserva contrattile, che è un altro segnale di vitalità cellulare^{47,50,51,62-68}. La riserva inotropica documentata dalla gated SPECT è effettivamente collegata alla presenza di vitalità cellulare. Questo segnale, dimostrato in segmenti asinergici ma vitali perché ancora in grado di trattenere radiofarmaci^{65,69,70}, ha mostrato una buona concordanza con le modificazioni della cinetica parietale sempre evocate dalla dobutamina ma documentate con un metodo più consolidato quale l'ecocardiografia^{57,64,70}. Dalle prime esperienze emerge che la riserva contrattile rilevata dalla gated SPECT predice il recupero della disfunzione contrattile regionale con un'accuratezza globale del 78%^{66,68}. Analogamente a quanto osservato negli studi di confronto fra tecniche perfusionali ed eco-dobutamina^{47,49-51,71}, la riserva contrattile determinata con la gated SPECT ha predetto il recupero funzionale con migliori valori di specificità (88 vs 55%) e peggiori valori di sensibilità (64 vs 85%) rispetto al segnale perfusionale⁶⁸.

La gated SPECT permette quindi di rilevare nell'ambito dello stesso studio due differenti segnali di vitalità cellulare, l'integrità delle membrane e la riserva contrattile. I due segnali si comportano in modo diverso in relazione al grado di asinergia regionale basale perché la perfusione è più sensibile nei segmenti acinetici mentre la riserva contrattile è più specifica nei segmenti ipocinetici⁶⁸. Perciò, definendo la presenza di miocardio vitale nei segmenti acinetici in base alla quantificazione della perfusione e nei segmenti ipocinetici in base alla presenza di riserva contrattile, è possibile predire la disfunzione reversibile con valori di specificità (83%) e di accuratezza (81%) significativamente migliori di quelli offerti dalla

sola valutazione perfusionale, e con valori di sensibilità (78%) significativamente superiori a quelli offerti dal solo studio funzionale⁶⁸.

Gated SPECT ed evoluzione della funzione globale

Anche se il recupero della funzione contrattile regionale è lo standard di riferimento usuale per la valutazione della vitalità miocardica, in termini clinici l'obiettivo principale della ricerca del miocardio vitale è quello di predire l'entità del recupero della funzione globale del ventricolo sinistro⁷². L'incremento della FEVS dopo rivascolarizzazione è risultato correlato all'entità del miocardio vitale espresso dal numero di segmenti con riserva contrattile^{48,49,73,74}, integrità delle membrane^{49,75} o mantenuto metabolismo^{46,48}. In alcuni studi la variazione della FEVS indotta dalla stimolazione inotropica è risultata un forte predittore dei cambiamenti della FEVS dopo rivascolarizzazione^{48,76,77}. La gated SPECT permette la determinazione automatica e riproducibile dei volumi ventricolari e quindi si presenta come una tecnica particolarmente adatta a rilevare le modificazioni della FEVS durante stimolazione inotropica.

Nella nostra esperienza abbiamo osservato una buona correlazione fra i valori della FEVS determinati durante stimolazione inotropica e quelli misurati dopo rivascolarizzazione ($r = 0.84$, $p < 0.00001$). Inoltre, l'incremento della FEVS ≥ 5 punti durante dobutamina ha predetto l'incremento della FEVS ≥ 5 punti dopo rivascolarizzazione con un'accuratezza del 77% ed un valore predittivo positivo e negativo del 73 e 81%, rispettivamente⁷⁸.

Conclusioni

La scintigrafia miocardica di perfusione con tecnica gated SPECT permette la valutazione della perfusione e della funzione contrattile regionale e globale in condizioni basali e durante stimolazione inotropica. Per questo, oltre a rendere in generale più affidabile l'interpretazione dei difetti di perfusione e a migliorare la stratificazione prognostica, può contribuire ad una più accurata classificazione dei segmenti asinergici in termini di vitalità miocardica. Questo è possibile sia ottimizzando l'uso di soglie di perfusione in rapporto alla gravità della disfunzione regionale, sia combinando al segnale di preservata integrità di membrana fornito dalla captazione del tracciante di perfusione la valutazione della riserva contrattile.

Inoltre anche il dato della FEVS ricavabile dalla gated SPECT, di cui sono state ampiamente dimostrate le importanti e incrementalmente ricadute prognostiche, può essere applicato al problema della vitalità miocardica, sfruttando le variazioni indotte dallo stimolo inotropico per prefigurare il guadagno ottenibile con la rivascolarizzazione.

In prospettiva è quindi auspicabile un più diffuso impiego della gated SPECT nella valutazione di pazienti con coronaropatia sospetta o accertata e in particolare in pazienti con malattia coronarica cronica e disfunzione ventricolare sinistra. In quest'ultimo caso, peraltro, non si deve dimenticare che gli studi finora pubblicati sono stati ottenuti su casistiche limitate e richiedono pertanto ulteriori conferme su popolazioni più ampie.

Riassunto

La scintigrafia miocardica con tecnica gated consente di valutare simultaneamente la perfusione, la funzione contrattile regionale (cinetica parietale ed ispessimento sistolico) e la funzione globale del ventricolo sinistro (volumi e frazione di eiezione ventricolare sinistra-FEVS). I parametri funzionali ottenuti con la gated SPECT (tomografia computerizzata ad emissione di fotone singolo) sono risultati ben correlati con quelli rilevati da altre tecniche.

Le informazioni sullo stato della funzione contrattile regionale e globale ottenute sia in condizioni basali che dopo stress hanno migliorato l'accuratezza diagnostica delle immagini perfusionali nella definizione della presenza e della gravità della malattia coronarica. Molto importante è il contributo offerto dalla gated SPECT nella stratificazione prognostica dei pazienti con malattia coronarica. Infatti, mentre l'entità dell'ischemia inducibile è il più potente predittore di infarto non fatale, il valore della FEVS post-stress è il più potente predittore di morte per cause cardiache. Di conseguenza la combinazione di parametri funzionali e perfusionali consente un corretto inquadramento dei pazienti in categorie a differente rischio di eventi cardiaci.

Recentemente questa tecnica è stata proposta per la ricerca della vitalità miocardica nei pazienti con disfunzione ventricolare sinistra di origine ischemica. In questo campo la gated SPECT appare una tecnica molto promettente perché consente in un unico studio di identificare i segmenti miocardici asinergici, di distinguerli in relazione al grado di asinergia regionale, di misurare direttamente la quantità di radiotraccianti captati dal segmento disfunzionante, di rilevare durante stimolazione inotropica la presenza di riserva contrattile e di calcolare le modificazioni della FEVS. La possibilità di utilizzare come indicatori di vitalità miocardica differenti soglie di attività del radionuclide in relazione al differente grado di asinergia regionale basale oppure un doppio segnale rappresentato dall'integrità delle membrane cellulari e dalla riserva contrattile, aumenta l'accuratezza della scintigrafia di perfusione nella previsione del recupero della funzione contrattile regionale dopo rivascolarizzazione. Inoltre, le variazioni della FEVS indotte dalla stimolazione inotropica sono risultate correlate alle variazioni della funzione globale di pompa dopo rivascolarizzazione.

In conclusione, lo studio gated SPECT aggiunge alle tradizionali tecniche perfusionali delle informazioni funzionali che sono particolarmente utili nell'inquadramento dei pazienti con malattia coronarica cronica.

Parole chiave: Malattia delle arterie coronarie; Miocardio vitale; Scintigrafia miocardica.

Bibliografia

1. Mansoor MR, Heller GV. Gated SPECT imaging. *Semin Nucl Med* 1999; 29: 271-8.
2. Bateman TM, Berman DS, Heller GV, et al. American Society of Nuclear Cardiology position statement on electrocardiographic gating of myocardial perfusion SPECT scintigrams. *J Nucl Cardiol* 1999; 6: 470-1.
3. Chua T, Kiat H, Germano G, et al. Gated technetium-99m sestamibi for simultaneous assessment of stress myocardial perfusion, postexercise regional ventricular function and myocardial viability. Correlation with echocardiography and rest thallium-201 scintigraphy. *J Am Coll Cardiol* 1994; 23: 1107-14.
4. Germano G, Kiat H, Kavanagh PB, et al. Automatic quantification of ejection fraction from gated myocardial perfusion SPECT. *J Nucl Med* 1995; 36: 2138-47.
5. Germano G, Erel J, Lewin H, Kavanagh PB, Berman DS. Automatic quantification of regional myocardial wall motion and thickening from gated technetium-99m sestamibi myocardial perfusion single-photon emission computed tomography. *J Am Coll Cardiol* 1997; 30: 1360-7.
6. Bavelaar-Croon CDL, Pauwels EK, Van der Wall EE. Gated single-photon emission computed tomographic myocardial imaging: a new tool in clinical cardiology. *Am Heart J* 2001; 141: 1383-90.
7. Williams KA, Taillon LA. Left ventricular function in patients with coronary artery disease assessed by gated tomographic myocardial perfusion images. Comparison with assessment by contrast ventriculography and first-pass radionuclide angiography. *J Am Coll Cardiol* 1996; 27: 173-81.
8. Kang X, Berman DS, Van Train KF, et al. Clinical validation of automatic quantitative defect size in rest technetium-99m-sestamibi myocardial perfusion SPECT. *J Nucl Med* 1997; 38: 1441-6.
9. Iskandrian AE, Germano G, VanDecker W, et al. Validation of left ventricular volume measurements by gated SPECT 99mTc-labelled sestamibi imaging. *J Nucl Cardiol* 1998; 5: 574-8.
10. He ZX, Cwajg E, Preslar JS, Mahmarian JJ, Verani MS. Accuracy of left ventricular ejection fraction determined by gated myocardial perfusion SPECT with Tl-201 and Tc-99m sestamibi: comparison with first-pass radionuclide angiography. *J Nucl Cardiol* 1999; 6: 412-7.
11. Yang KTA, Chen HD. Evaluation of global and regional left ventricular function using technetium-99m sestamibi ECG-gated single-photon emission tomography. *Eur J Nucl Med* 1998; 25: 515-21.
12. Manrique A, Faraggi M, Vera P, et al. 201-Tl and 99m-Tc-MIBI gated SPECT in patients with large perfusion defects and left ventricular dysfunction: comparison with equilibrium radionuclide angiography. *J Nucl Med* 1999; 40: 805-9.
13. Chua T, Yin LC, Thiang TH, Choo TB, Ping DZ, Leng LY. Accuracy of the automated assessment of left ventricular function with gated perfusion SPECT in the presence of perfusion defects and left ventricular dysfunction: correla-

- tion with equilibrium radionuclide ventriculography and echocardiography. *J Nucl Cardiol* 2000; 7: 301-11.
14. Vera P, Koning R, Criber A, Manrique A. Comparison of three-dimensional gated SPECT methods with thallium in patients with large myocardial infarction. *J Nucl Cardiol* 2000; 7: 312-9.
 15. Itti E, Rosso J, Damien P, Auffret M, Thron J, Meignan M. Assessment of ejection fraction with Tl-201 gated SPECT in myocardial infarction: precision in a rest-redistribution study and accuracy versus planar angiography. *J Nucl Cardiol* 2001; 8: 31-9.
 16. Nichols K, Amis J, dePuey G, Mieres J, Malhotra S, Rozanski A. Relationship of gated SPECT ventricular function parameters to angiographic measurements. *J Nucl Cardiol* 1998; 5: 295-303.
 17. Bacher-Stier C, Muler S, Pachinger O, et al. Thallium-201 gated single-photon emission tomography for the assessment of left ventricular ejection fraction and regional wall motion abnormalities in comparison with two-dimensional echocardiography. *Eur J Nucl Med* 1999; 26: 1533-40.
 18. Cwajg E, Cwajg J, He ZX, et al. Gated myocardial perfusion tomography for the assessment of left ventricular function and volumes: comparison with echocardiography. *J Nucl Med* 1999; 40: 1857-65.
 19. Nichols K, Lefkowitz D, Faber T, et al. Echocardiographic validation of gated SPECT ventricular function measurements. *J Nucl Med* 2000; 41: 1308-14.
 20. Leoncini M, Marcucci G, Scigrà R, et al. Nitrate-enhanced gated Tc-99m sestamibi SPECT for evaluating regional wall motion at baseline and during low-dose dobutamine infusion in patients with chronic coronary artery disease and left ventricular dysfunction. Comparison with two-dimensional echocardiography. *J Nucl Cardiol* 2000; 7: 426-31.
 21. Yoshika J, Hasegawa S, Yamaguchi H, et al. Left ventricular volumes and ejection fraction calculated from quantitative electrocardiogram-gated 99m Tc-tetrofosmin myocardial SPECT. *J Nucl Med* 1999; 40: 1693-8.
 22. Anagnostopoulos C, Gunning MG, Pennell DJ, Laney R, Proukakis H, Underwood SR. Regional myocardial motion and thickening assessed at rest by ECG-gated 99m Tc-MIBI emission tomography and by magnetic resonance imaging. *Eur J Nucl Med* 1996; 23: 909-16.
 23. Gunning MG, Anagnostopoulos C, Davies G, Format SM, Ell PJ, Underwood SR. Gated technetium-99m-tetrofosmin SPECT and cine MRI to assess left ventricular contraction. *J Nucl Med* 1997; 38: 438-42.
 24. Vaduganathan P, He ZX, Vick GW, Mahmarian JJ, Verani MS. Evaluation of left ventricular wall motion, volumes and ejection fraction by gated myocardial tomography with technetium 99m-labeled tetrofosmin: a comparison with cine magnetic resonance imaging. *J Nucl Cardiol* 1999; 6: 3-10.
 25. Stollfuss JC, Haas F, Matsunari I, et al. Regional myocardial wall thickening and global ejection fraction in patients with low angiographic left ventricular ejection fraction assessed by visual and quantitative resting ECG-gated 99m tetrofosmin single-photon emission tomography and magnetic resonance imaging. *Eur J Nucl Med* 1998; 25: 522-30.
 26. Shen MY, Liu YH, Sinusas AJ, et al. Quantification of regional myocardial wall thickening on electrocardiogram-gated SPECT imaging. *J Nucl Cardiol* 1999; 6: 583-95.
 27. Stollfuss JC, Haas F, Matsunari I, et al. 99m Tc-Tetrofosmin SPECT for prediction of functional recovery defined by MRI in patients with severe left ventricular dysfunction: additional value of gated SPECT. *J Nucl Med* 1999; 40: 1824-31.
 28. Tadamura E, Kudoh T, Motooka M, et al. Assessment of regional and global left ventricular function by reinjection Tl-201 and rest Tc-99m sestamibi ECG-gated SPECT. Comparison with three-dimensional magnetic resonance imaging. *J Am Coll Cardiol* 1999; 33: 991-7.
 29. Bavelaar-Croon CDL, Kayser HWM, Van der Wall EE, et al. Good correlation between quantitative gated SPECT and MR imaging over a wide range of left ventricular function. *Radiology* 2000; 217: 572-5.
 30. Ahtert AD, King MA, Dahlberg ST, Pretorius PH, LaCroix KJ, Tsui BM. An investigation of the estimation of ejection fractions and cardiac volumes by a quantitative gated SPECT software package in simulated gated SPECT images. *J Nucl Cardiol* 1998; 5: 144-52.
 31. Nakajima K, Taki J, Higuchi T, et al. Gated SPET quantification of small hearts: mathematical simulation and clinical application. *Eur J Nucl Med* 2000; 27: 1372-9.
 32. Rozanski A, Nichols K, Yao SS, Malhotra S, Cohen R, DePuey EG. Development and application of normal limits for left ventricular ejection fraction and volume measurements from 99mTc-sestamibi myocardial perfusion gated SPECT. *J Nucl Med* 2000; 41: 1445-50.
 33. Ababneh AA, Sciaccia RR, Kim B, Bergmann SR. Normal limits for left ventricular ejection fraction and volumes estimated with gated myocardial perfusion imaging in patients with normal exercise test results: influence of tracer, gender, and acquisition camera. *J Nucl Cardiol* 2000; 7: 661-8.
 34. DePuey EG, Rozanski A. Using gated technetium-99m-sestamibi SPECT to characterize fixed myocardial defects as infarct or artifact. *J Nucl Med* 1995; 36: 952-5.
 35. Miles KA. How does gated SPET alter reporting of myocardial perfusion studies? *Nucl Med Commun* 1997; 18: 915-21.
 36. Smanio PE, Watson DD, Segalla DL, Vinson EL, Smith WH, Beller GA. Value of gating of technetium-99m sestamibi single-photon emission computed tomographic imaging. *J Am Coll Cardiol* 1997; 30: 1687-92.
 37. Sharir T, Bacher-Stier C, Dhar S, et al. Identification of severe and extensive coronary artery disease by postexercise regional wall motion abnormalities in Tc-99m sestamibi gated single-photon emission computed tomography. *Am J Cardiol* 2000; 86: 1171-5.
 38. Bestetti A, Di Leo C, Alessi A, Triulzi A, Tagliabue L, Tarolo GL. Post-stress end-systolic left ventricular dilation: a marker of endocardial post-ischemic stunning. *Nucl Med Commun* 2001; 22: 685-93.
 39. Mazzanti M, Germano G, Kiat H, et al. Identification of severe and extensive coronary artery disease by automatic measurement of transient ischemic dilatation of the left ventricle in dual-isotope myocardial perfusion SPECT. *J Am Coll Cardiol* 1996; 27: 1612-20.
 40. Sugihara H, Tamaki N, Nozawa M, et al. Septal perfusion and wall thickening in patients with left bundle branch block assessed by technetium-99m-sestamibi gated tomography. *J Nucl Med* 1997; 38: 545-7.
 41. The Multicenter Postinfarction Research Group. Risk stratification and survival after myocardial infarction. *N Engl J Med* 1983; 310: 331-6.
 42. Candell-Riera J, Llevadot J, Santana C, et al. Prognostic assessment of uncomplicated first myocardial infarction by exercise echocardiography and Tc-99m tetrofosmin gated SPECT. *J Nucl Cardiol* 2001; 8: 122-8.
 43. Sharir T, Germano G, Kavanagh PB, et al. Incremental prognostic value of post-stress left ventricular ejection fraction and volume by gated myocardial perfusion single photon emission computed tomography. *Circulation* 1999; 100: 1035-42.
 44. Sharir T, Germano G, Kang X, et al. Prediction of myocardial infarction versus cardiac death by gated myocardial perfusion SPECT: risk stratification by the amount of

- stress-induced ischemia and the post-stress ejection fraction. *J Nucl Med* 2001; 42: 831-7.
45. Kroll D, Farah W, McKendall GR, Reinert SE, Johnson LL. Prognostic value of stress-gated Tc-99m sestamibi SPECT after acute myocardial infarction. *Am J Cardiol* 2001; 87: 381-6.
 46. Tillisch JH, Brunken R, Marshall R, Mandelkern M, Phelps M, Schelbert H. Reversibility of cardiac wall motion abnormalities predicted by positron tomography. *N Engl J Med* 1986; 314: 884-8.
 47. Bax JJ, Wijns W, Cornel JH, et al. Accuracy of the currently available techniques for prediction of functional recovery after revascularization in patients with left ventricular dysfunction due to chronic coronary artery disease: comparison of pooled data. *J Am Coll Cardiol* 1997; 30: 1451-60.
 48. Pasquet A, Lauer MS, Williams MJ, Secknus MA, Lytle B, Marwick TH. Prediction of global left ventricular function after bypass surgery in patients with severe left ventricular dysfunction. Impact of pre-operative myocardial function, perfusion, and metabolism. *Eur Heart J* 2000; 21: 125-6.
 49. Vanoverschelde JL, D'Hondt AM, Marwick T, et al. Head-to-head comparison of exercise-redistribution-reinjection thallium single-photon emission computed tomography and low-dose dobutamine echocardiography for prediction of reversibility of chronic left ventricular dysfunction. *J Am Coll Cardiol* 1996; 28: 432-42.
 50. Perrone-Filardi P, Pace L, Prastaro M, et al. Assessment of myocardial viability in patients with chronic coronary artery disease. Rest-4-hour-24-hour 201Tl tomography versus dobutamine echocardiography. *Circulation* 1996; 94: 2712-9.
 51. Arnese M, Cornel JH, Salustri A, et al. Prediction of improvement of regional left ventricular function after surgical revascularization. A comparison of low-dose dobutamine echocardiography with 201-Tl single-photon emission computed tomography. *Circulation* 1995; 91: 2748-52.
 52. Udelson JE, Coleman PS, Metherall J, et al. Predicting recovery of severe regional ventricular dysfunction: comparison of resting scintigraphy with 201-Tl and 99m-Tc-sestamibi. *Circulation* 1994; 89: 2552-61.
 53. Dilsizian V, Arrighi JA, Diodati JG, et al. Myocardial viability in patients with chronic coronary artery disease. Comparison of 99m Tc-sestamibi with thallium reinjection and 18F-fluorodeoxyglucose. *Circulation* 1994; 89: 578-87.
 54. Bisi G, Sciagrà R, Santoro GM, Fazzini PF. Rest technetium-99m sestamibi tomography in combination with short-term administration of nitrates: feasibility and reliability for prediction of postrevascularization outcome of asynergic territories. *J Am Coll Cardiol* 1994; 24: 1282-9.
 55. Sciagrà R, Bisi G, Santoro GM, et al. Comparison of baseline-nitrate technetium-99m-sestamibi with rest-redistribution thallium-201 tomography in detecting viable hibernating myocardium and predicting postrevascularization recovery. *J Am Coll Cardiol* 1997; 30: 384-91.
 56. Barillà F, De Vincentis G, Mangieri E, et al. Recovery of contractility of viable myocardium during inotropic stimulation is not dependent on an increase of myocardial blood flow in the absence of collateral filling. *J Am Coll Cardiol* 1999; 33: 697-704.
 57. Leoncini M, Marcucci G, Sciagrà R, et al. Comparison of baseline and low-dose dobutamine technetium-99m Sestamibi scintigraphy with low-dose dobutamine echocardiography for predicting functional recovery after revascularization. *Am J Cardiol* 2000; 86: 153-7.
 58. Levine MG, McGill CC, Ahlberg AW, et al. Functional assessment with electrocardiographic gated single-photon emission computed tomography improves the ability of technetium-99m sestamibi myocardial perfusion imaging to predict myocardial viability in patients undergoing revascularization. *Am J Cardiol* 1999; 83: 1-5.
 59. Duncan BH, Ahlberg AW, Levine MG, et al. Comparison of electrocardiographic-gated technetium-99m sestamibi single-photon emission computed tomographic imaging and rest-redistribution thallium-201 in the prediction of myocardial viability. *Am J Cardiol* 2000; 85: 680-4.
 60. Cuocolo A, Acampa W, Nicolai E, Pace L, Petretta M, Salvatore M. Quantitative thallium-201 and technetium-99m sestamibi tomography at rest in detection of myocardial viability in patients with chronic ischemic left ventricular dysfunction. *J Nucl Cardiol* 2000; 7: 8-15.
 61. Leoncini M, Marcucci, Sciagrà R, et al. Usefulness of distinct activity thresholds according to baseline regional asynergy for predicting functional recovery in patients with chronic coronary artery disease and left ventricular dysfunction. A study with nitrate-enhanced sestamibi gated SPECT. *J Nucl Cardiol* 2001; 8: 555-60.
 62. Qureshi U, Nagueh SF, Afridi I, et al. Dobutamine echocardiography and quantitative rest-redistribution 201Tl tomography in myocardial hibernation. Relation of contractile reserve to 201Tl uptake and comparative prediction of recovery of function. *Circulation* 1997; 95: 626-35.
 63. Everaert H, Vanhove C, Franken PR. Effects of low-dose dobutamine on left ventricular function in normal subjects as assessed by gated single-photon emission tomography myocardial perfusion studies. *Eur J Nucl Med* 1999; 26: 1298-303.
 64. Everaert H, Vanhove C, Franken PR. Low-dose dobutamine gated single-photon emission tomography: comparison with stress echocardiography. *Eur J Nucl Med* 2000; 27: 413-8.
 65. Everaert H, Vanhove C, Franken PR. Assessment of perfusion, function, and myocardial metabolism after infarction with a combination of low-dose dobutamine tetrofosmin gated SPECT perfusion scintigraphy and BMIPP SPECT imaging. *J Nucl Cardiol* 2000; 7: 29-36.
 66. Ruiz-Salmerón RJ, De Leon EP, Lopez A, et al. The capacity of the rest-dobutamine gated SPECT protocol to predict contractile recovery after revascularization of myocardial dyssynergic areas. *Rev Esp Cardiol* 2000; 53: 1052-62.
 67. Kumina SS, Cho K, Nakajo H, et al. Serial assessment of left ventricular function during dobutamine stress by means of electrocardiography-gated myocardial SPECT: combination with dual-isotope myocardial perfusion SPECT for detection of ischemic heart disease. *J Nucl Cardiol* 2001; 8: 152-8.
 68. Leoncini M, Marcucci G, Sciagrà R, et al. Prediction of functional recovery in patients with chronic coronary artery disease and left ventricular dysfunction combining the evaluation of myocardial perfusion and contractile reserve using nitrate-enhanced technetium-99m sestamibi gated single-photon emission computed tomography and dobutamine stress. *Am J Cardiol* 2001; 87: 1346-50.
 69. Yamagishi H, Akioka K, Hirata K, et al. Dobutamine stress electrocardiography-gated Tc-99m tetrofosmin SPECT for detection of viable but dysfunctional myocardium. *J Nucl Cardiol* 2001; 8: 58-66.
 70. Yoshinaga K, Morita K, Yamada S, et al. Low-dose dobutamine electrocardiography-gated myocardial SPECT for identifying viable myocardium: comparison with dobutamine stress echocardiography and PET. *J Nucl Med* 2001; 42: 838-44.
 71. Cwajg JM, Cwajg E, Nagueh SF, et al. End-diastolic wall thickness as a predictor of recovery of function in myocardial hibernation. Relation to rest-redistribution TI-2001 tomography and dobutamine stress echocardiography. *J Am Coll Cardiol* 2000; 35: 1152-61.

72. Marwick TH. The viable myocardium: epidemiology, detection, and clinical implications. *Lancet* 1998; 351: 815-9.
73. Meluzin J, Cigarroa CG, Brickner ME, et al. Dobutamine echocardiography in predicting improvement in global left ventricular systolic function after coronary artery bypass or angioplasty in patients with healed myocardial infarcts. *Am J Cardiol* 1995; 76: 877-80.
74. Bax JJ, Poldermans D, Elhendy A, et al. Improvement in left ventricular ejection fraction, heart failure symptoms and prognosis after revascularization in patients with chronic coronary artery disease and viable myocardium detected by dobutamine echocardiography. *J Am Coll Cardiol* 1999; 34: 163-9.
75. Sciagrà R, Leoncini M, Marcucci G, Dabizzi RP, Pupi A. Technetium-99m sestamibi imaging to predict left ventricular ejection fraction outcome after revascularization in patients with chronic coronary artery disease and left ventricular dysfunction: comparison between baseline and nitrate-enhanced imaging. *Eur J Nucl Med* 2001; 28: 680-7.
76. Sanchis J, Bodi V, Insa L, et al. Low-dose dobutamine testing using contrast left ventriculography in the same session as coronary angiography predicts the improvement of left ventricular function after coronary angioplasty in postinfarction patients. *Am J Cardiol* 1999; 83: 15-20.
77. Zafirir N, Vidne B, Sulkes J, Sclarovsky S. Usefulness of dobutamine radionuclide ventriculography for prediction of left ventricular function improvement after coronary bypass grafting for ischemic cardiomyopathy. *Am J Cardiol* 1999; 83: 691-5.
78. Leoncini M, Sciagrà R, Maioli M, et al. Usefulness of dobutamine Tc-99m sestamibi gated single photon emission computed tomography for prediction of left ventricular ejection fraction outcome after coronary revascularization for ischemic cardiomyopathy. *Am J Cardiol*, in press.