

L'ecocardiografia nei pazienti con sindromi cerebrovascolari acute. Razionale all'utilizzo ed impatto clinico

Manuela Cereda, Giuseppe Trocino

Unità Operativa di Cardiologia, Dipartimento Cardioracico, Ospedale San Gerardo, Monza (MI)

Key words:

**Cerebral embolism;
Echocardiography;
Transesophageal
echocardiography.**

About 30% of acute cerebrovascular attacks have a cardioembolic etiology. It is well known that intracardiac thrombi or tumors are related to acute cerebrovascular attacks. However, the role of other cardiac lesions is not so clear. Echocardiography, in particular with transesophageal echocardiography, has the potentiality to correctly identify the cardiac source. In the clinical scenario, the diagnosis is important but the clinical impact in terms of therapy should also be considered.

The aim of this paper was to review the potential role of echocardiography in patients with an acute cerebrovascular attack and to propose an evaluation flow-chart of these patients.

(Ital Heart J Suppl 2002; 3 (1): 26-35)

© 2002 CEPI Srl

Ricevuto il 20 agosto 2001; nuova stesura l'11 ottobre 2001; accettato il 17 ottobre 2001.

Per la corrispondenza:

Dr. Giuseppe Trocino

Unità Operativa
di Cardiologia
Dipartimento
Cardioracico
Ospedale San Gerardo
Via Donizetti, 106
20052 Monza (MI)
E-mail:
g.trocino@hsgerardo.org

Introduzione

L'ischemia cerebrale è, nei paesi industrializzati, la terza causa di morte dopo le malattie cardiovascolari e le neoplasie; è responsabile del 10-12% di tutti i decessi per anno e rappresenta inoltre la principale causa di invalidità nelle comunità occidentali (ad 1 anno dal primo evento il tasso di invalidità grave è del 15% e lieve del 40%).

Con il termine "evento cerebrovascolare acuto" si definisce una prolungata ischemia a livello cerebrale che determina una compromissione del flusso distrettuale e che può essere dovuta a processi di tipo degenerativo, infiammatorio o funzionale^{1,2}. Le principali cause di ischemia cerebrale sono la malattia aterosclerotica, le embolie, il vasospasmo, l'occlusione trombotica dei vasi secondaria a flogosi o a stati trombofilici, la ialinosi dei piccoli vasi secondaria ad ipertensione arteriosa o diabete, la riduzione della perfusione cerebrale secondaria a ipotensione sistemica, quale si ha ad esempio per aritmie o deficit di pompa^{1,2}.

Da un punto di vista clinico, in base al loro decorso, gli eventi cerebrovascolari acuti si distinguono in forme transitorie, in evoluzione e stabilizzate³.

Le forme transitorie sono caratterizzate da segni focali che raggiungono l'intensità massima in tempi molto brevi, regrediscono completamente entro 24 ore, ed hanno la tendenza a ripetersi; costituiscono le forme ischemiche minori e comprendono attacchi

ischemici transitori e deficit neurologici ischemici.

Le forme in evoluzione sono invece caratterizzate da una sintomatologia clinica che si aggrava progressivamente o per piccoli ictus successivi; si manifestano generalmente come deficit di motilità di uno degli arti che si trasforma rapidamente in emiparesi ed emiplegia, si arricchisce di turbe del linguaggio e del campo visivo, fino anche ad arrivare a turbe della coscienza.

Le forme stabilizzate sono invece caratterizzate da una sintomatologia che raggiunge piuttosto rapidamente la massima intensità e non peggiora ulteriormente³.

Da un punto di vista anatomico-patologico gli eventi cerebrovascolari acuti comprendono forme emorragiche e forme ischemiche; queste ultime a loro volta comprendono gli infarti cerebrali dovuti a patologia aterotrombotica dei grossi vasi cerebrali, gli infarti lacunari, attribuibili a patologia dei piccoli vasi, e le forme cardiogene, di natura embolica².

I criteri diagnostici probabilistici per la diagnosi della causa dell'ictus ischemico sono stati stabiliti nel corso del Baltimore-Washington Cooperative Young Stroke Study (Tab. I)⁴.

In tale ambito clinico la valutazione cardiologica riveste importanza fondamentale per l'individuazione delle cause emboliche a genesi cardiaca. Si tratta di situazioni per cui è necessario instaurare trattamenti specifici associati a misure di prevenzione

Tabella I. Criteri per la diagnosi di ictus secondo il Baltimore-Washington Cooperative Young Stroke Study⁴.

Diagnosi	Criteri di probabilità	Criteri di possibilità
Vasculopatia aterosclerotica	Presenza di manifestazioni aterosclerotiche a carico di un vaso omolaterale, intra o extracranico, caratterizzate da: - stenosi emodinamicamente significativa o > 60% - placca con trombo intraluminale	Aterosclerosi dei vasi intra od extracranici (dato angiografico o da test diagnostici non invasivi)
Vasculopatia non aterosclerotica (displasia fibromuscolare, vasculite, dissezione, alterazioni da radiazioni, o altre vasculopatie specifiche)	Dati angiografici, clinici, e ai test non invasivi suggestivi di vasculopatia non aterosclerotica	Clinica suggestiva ma test diagnostici incompleti od equivoci
Occlusione delle piccole arterie (TIA o ictus lacunare)	Rilievo clinico di sindrome lacunare Rilievo TC e/o RMN di lesione del tronco encefalico o dell'emisfero sottocorticale di diametro < 1.5 cm	Sospetto clinico in assenza di elementi diagnostici significativi
Cardioembolia-embolia transcadiaca	Fibrillazione atriale, flutter atriale, malattia del nodo del seno Infarto miocardico recente (< 6 settimane dall'ictus) Acinesia segmentale Trombo cardiaco Vegetazioni valvolari o endocardite documentata Protesi valvolare cardiaca Cardiomiopatia dilatativa Embolia paradossa (shunt destro-sinistro ed embolia venosa o sistemica)	Prolasso valvolare mitralico senza evidenza di trombo Progresso infarto miocardico (> 6 settimane) senza altre anomalie Segmento ipocinetico Calcificazioni anulari mitraliche Shunt destro-sinistro isolato
Disordine ematologico	Anticorpi antifosfolipidi, lupus e altre cause di ipercoagulabilità	
Ictus emicranico	Almeno un attacco emicranico associato ad ictus e/o evidenza RMN o TC di ictus acuto Storia di emicrania con o senza aura o complicata Cefalea di tipo emicranica tipica per il paziente e/o altri disturbi neurologici associati all'insorgenza di ictus Assenza di altre cause potenziali di ictus	Assenza di documentazione di patologie di rischio rilevanti
Contraccettivi orali od estrogeni	Uso di contraccettivi orali in assenza di altri elementi diagnostici di rilievo	Assenza di elementi diagnostici di rilievo
Da farmaci (non estroprogestinici)	Uso di farmaci entro 48 ore dall'ictus riferito dal paziente o comunque dimostrato dall'esame di screening tossicologico in assenza di elementi diagnostici di rilievo	Assenza di elementi diagnostici di rilievo
Indeterminato	Assenza di criteri di altre possibili o probabili diagnosi	

RMN = risonanza magnetica nucleare; TC = tomografia computerizzata; TIA = attacco ischemico transitorio.

delle recidive. La ricerca delle possibili fonti emboligene cardiache richiede l'utilizzo di metodiche diagnostiche strumentali tra cui prevale largamente l'ecocardiografia. La facilità di accesso a tale metodica e la non invasività rappresentano le caratteristiche che hanno portato all'estendersi del suo impiego in ambito clinico; d'altro canto, per le stesse ragioni, è noto che vi è una tendenza ad un largo sovrautilizzo della metodica, fatto che ne comporta inevitabilmente una perdita di potenza diagnostica. Con l'introduzione della tecnica transesofagea l'esame assume anche un certo grado di invasività, fatto che ripropone con maggior forza la necessità di definirne i criteri di utilizzo.

Scopo di questo lavoro è di puntualizzare le potenzialità ed il razionale dell'utilizzo dell'ecocardiografia nei pazienti con sindromi cerebrovascolari acute.

Forme ad origine cardioembolica

Si stima che circa il 30-35% delle sindromi cerebrovascolari acute abbiano una genesi cardiogena^{4,5}. Le patologie cardiache più frequentemente associate sono riportate nella tabella II. L'ischemia cerebrale può essere indotta con un meccanismo di tipo funzionale o di tipo embolico². Il meccanismo di tipo funzionale è dovuto ad una caduta critica della pressione di perfusione in seguito a fattori emodinamici centrali (deficit di pompa, aritmie), che colpiscono particolari territori cerebrali resi più fragili dalla presenza di alterazioni circolatorie a livello distrettuale. È quanto si verifica tipicamente in corso di scompenso cardiaco acuto, aritmie ipocinetiche, aritmie ipercinetiche, shock.

Nell'ambito del meccanismo embolico si distinguono patologie direttamente emboligene e patologie indirettamente emboligene^{2,6,7} (Tab. III).

Tabella II. Associazione tra ictus e patologie cardiache.

Patologia cardiaca	%
Fibrillazione atriale	45
Cardiopatía ischemica	25
Malattia reumatica valvolare	10
Protesi valvolari	10
Altre cardiopatie (scompenso, cardiomiopatie, cardiopatie congenite, endocarditi, neoplasie)	10

Tabella III. Patologie cardiache potenzialmente emboligene.

Direttamente emboligene	Indirettamente emboligene
Endocardite	Cardiopatía ischemica post-infartuale
Mixoma atriale	Cardiomiopatia dilatativa
Aterosclerosi aortica	Protesi valvolari meccaniche
	Valvulopatia aortica e mitralica
	Fibrillazione atriale

Le principali fonti di embolizzazione^{6,8} sono costituite da: trombi atriali ed auricolari; trombi ventricolari sinistri; vegetazioni valvolari; placche ateromasiche aortiche complicate; tumori cardiaci.

La trombosi atriale ed auricolare è causata principalmente da tre fattori: dilatazione delle cavità, rallentamento del flusso intracavitario, modificazioni di tipo trombofilico. Più frequentemente i trombi si localizzano in auricole dilatate (con area > 6 cm²), in presenza di lobi accessori, e di alterato wash-out^{9,10} che è funzione della forza di contrazione e del postcarico, costituito dalla pressione atriale sinistra media. Su quest'ultimo intervengono diversi fattori quali la compliance atriale sinistra, la compliance ventricolare sinistra, l'ostruzione all'afflusso ventricolare sinistro (stenosi mitralica, mixoma atriale)¹¹⁻¹³. I trombi si presentano come masse ecodense di dimensioni variabili, possono essere murali o peduncolati, ipo o iperecogeni, fissi o mobili; generalmente vengono ritenuti maggiormente emboligeni quelli peduncolati, ipoanecogeni (quindi solo parzialmente organizzati o non organizzati) e mobili (Fig. 1A).

La trombosi ventricolare sinistra è una complicanza dell'infarto anteriore e della cardiomiopatia dilatativa. Vi è una maggiore probabilità di embolizzazione, in caso di una trombosi ventricolare sinistra postinfartuale, entro le prime 4-6 settimane dall'evento acuto. Questo fenomeno si spiega per la maggiore variabilità morfologica del trombo, che è massima in fase precoce e quindi declina progressivamente². La regione dell'apice è la sede di più frequente localizzazione (Fig. 1B). Anche in questo caso, come per la trombosi atriale, è importante la caratterizzazione morfo-funzionale del trombo (forma, dimensioni, organizzazione, mobilità) nella stratificazione del rischio tromboembolico, che è maggiore per formazioni trombotiche peduncolate, scarsamente organizzate e mobili^{2,6}.

Le vegetazioni valvolari possono essere presenti sia su valvole protesiche che native (Fig. 1C e 1D). La valutazione delle dimensioni, della mobilità, dell'estensione e della consistenza della vegetazione effettuata mediante ecocardiografia permette la definizione di score per la stratificazione del rischio embolico¹⁴. Può essere definita vegetazione a rischio una massa che presenta dimensioni > 11 mm, mobile, multipla, con ecogenicità simile a quella del miocardio (quindi scarsamente organizzata)^{2,14}.

Le placche ateromasiche aortiche sono generalmente da considerarsi un marker di malattia aterosclerotica diffusa a livello vascolare, reperto questo molto frequente in pazienti con età > 60 anni. La parete aortica è considerata normale quando la superficie intimale si presenta liscia, continua e con uno spessore < 1 mm. Da un punto di vista morfologico le placche ateromasiche presentano una gamma di manifestazioni estremamente variabile, dal semplice ispessimento della parete aortica, alla placca ulcerata o ancora peduncolata e mobile all'interno del lume vasale¹⁵. Le

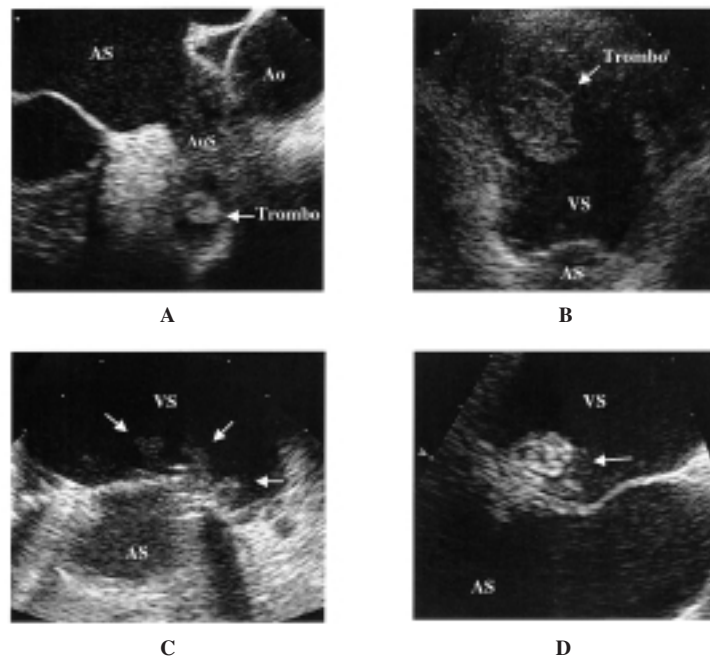


Figura 1. A: auricola sinistra visualizzata mediante ecocardiografia transesofagea. La freccia indica una formazione trombotica al suo interno. B: voluminoso trombo situato all'apice del ventricolo sinistro. C: vegetazioni endocarditiche (freccie) su protesi valvolare mitralica meccanica bileaflet. D: vegetazione endocarditica su valvola mitrale mixomatosa. Ao = aorta; AS = atrio sinistro; AuS = auricola sinistra; VS = ventricolo sinistro.

placche aortiche si localizzano a livello dell'aorta ascendente o dell'arco aortico prossimale ed in maniera preferenziale a livello della parete opposta all'inserzione dei grossi vasi, dove minore è lo stress di parete. Da un punto di vista ecocardiografico gli spessori della parete aortica e delle placche vengono calcolati, perpendicolarmente alla parete stessa, come la distanza tra il lume del vaso e la parete aortica (gli ultrasuoni non sono infatti in grado di differenziare l'intima dalla media, che sono pertanto incluse entrambe nella misurazione)¹⁶. La presenza di una placca aterosclerotica si definisce da un punto di vista ecocardiografico come un localizzato aumento di ecodensità con ispessimento parietale^{17,18}. Si possono distinguere placche semplici (Fig. 2A) (di spessore < 4 mm e a contenuto fibroso) e placche complicate caratterizzate da uno o più dei seguenti elementi:

- presenza di materiale mobile adeso alla placca, dovuto principalmente a trombosi ("atherosclerotic debris") (Fig. 2B);
- superficie irregolare e frastagliata dovuta ad ulcerazione o fissurazione a livello intimale (Fig. 2C);
- calcificazione focale o diffusa all'interno della placca (Fig. 2D);
- emorragia all'interno della placca stessa.

Le placche complicate sono quelle che presentano il maggior rischio di embolizzazione. L'ecocardiografia transesofagea presenta un'elevata sensibilità e specificità (rispettivamente 91 e 90%) nell'identificare e caratterizzare morfologicamente le placche aterosclerotiche a livello aortico, proponendosi quindi come la principale indagine diagnostica in caso di stroke in sogget-

ti giovani o in assenza di elementi o patologie di base che possano spiegare la genesi embolica di un evento cerebrale ischemico¹⁸⁻²⁰.

I tumori cardiaci, costituiti prevalentemente da mixomi atriali, sono responsabili dell'1% degli stroke in soggetti giovani (Fig. 3A e 3B). Caratteristicamente sono localizzati a livello del setto interatriale in corrispondenza della fossa ovale, possono essere più o meno protrudenti in atrio (peduncolati e non) e presentare all'interno della loro struttura calcificazioni, emorragie e necrosi^{2,21}.

Una serie di anomalie cardiache hanno invece un ruolo minore o ancora non del tutto chiaro nell'eventuale patogenesi di un'ischemia cerebrale di origine cardioembolica^{2,21} (Tab. IV).

Il prolasso valvolare mitralico si caratterizza per un'alterazione morfologica dell'apparato valvolare, consistente in un anormale allungamento delle corde tendinee e dei lembi valvolari che si presentano ispessiti. Nell'eventualità di un ruolo nella genesi embolica di un'ischemia cerebrale, si devono considerare dunque valvole francamente mixomatose e ridondanti, strutturalmente alterate (Fig. 3C), trascurando invece le forme

Tabella IV. Patologie cardiache con ruolo emboligeno minore o non del tutto chiaro.

Aneurisma del setto interatriale
Ecocontrasto spontaneo
Forame ovale pervio
Difetto interatriale
Calcificazione dell'anulus mitralico

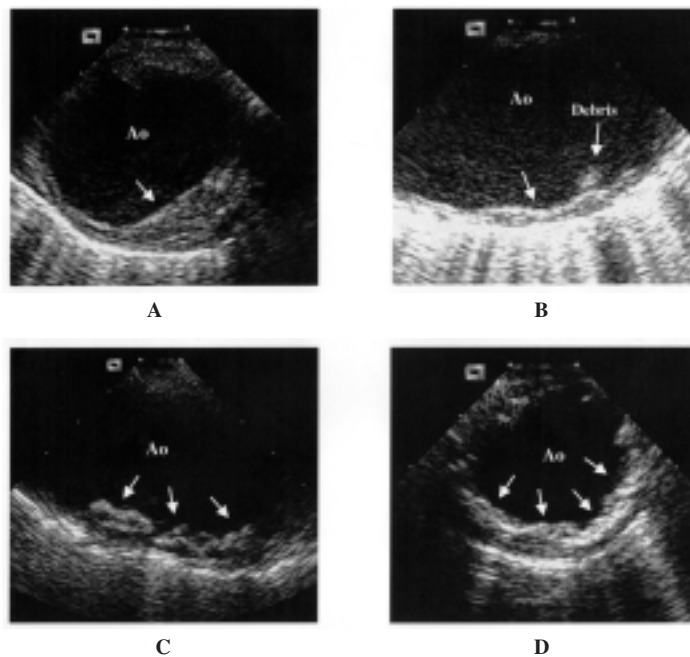


Figura 2. Studio dell'arco aortico mediante ecocardiografia transesofagea. A: placca fibrotica semplice. B: placca aortica parzialmente ulcerata (freccia) con immagine di debris. C: placca ulcerata. D: placca calcifica. Ao = aorta.

parcellari e gli atteggiamenti funzionali. I meccanismi attraverso cui il prolasso valvolare mitralico può dare origine a fenomeni tromboembolici sono diversi: presenza di noduli fibrosi e aggregati fibropiastrinici prevalentemente nell'angolo tra la parete atriale sinistra ed il lembo posteriore mitralico, o ancora formazioni trombotiche originatesi sui lembi in corrispondenza di aree disendotelizzate^{2,21}.

L'ecocontrasto spontaneo si visualizza come una serie di echi dinamici simili a volute di fumo dovuti all'aumento di densità del sangue ed al rallentamento del flusso con conseguente impilamento dei globuli rossi (Fig. 3D). Si tratta di un fenomeno reversibile dovuto alla formazione di ponti intercellulari di fibrinogeno, che riduce la forza di repulsione elettrostatica (legata alle sialoproteine di membrana) e aumenta la distanza intercellulare,

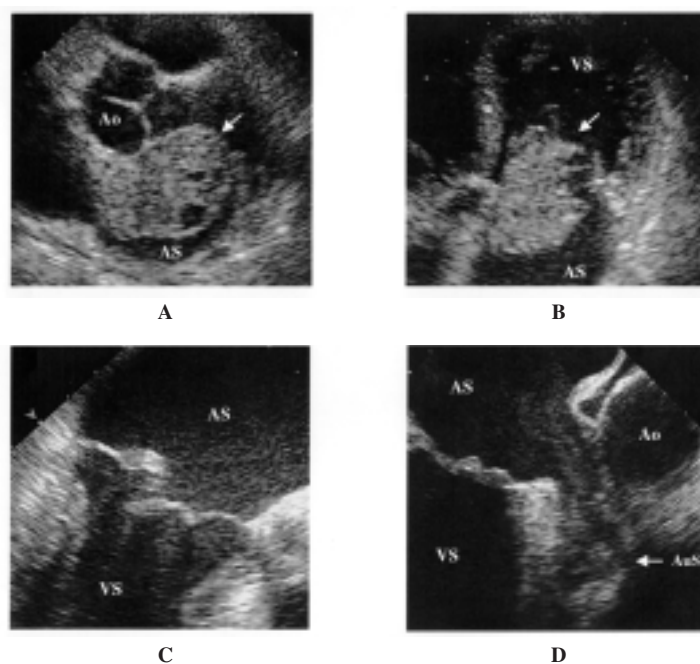


Figura 3. Mixoma atriale sinistro visualizzato dall'approccio transtoracico asse lungo (A) e 4 camere apicale (B). C: mitrale mixomatosa con prolasso ed eversione del lembo posteriore. D: atrio ed auricola sinistra visualizzati mediante ecografia transesofagea. La freccia indica la presenza di ecocontrasto spontaneo. Abbreviazioni come in figura 1.

agendo così come collante dei globuli rossi, aggregandoli. È quindi un indice di uno squilibrio, dovuto al rallentamento del flusso, tra le forze di attrazione e repulsione presenti tra macromolecole di superficie^{22,23}.

L'aneurisma del setto interatriale viene definito come un'abnorme estroflessione del setto interatriale; appare come una struttura molto sottile generalmente localizzata nella porzione centrale del setto e protrudente all'interno della cavità (Fig. 4A). L'aneurisma può essere fisso o mobile, cioè fluttuante nei due atri in funzione del ciclo cardiaco e dell'attività respiratoria. I criteri correntemente utilizzati per fare diagnosi di aneurisma del setto interatriale sono una larghezza ≥ 1.5 cm ed un'escursione totale tra atrio sinistro ed atrio destro ≥ 1.5 cm. In base alla posizione del setto interatriale ed al movimento l'aneurisma viene generalmente descritto, secondo la classificazione di Hanley², come:

- tipo Ia: aneurisma fisso protrudente in atrio destro;
- tipo Ib: più comune, mobile, prevalentemente protrudente in atrio sinistro con fasiche escursioni in atrio destro;
- tipo Ic: sovrapponibile al tipo Ib con escursioni all'interno dell'atrio sinistro ad ogni ciclo cardiaco;
- tipo II: aneurisma fisso protrudente all'interno dell'atrio sinistro.

L'aneurisma si presenta spesso cribroso, con minimo shunt sinistro-destro, generalmente senza sovraccarico emodinamico del ventricolo destro e frequentemente si associa a prollasso valvolare mitralico. I tre possibili meccanismi patogenetici attraverso cui si verificherebbe l'evento embolico^{2,24,25} sono l'embolia paradossa, in pazienti in cui coesiste un forame ovale per-

vio o un difetto del setto interatriale, la formazione di minuscoli trombi all'interno della cavità aneurismatica e la possibile coesistenza di altre patologie, quali ad esempio il prollasso valvolare mitralico.

Il forame ovale pervio ha un'incidenza, riportata in studi autoptici, compresa tra il 25 ed il 35%, ed una prevalenza che decresce progressivamente con l'età² (Fig. 4B). Il ruolo del forame ovale pervio nel determinare stroke è controverso²: alcuni lavori hanno infatti dimostrato un'eguale prevalenza di forame ovale pervio in pazienti con o senza stroke; altri studi hanno invece evidenziato una maggiore prevalenza di forame ovale pervio in soggetti giovani con stroke rispetto ad un gruppo di controllo (40 vs 10%). L'embolia paradossa, in concomitanza di un aumento transitorio della pressione intratriale destra (dopo colpo di tosse o manovra di Valsalva) o di ipertensione polmonare primitiva o secondaria in presenza di trombosi venosa profonda clinicamente evidente o occulta, è il meccanismo utilizzato per spiegare l'embolia cardiogena in questi pazienti^{2,25}.

Il difetto interatriale è una soluzione di continuo a livello del setto interatriale (Fig 4C). Come per il forame ovale pervio il meccanismo emboligeno sarebbe riconducibile ad un'embolia paradossa^{2,7,25}.

La calcificazione dell'anulus mitralico è un processo degenerativo cronico che interessa generalmente i pazienti di età avanzata (Fig. 4D). Il ruolo preciso della calcificazione dell'anulus mitralico nella fisiopatologia del tromboembolismo cardiaco non è chiaro. Sono stati riportati casi di ulcerazione endoteliale dell'anulus con esposizione del materiale calcifico e successiva immissione di materiale embolico in circolo⁷. Altri invece han-

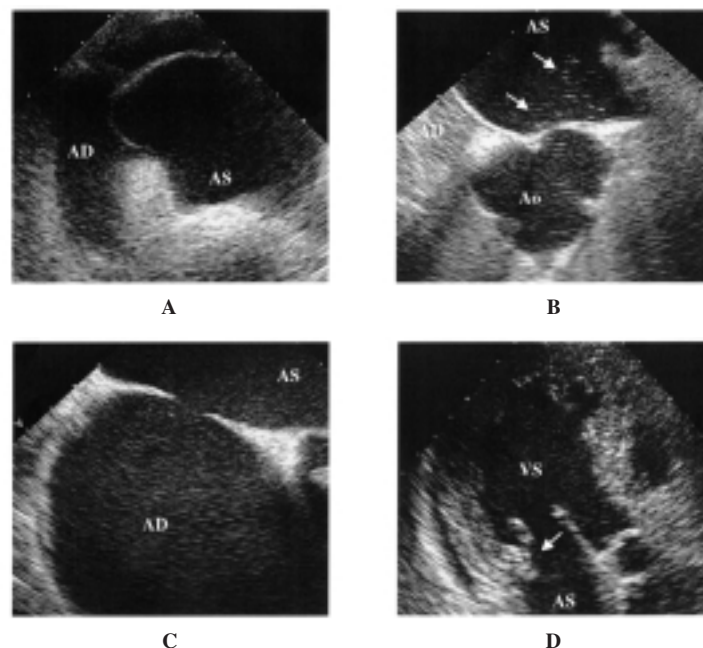


Figura 4. A: aneurisma del setto interatriale con protrusione in atrio destro. B: forame ovale pervio, minimo shunt destro-sinistro visualizzato dal passaggio in atrio sinistro di ecocontrasto. L'atrio destro appare completamente opacizzato dal mezzo di contrasto ottenuto mediante agitazione manuale di soluzione salina. C: difetto interatriale tipo ostium secundum. D: ventricolo sinistro visualizzato dalla proiezione 3 camere apicale con calcificazione dell'anulus mitralico in sede posteriore (freccia). AD = atrio destro. Altre abbreviazioni come in figura 1.

no puntualizzato che tale lesione potrebbe semplicemente essere considerata un marker di ateromasia diffusa piuttosto che una specifica sorgente cardioembolica².

Probabilità di geni cardioembolica e ruolo dell'ecocardiografia

La patologia ischemica cerebrale di origine cardioembolica comprende il 30-35% degli stroke totali^{2,5,26} e l'ecocardiografia è la metodica di riferimento per l'individuazione della sorgente emboligena. Accanto all'aspetto diagnostico, va però considerato che l'obiettivo clinico è di impostare una terapia a profilassi delle recidive ed eventualmente di monitorare i risultati a distanza dei provvedimenti terapeutici intrapresi^{27,28}.

Come è noto, l'ecocardiografia transtoracica e l'ecocardiografia transesofagea hanno una diversa accuratezza diagnostica nell'individuare una possibile causa di embolizzazione (Tab. V)^{2,22,27,29-31}. L'ecocardiografia transesofagea è sicuramente uno strumento più sensibile e più specifico grazie all'utilizzo di trasduttori ad alta frequenza (5-7 MHz), alla migliore visualizzazione di alcune strutture cardiache (atrio sinistro, auricola, setto interatriale e aorta ascendente e toracica), ma non è tuttavia scevro da controindicazioni e complicanze^{32,33}. Le controindicazioni all'utilizzo dell'ecocardiografia transesofagea sono la presenza di stenosi esofagea, varici esofagee, sclerodermia, esofagite e la storia di terapia radiante toracica. Le complicanze principali di questa metodica sono la perforazione esofagea, le aritmie cardiache (e tra queste le tachicardie ventricolari non sostenute), il broncospasmo, il peggioramento dello stato di compenso, le reazioni vasovagali, la paralisi transitoria del nervo laringeo, il laringospasmo e le crisi d'asma⁶.

Warner e Kingson⁵ hanno sottoposto ad ecocardiografia transesofagea 137 pazienti consecutivi con ictus cerebrali riscontrando un'alta prevalenza di fonti emboligene cardiache in pazienti con fibrillazione atriale. Si trattava peraltro di pazienti già per questo motivo candidati a terapia anticoagulante orale. Gli autori concludevano affermando che questo esame non sia da eseguire routinariamente, ma da riservare a gruppi selezionati di pazienti. Leung et al.³² hanno studiato 824 pazienti riscontrando una prevalenza del 49% di possibili fonti emboligene cardiache all'ecocardiogramma transesofageo. Nei pazienti di età > 60 anni i reperti più fre-

quenti erano caratterizzati da ecocontrasto spontaneo, trombi intracardiaci e placche aterosclerotiche complicate, mentre nei soggetti più giovani prevalevano le anomalie del setto interatriale. L'analisi multivariata indicava, come fattori predittivi per il riscontro di reperti transesofagei patologici, la presenza di un ecocardiogramma transtoracico anormale e l'età dei pazienti. In questo lavoro l'ecocardiogramma transtoracico veniva indicato come test di screening. Albers et al.²⁷ hanno utilizzato criteri clinici (anamnestici e obiettivi) e strumentali (tomografia assiale computerizzata del cranio ed eco dei tronchi sovraortici) per distinguere le forme di ictus a probabile genesi cardioembolica dagli altri tipi (infarti lacunari, infarti emisferici con o senza stenosi carotidea e altri). Nel sottogruppo a probabile genesi cardioembolica con l'ecocardiografia transesofagea hanno dimostrato un'elevata presenza di trombi o ecocontrasto spontaneo; nelle forme lacunari prevalevano le anomalie del setto interatriale, mentre rilievi patologici con minor incidenza, ma con importante riscontro decisionale, sono stati evidenziati negli altri sottogruppi. In questo caso l'utilità dell'ecocardiogramma transesofageo è risultata maggiore, mentre nei pazienti a maggior rischio cardioembolico viene indicato solo in caso di una non certa indicazione a terapia anticoagulante.

Da questo emerge che, al di là delle loro potenzialità, l'ecocardiografia transtoracica, e transesofagea in particolare, non devono essere considerate metodiche di routine nel paziente con ischemia cerebrale; devono essere utilizzate in maniera razionale, devono essere "cost-efficient" e devono soprattutto modificare l'approccio terapeutico al paziente^{24,30,31,34}. Warner e Kingson⁵ hanno proposto un algoritmo per l'iter diagnostico basato sulla necessità di individuare i pazienti da sottoporre a terapia anticoagulante orale. In pazienti con sicura indicazione a scoagulazione (di età > 60 anni, fibrillazione atriale e cardiopatie evidenti clinicamente) ed in pazienti con sicura controindicazione a tale terapia non veniva prevista l'esecuzione di ecocardiogramma transesofageo. Un approccio stratificato con ecocardiogramma transtoracico e transesofageo veniva proposto in pazienti in cui tale indicazione era incerta, allo scopo di identificare, in questo gruppo, altri potenziali candidati a tale terapia.

In tale tipo di approccio risulta evidente l'attenzione esclusiva alla ricerca delle fonti di embolia intracardiaca mentre è ben nota l'importanza della patologia della parete aortica come sede di formazione di trombi. Vaduganathan et al.¹⁶ hanno confrontato i reperti anatomico-patologici aortici con l'ecocardiografia transesofagea. I reperti ecocardiografici (aspetto normale dell'intima, minimo ispessimento intimale, placche non complicate e placche complicate) mostravano una buona correlazione con il quadro anatomico-patologico. Il riscontro di un trombo adeso alla placca aterosclerotica aortica è sicuramente il reperto che maggiormente indica l'origine embolica dell'evento ischemico cerebrale ma è, in tutte le casistiche, un evento raro. Laperche et al.¹⁷, in una casistica di 27 855 pazienti hanno identifi-

Tabella V. Confronto tra i valori medi di sensibilità e specificità dell'ecocardiografia transtoracica (ETT) e transesofagea (ETE) nell'identificazione delle cause di ictus a genesi cardioembolica^{2,22,27,29-31}.

	Sensibilità (%)	Specificità (%)	Accuratezza diagnostica (%)
ETT	69.2	100	87.1
ETE	100	100	100

cato trombi aortici solo in 23 casi. Analoghe percentuali sono riportate nella casistica di Amarenco et al.¹⁸; in questa serie la trombosi riguardava esclusivamente pazienti con placche di spessore > 4 mm e ulcerate.

Il riscontro di aterosclerosi aortica è frequente in pazienti di età > 60 anni e studi sistematici hanno dimostrato frequenti lesioni dell'arco aortico in pazienti con eventi ischemici cerebrali e assenza di cardiopatia. Il debris aortico (ateroma mobile, espressione di trombosi), soprattutto in placche con spessore > 4 mm, è il quadro ecocardiografico che meglio correla con la probabilità di embolizzazione^{15,18}.

Non esiste, al momento attuale, un'indicazione univoca al trattamento delle forme di aterosclerosi aortica probabili sorgenti di embolizzazione. La terapia chirurgica è stata proposta ma la sua fattibilità ed opportunità sono incerte^{35,36}. La terapia anticoagulante sembra essere l'opzione terapeutica più ragionevole, ma non sono stati pubblicati studi prospettici randomizzati. Dresler et al.³⁷ hanno analizzato retrospettivamente una casistica di 1390 pazienti con ictus cerebrali di origine embolica sottoposti ad ecocardiografia transesofagea. Escludendo i pazienti con stenosi carotidiche > 60%, gli autori hanno riscontrato 31 pazienti con placca con debris; la terapia anticoagulante è stata utilizzata maggiormente in presenza di ateromi mobili di grandi dimensioni. Venti pazienti sono stati trattati con anticoagulante orale e 11 con acido acetilsalicilico o non trattati; gli autori hanno registrato nel follow-up un numero statisticamente minore di eventi nel gruppo dei pazienti trattati con anticoagulanti orali. Ferrari et al.³⁸ hanno seguito 129 pazienti con ateroma aortico riscontrato all'ecocardiografia transesofagea. Al follow-up, i pazienti con placca di grado avanzato (con debris) presentavano una percentuale di eventi maggiore rispetto a quelli con placche di grado I e II (rispettivamente di spessore 1-3.9 o > 3.9 mm). Nel gruppo a maggior ri-

schio, il trattamento con anticoagulante (assegnato in modo non randomizzato) riduceva il numero di eventi embolici. In pazienti con rischio embolico già elevato per la presenza di fibrillazione atriale non valvolare, i ricercatori dello studio SPAF³⁹, hanno riportato una riduzione del rischio di stroke del 75% nei pazienti con placca aortica di grado avanzato trattati con dosi di anticoagulanti orali adattate a mantenere un INR 2.0-3.0. Nonostante questi dati, il trattamento anticoagulante non è ancora entrato nella pratica clinica consolidata anche per la presenza di un ipotetico rischio di emorragia intrapacca con aggravamento della sindrome atero-trombotica. Si tratta di descrizioni di singoli casi⁴⁰⁻⁴², che non sembrano avere rilevanza negli studi osservazionali sopradescritti.

Conclusioni

L'approccio diagnostico alle forme ischemiche cerebrali acute non si presenta allo stato attuale univoco e ben delineato dalle evidenze espresse dalla letteratura. L'individuazione delle forme a genesi cardioembolica riveste una notevole importanza e risulta evidente come un approccio a vari step consenta di ottimizzare le risorse non riducendo le possibilità di una diagnosi corretta. Nello studio delle sindromi cerebrali acute sono da tenere in considerazione sia elementi clinici, per delineare la probabilità di una genesi cardioembolica, che dati strumentali. Tra questi si è visto che l'ecocardiografia è largamente utilizzata e rende possibile, mediante l'approccio transesofageo, lo studio dell'aorta ascendente e dell'arco aortico. Questo è un dato sicuramente incrementale nella gestione dei pazienti con fonti emboligene poco probabili.

Nella figura 5 è riportato un possibile algoritmo di utilizzo dell'ecocardiografia tendente all'individuazio-

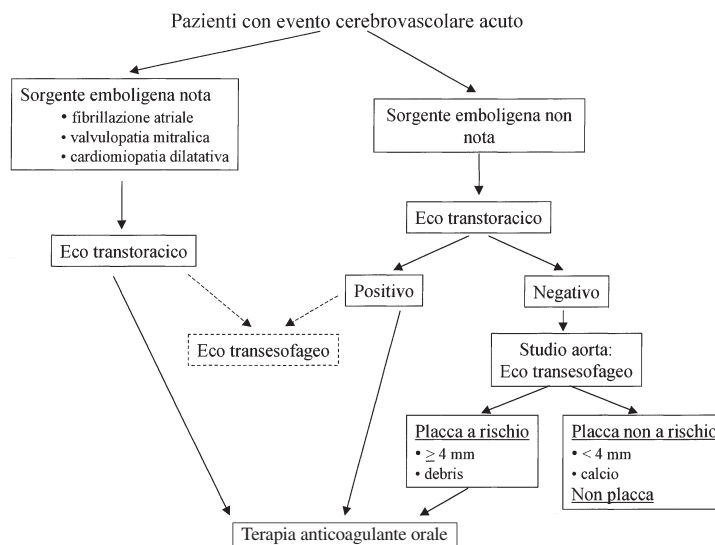


Figura 5. Algoritmo di utilizzo delle metodiche ecocardiografiche in pazienti con sindromi cerebrovascolari acute.

ne di pazienti da sottoporre a terapia anticoagulante orale. In pazienti con fonte cardiaca altamente probabile (fibrillazione atriale, valvulopatia mitralica reumatica o cardiomiopatia dilatativa) lo studio ecocardiografico si può limitare all'esame transtoracico, essendo la terapia anticoagulante già indicata dai dati clinici. L'individuazione di trombi nelle cavità cardiache ha un indubbio valore iconografico, ma uno scarso impatto clinico e non appare giustificata un'indagine a maggior grado di invasività. Nel gruppo di pazienti con dati clinici di possibile genesi embolica della sindrome cerebrale acuta, ma con patologia non nota e non documentata all'ecocardiografia transtoracica, l'esame transesofageo assume un ruolo di rilievo per lo studio dell'aorta ascendente.

L'individuazione di placche aterosclerotiche a rischio (spessore > 4 mm con o senza debris) appare importante per selezionare pazienti da inviare a terapia anticoagulante orale. È vero che la letteratura non ha fino ad ora proposto studi prospettici randomizzati, ma è pur vero che i dati presenti spingono in questa direzione; ciò indubbiamente comporta la necessità di una più accurata ricerca delle placche aortiche e non vi è al momento altra metodica che associ relativa poca invasività, accuratezza diagnostica e disponibilità all'utilizzo nello studio della parete dell'aorta ascendente e dell'arco aortico.

Riassunto

L'ischemia cerebrale ha, nel 30% dei casi, una genesi cardioembolica. L'ecocardiografia è la metodica di scelta per l'identificazione delle possibili fonti emboligene, soprattutto da quando è stata introdotta la metodica transesofagea. Varie sono le possibili fonti di embolia cardiogena ed accanto a sorgenti riconosciute, quali la presenza di trombi o di tumori intracardiaci, sono state descritte patologie il cui legame con le forme ischemiche cerebrali non risulta ben definito. Ruolo dell'ecocardiografia, nei pazienti con ischemia cerebrale, è di chiarire se vi sia una sorgente embolica cardiaca, ma va considerato che l'obiettivo clinico è di impostare una terapia a profilassi delle recidive ed eventualmente di monitorare i risultati a distanza dei provvedimenti terapeutici intrapresi. Vari lavori indicano che l'utilizzo estensivo dell'ecocardiografia in questo ambito clinico non sia razionale e "cost-effective". L'utilizzo dovrebbe mirare a consentire una gestione adeguata del paziente soprattutto in termini di indirizzo terapeutico. Scopo di questo lavoro è di puntualizzare le potenziali applicazioni dell'ecocardiografia nei pazienti con eventi ischemici cerebrali acuti e di proporre una flow-chart di applicazione.

Parole chiave: Ecocardiografia; Ecocardiografia transesofagea; Embolia cerebrale.

Bibliografia

1. Sherman DG. Cardiac embolism: the neurologist's perspective. *Am J Cardiol* 1990; 65: 32C-37C.
2. Arrigo F, Carerj S, Pizzimenti G. Ruolo dell'ecografia transesofagea nello studio delle embolie di origine cardiaca. *Cardiologia* 1993; 38 (Suppl 12 al n 1): 301-17.
3. Bugiani O, Fieschi C. La malattia cerebrovascolare. In: Fazio C, Loeb C, eds. *Neurologia*. Roma: Società Editrice Universo, 1986: 645-67.
4. Johnson CJ, Kittner SJ, Sloan MA, Stern BJ, Buchholz D, Price TR. Interrater reliability of an etiologic classification of ischemic stroke. *Stroke* 1995; 26: 46-51.
5. Warner M, Kingson IM. Routine transesophageal echocardiography for cerebral ischemia. Is it really necessary? *Arch Intern Med* 1996; 156: 1719-23.
6. Daniel WG. Episodi embolici cerebrali. In: Roelandt JRTC, Sutherland JR, Iliceto S, Linker DT, eds. *Cardiac ultrasound*. Salerno: Momento Medico, 1997: 645-51.
7. Roijer A, Lindgren A, Rudling O, et al. Potential cardioembolic sources in an elderly population without stroke. *Eur Heart J* 1996; 17: 1103-11.
8. Nighoghossian N, Perinetti M, Barthelet M, Adeleine P, Trouillas P. Potential cardioembolic sources of stroke in patients less than 60 years of age. *Eur Heart J* 1996; 17: 590-4.
9. Pollick C, Taylor D. Assessment of left atrial appendage function by transesophageal echocardiography. Implications for the development of thrombus. *Circulation* 1991; 84: 223-31.
10. Ozer N, Tokgozoglul L, Kenan O, et al. Left atrial appendage function in patients with cardioembolic stroke in sinus rhythm and atrial fibrillation. *J Am Soc Echocardiogr* 2000; 13: 661-5.
11. Goldman ME, Pearce LA, Hart RG, et al. Pathophysiologic correlates of thromboembolism in nonvalvular atrial fibrillation: I. Reduced flow velocity in the left atrial appendage (The Stroke Prevention in Atrial Fibrillation [SPAF-III] Study). *J Am Soc Echocardiogr* 1999; 12: 1080-7.
12. Agmon Y, Khandheria BK, Gentile F, Seward JB. Echocardiographic assessment of the left atrial appendage. *J Am Coll Cardiol* 1999; 34: 1867-77.
13. Panagiotopoulos K, Toumadinis S, Nikolaos S, Vemmos K, Mouloupoulos S. Left atrial appendage functional abnormalities in patients with cardioembolic stroke in sinus rhythm and idiopathic atrial fibrillation. *J Am Soc Echocardiogr* 1998; 11: 711-9.
14. Orsinelli DA, Pearson AC. Detection of prosthetic valve strands by transesophageal echocardiography: clinical significance in patients with suspected cardiac source of embolism. *J Am Coll Cardiol* 1995; 26: 1713-8.
15. Karalis DG, Chandrasekaran K, Victor MF, Ross JJ, Mintz GS. Recognition and embolic potential of intraaortic atherosclerotic debris. *J Am Coll Cardiol* 1991; 17: 73-8.
16. Vaduganathan P, Ewton A, Nagueh SF, Weilbaecher DG, Safi HJ, Zoghbi WA. Pathologic correlates of aortic plaques, thrombi and mobile "aortic debris" imaged in vivo with transesophageal echocardiography. *J Am Coll Cardiol* 1997; 30: 357-63.
17. Laperche T, Laurian C, Roudaut R, Steg PG. Mobile thromboses of the aortic arch without aortic debris. A transesophageal echocardiographic finding associated with unexplained arterial embolism. *Circulation* 1997; 96: 288-94.
18. Amarenco P, Cohen A, Tzourio C, et al. Atherosclerotic disease of the aortic arch and the risk of ischemic stroke. *N Engl J Med* 1994; 331: 1474-9.

19. Tunick PA, Kronzon I. Protruding atherosclerotic plaque in the aortic arch of patients with systemic embolization: a new finding seen by transesophageal echocardiography. *Am Heart J* 1990; 120: 658-60.
20. Montgomery DH, Verwer JJ, McGorisk G, Frohwein S, Martin RP, Taylor WR. Natural history of severe atherosclerotic disease of the thoracic aorta: a transesophageal echocardiographic study. *J Am Coll Cardiol* 1996; 27: 95-101.
21. Sirna S, Biller J, Skorton DJ, Seabold JE. Cardiac evaluation of the patient with stroke. *Stroke* 1990; 21: 14-23.
22. Autore C, Cartoni D, Piccinino M. Multiplane transesophageal echocardiography and stroke. *Am J Cardiol* 1998; 81(12A): 79G-81G.
23. Zabalgoitia-Reyes M, Herrera C, Dipeshkumar KG, Mehlmán DJ, McPherson DD, Talano JV. A possible mechanism for neurologic ischemic events in patients with atrial septal aneurysm. *Am J Cardiol* 1990; 15: 761-4.
24. Sadanandan S, Sherrid MV. Clinical and echocardiographic characteristics of left atrial spontaneous echo contrast in sinus rhythm. *J Am Coll Cardiol* 2000; 35: 1932-8.
25. Asinger RW, Koehler J, Pearce LA, et al. Pathophysiologic correlates of thromboembolism in nonvalvular atrial fibrillation: II. Dense spontaneous echocardiographic contrast (The Stroke Prevention in Atrial Fibrillation [SPAF-III] Study). *J Am Soc Echocardiogr* 1999; 12: 1088-96.
26. Sansoy V, Abbott RD, Jayaweera AR, Kaul S. Low yield of transthoracic echocardiography for cardiac source of embolism. *Am J Cardiol* 1995; 75: 166-9.
27. Albers GW, Comess KA, DeRook FA, et al. Transesophageal echocardiographic findings in stroke subtypes. *Stroke* 1994; 25: 23-8.
28. O'Brien PJ, Thiemann DR, McNamara RL, et al. Usefulness of transesophageal echocardiography in predicting mortality and morbidity in stroke patients without clinically known cardiac sources of embolus. *Am J Cardiol* 1998; 81: 1144-51.
29. Rauh G, Fischereder M, Spengel FA. Transesophageal echocardiography in patients with focal cerebral ischemia of unknown cause. *Stroke* 1996; 27: 691-4.
30. Cujec B, Polasek P, Voll C, Shuaib A. Transesophageal echocardiography in the detection of potential source of embolism in stroke patients. *Stroke* 1991; 22: 727-33.
31. Pop G, Sutherland GR, Koudstaal PJ, Sit TW, de Jong G, Roelandt JRTC. Transesophageal echocardiography in the detection of intracardiac embolic sources in patients with transient ischemic attacks. *Stroke* 1990; 21: 560-5.
32. Leung DY, Black IW, Cranney GB, et al. Selection of patients for transesophageal echocardiography after stroke and systemic embolic events. *Stroke* 1995; 26: 1820-4.
33. Black IW, Hopkins AP, Lee LCL, Jacobson BM, Walsh WF. Role of transesophageal echocardiography in evaluation of cardiogenic embolism. *Br Heart J* 1991; 66: 302-7.
34. Stollberger C, Brainin M, Abzieher F, Slany J. Embolic stroke and transesophageal echocardiography: can clinical parameters predict the diagnostic yield? *J Neurol* 1995; 242: 437-42.
35. Warcing TH, Davila Roman VG, Barzilai AB, et al. Management of the severely atherosclerotic ascending aorta during cardiac operations; a strategy for detection and treatment. *J Thorac Cardiovasc Surg* 1992; 103: 453-62.
36. Muehrcke DD, Grimm RA, Nissen SE, Cosgrove DM. Recurrent cerebral vascular accidents are an indication for ascending aortic endarterectomy. *Ann Thorac Surg* 1996; 61: 1516-8.
37. Dressler FA, Craig WR, Castello R, Labovitz AJ. Mobile aortic atheroma and systemic emboli: efficacy of anticoagulation and influence of plaque morphology on recurrent stroke. *J Am Coll Cardiol* 1998; 31: 134-8.
38. Ferrari E, Vidal R, Chevallier T, Baudouy M. Atherosclerosis of the thoracic aorta and aortic debris as a marker of poor prognosis: benefit of oral anticoagulants. *J Am Coll Cardiol* 1999; 33: 1317-22.
39. Stroke Prevention in Atrial Fibrillation Investigators Committee on Echocardiography. Transesophageal echocardiography correlates of thromboembolism in high-risk patients with nonvalvular atrial fibrillation. *Ann Intern Med* 1998; 128: 639-47.
40. Dahlberg PJ, Frecentese DF, Cagbill TH. Cholesterol embolism: experience with 22 histologically proven cases. *Surgery* 1989; 105: 737-42.
41. Hyman BT, Ladas SK, Ashman RF, et al. Warfarin-related purple toes syndrome and cholesterol microembolization. *Am J Med* 1987; 82: 1233-7.
42. Blackshear JL, Pearce LA, Zabalgoitia M. Low risk of cholesterol crystal embolization (CCE) during warfarin therapy in patients with aortic plaque (AP). *Circulation* 1998; 98 (Suppl I): I101-I102.