- Copyright - Il Pensiero Scientifico Editore downloaded by IP 216.73.216.164 Wed, 09 Jul 2025, 08:41:05

Immagini in medicina cardiovascolare

Esempi di artefatti elettrocardiografici da non corretto utilizzo del filtro anti-instabilità della linea di base

Gianaugusto Slavich, Luigi Di Benedetto*, Rodolfo Sbrojavacca**, Elena Bocin**

*Struttura Operativa Complessa di Cardiologia, *Servizio di Ingegneria Clinica, **Struttura Operativa Complessa di Medicina d'Urgenza e Pronto Soccorso, A.O. S. Maria della Misericordia, Udine*

(Ital Heart J Suppl 2003; 4 (6): 514-517)

© 2003 CEPI Srl

Ricevuto il 25 febbraio 2003; nuova stesura il 28 maggio 2003; accettato il 3 giugno 2003.

Per la corrispondenza:

Dr. Gianaugusto Slavich

Struttura Operativa Complessa di Cardiologia A.O. S. Maria della Misericordia Piazzale S. Maria della Misericordia, 15 33100 Udine E-mail: slavich.gianaugusto@aoud.sanita.fvg.it

Il segnale ECG è un segnale multifrequenziale, contiene cioè componenti a diverse frequenze: componenti lentamente variabili nel tempo (ovvero a bassa frequenza) e componenti velocemente variabili (a frequenza elevata); in termini numerici il segnale ECG presenta componenti aventi frequenza compresa tra 0.05 e 150 Hz.

In generale, l'operazione di filtraggio di un segnale elettrico consiste nell'eliminare dal segnale stesso alcune componenti sulla base della frequenza al fine di ottimizzare il rapporto segnale/disturbo. Le tipologie di filtro sono diverse e, in questo contesto, si esamineranno solo i filtri passa alto. Questi ultimi hanno la proprietà di eliminare tutte le componenti a frequenza inferiore ad un parametro f_L (frequenza di taglio inferiore) mentre lasciano passare inalterate tutte le componenti a frequenza superiore a f_L (il nome passa alto deriva dal fatto che passano le componenti ad alta frequenza).

Il filtro per l'instabilità della linea di base è un filtro passa alto ideato per rimuovere gli artefatti a bassa frequenza dovuti alla respirazione.

Per l'elettrocardiografo HP M1770A (Hewlett-Packard, Palo Alto, CA, USA), f_L

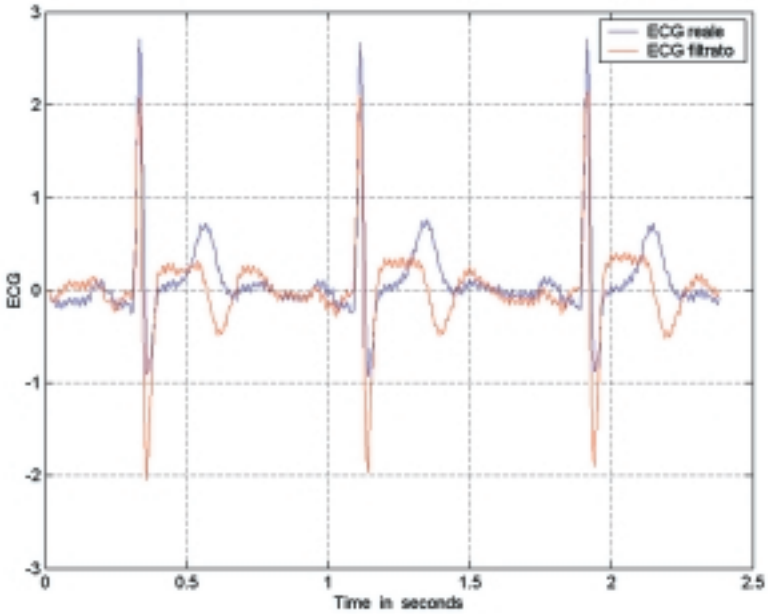

Figura 1. *Sopraslivellamento del tratto ST creato dall'inserimento di un filtro passa alto che taglia tutte le frequenze < 1 Hz, alterando quindi la linea di base. La frequenza di taglio f_L è stata scelta pari a 1 Hz per rendere evidente l'effetto indotto dal filtro (immagine ottenuta da simulazione con PC).*

- Copyright - Il Pensiero Scientifico Editore downloaded by IP 216.73.216.164 Wed, 09 Jul 2025, 08:41:05

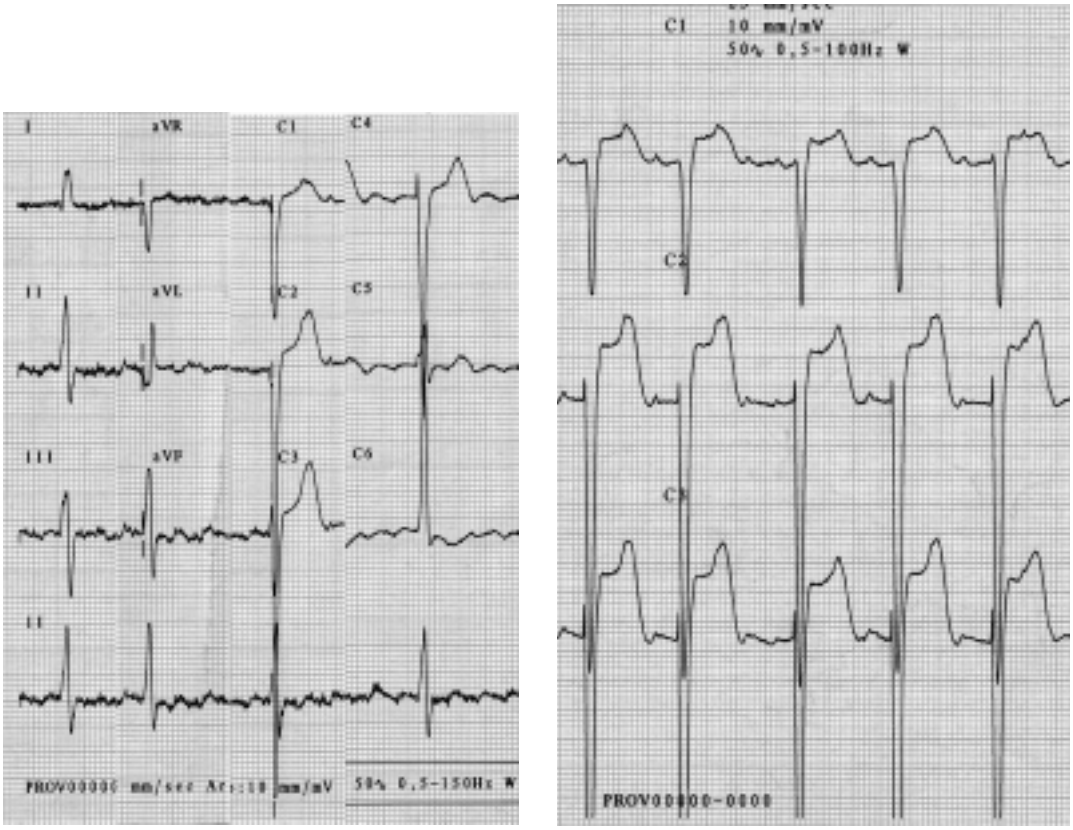

A B

Figura 2. A: *paziente giunta in Pronto Soccorso per dispnea e cardiopalmo. Acquisizione automatica dell'ECG.* B: *stesso caso. Striscia di ritmo con acquisizione manuale che dimostra marcato sopraslivellamento del tratto ST, non presente nel tracciato acquisito automaticamente pochi secondi prima. Si noti la presenza della "W" che indica l'inserimento del filtro.*

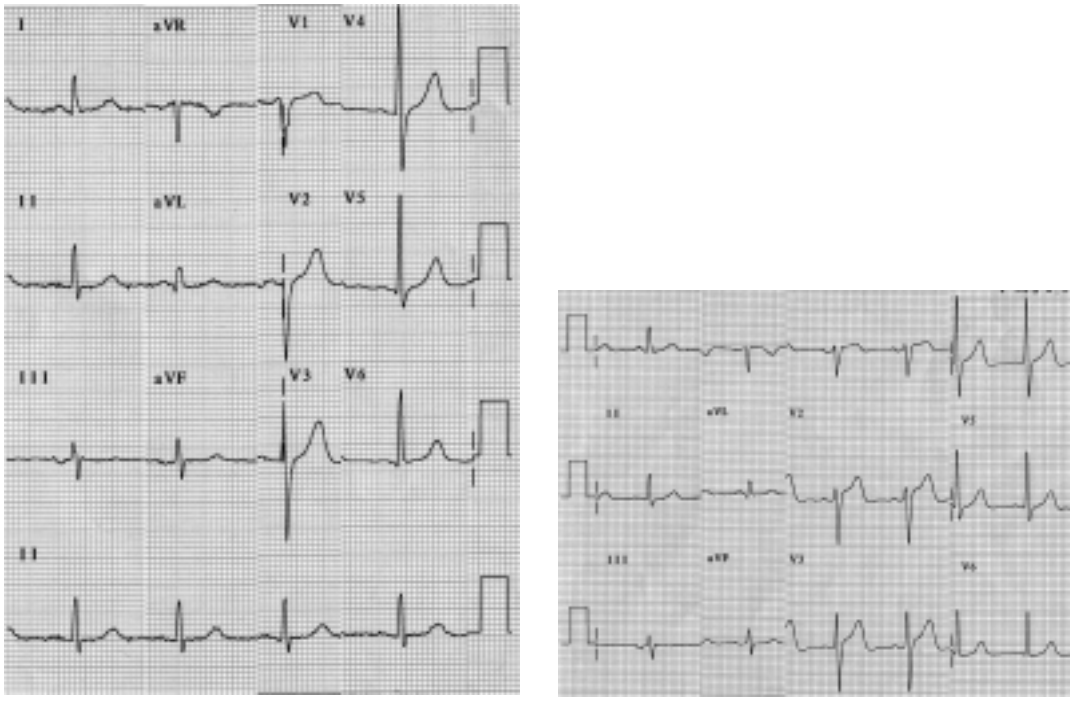

A B

Figura 3. A: *paziente valutato in Pronto Soccorso per astenia. Acquisizione automatica*. B: *stesso paziente con acquisizione manuale, il filtro altera il tratto ST.*

- Copyright - Il Pensiero Scientifico Editore downloaded by IP 216.73.216.164 Wed, 09 Jul 2025, 08:41:05

può essere impostata dall'operatore a 0.5, 0.15 e 0.05 Hz, il che significa che vengono cancellate tutte le frequenze inferiori a quella prescelta. Inevitabilmente l'eliminazione, oltre che degli artefatti legati alla respirazione, delle componenti del segnale ECG a frequenza più bassa, comporta una distorsione del segnale stesso (Fig. 1). In particolare, come segnalato dai manuali[1,2], l'eliminazione delle frequenze più basse provoca una distorsione del segnale ECG soprattutto nel tratto ST e tale deformazione aumenta al crescere di f_L.

Negli elettrocardiografi in questione è presente sul pannello di controllo un tasto filtro tramite il quale l'o-

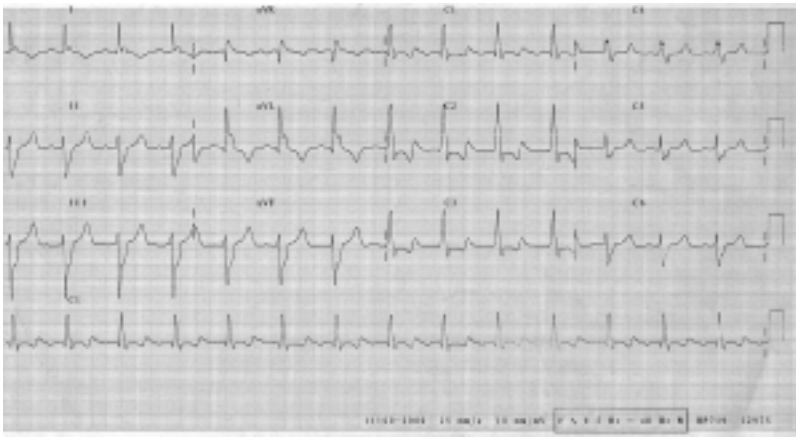

A

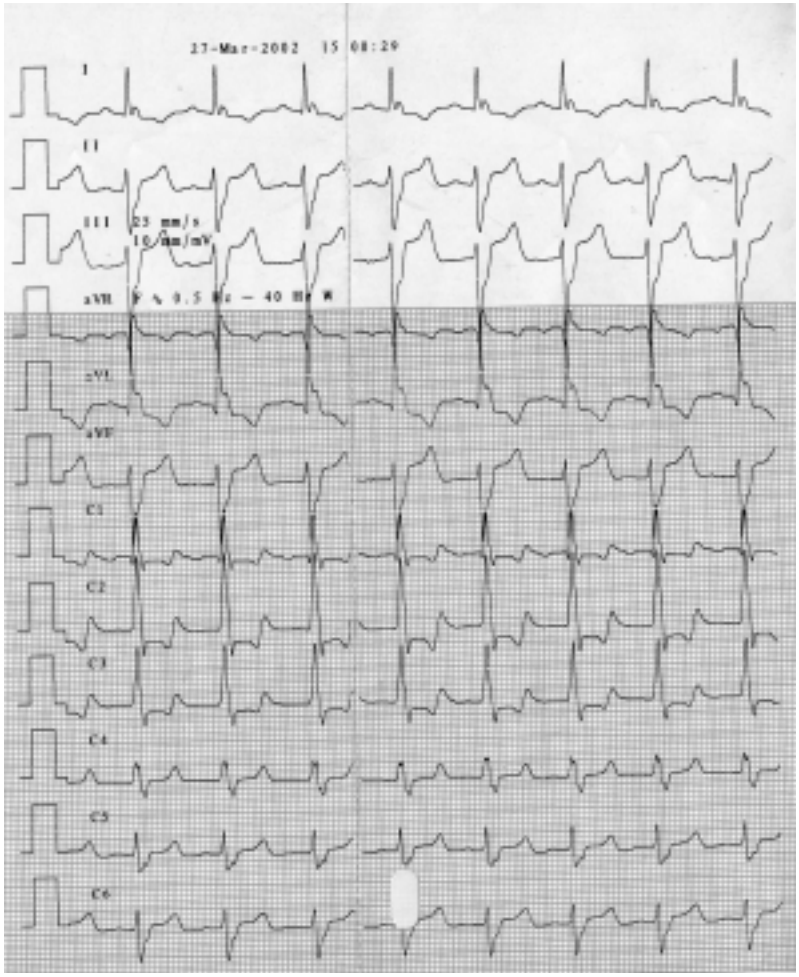

B

Figura 4. A: *ECG eseguito di routine in un paziente con patologia non cardiaca. Acquisizione automatica.* B: *stesso paziente con acquisizione manuale, alterazione del tratto ST in D2, D3, aVF dovuta al filtro.*

- Copyright - Il Pensiero Scientifico Editore downloaded by IP 216.73.216.164 Wed, 09 Jul 2025, 08:41:05

peratore può inserire, qualora lo ritenga necessario, il filtro anti-instabilità della linea di base. Suddetto filtro può essere inserito sia in acquisizione manuale che automatica e la sua presenza è chiaramente indicata da una "W" nel riquadro dei filtri del referto ECG.

Con l'avvento dell'acquisizione digitale dell'ECG gli elettrocardiografi hanno introdotto, come parte integrante, efficaci tecniche di soppressione del fenomeno di instabilità della linea di base tali da non alterare il tratto ST che però intervengono esclusivamente durante l'acquisizione automatica. Conseguentemente durante l'acquisizione manuale l'operatore può scegliere uno dei tre valori di f_L sopra riportati ma deve essere consapevole che impostando f_L a 0.5 Hz otterrà una sostanziale alterazione del tratto ST. Tale distorsione diminuisce se f_L è pari a 0.15 Hz ma è comunque presente in quanto, come già detto, nell'acquisizione manuale non intervengono gli algoritmi di correzione. Per non avere distorsioni durante l'acquisizione manuale la frequenza f_L dovrà essere impostata a 0.05 Hz in linea con quanto stabilito dall'American Heart Association[3,4]. Riportiamo alcuni casi, i più eclatanti dei molti osservati, di mancato rispetto delle corrette metodologie di acquisizione ECG che hanno provocato la comparsa di grossolani sopraslivellamenti del tratto ST nella registrazione manuale e non presenti pochi secondi prima nell'acquisizione automatica. La striscia manuale era stata eseguita, come succede talvolta, anche se non strettamente necessario, per un'analisi del ritmo (Figg. 2-4). Tali riscontri, non previsti nel contesto clinico, hanno suscitato perplessità nei medici non a conoscenza di questa modalità di funzionamento dell'elettrocardiografo.

Considerato che, in termini generali, un problema simile può verificarsi con qualsiasi elettrocardiografo che permetta l'impostazione manuale del parametro f_L, ci è parsa utile la stesura di questa breve revisione del filtraggio correlata ad alcuni esempi di non corretto impiego dell'elettrocardiografo in quanto l'elettrocardiografia è metodica di largo impiego anche tra i non cardiologi. Il mancato riconoscimento degli artefatti in genere, come in questo caso, può portare a diagnosi errate e a scelte terapeutiche pericolose per il paziente.

Ringraziamenti

Gli autori ringraziano il Sig. Manlio Flora per la cortese collaborazione tecnica.

Bibliografia

1. Elettrocardiografo interpretativo Hewlett-Packard guida medica HP M1700. 3-9, 3-10, 3-11.
2. Page Writer 300pi elettrocardiografo HP M1770A. B-12, B-13.
3. Recommendations for standardization of leads and of specifications for instruments in electrocardiography and vectorcardiography: report of the Committee on Electrocardiography, American Heart Association. Circulation 1967; 35: 583-602.
4. Bailey JJ, Berson AS, Garson A Jr, et al. Recommendations for standardization and specifications in automated electrocardiography: bandwidth and digital signal processing. A report for health professionals by an ad hoc writing group of the Committee on Electrocardiography and Cardiac Electrophysiology of the Council on Clinical Cardiology, American Heart Association. Circulation 1990; 81: 730-9.