

Mesotelioma primitivo del pericardio

Gianfranco Cucchi

U.O. di Cardiologia-UTIC, Ospedale Civile, Sondrio

Key words:
Echocardiography;
Pericardium.

Primary mesothelioma of the pericardium is a rare tumor. It may occur in diffuse and localized forms. Most of the pericardial mesotheliomas are multiple or diffuse with growth encasing the heart; localized form uncommon. We report a diffuse mesothelioma of the pericardium in a 46-year-old fireman. The patient underwent a pericardiectomy and biopsy confirmed the diagnosis.

(Ital Heart J Suppl 2003; 4 (3): 241-243)

© 2003 CEPI Srl

Ricevuto il 2 dicembre 2002; nuova stesura il 7 febbraio 2003; accettato il 7 marzo 2003.

Per la corrispondenza:

Dr. Gianfranco Cucchi
Via Don Bosco, 55/C
23100 Sondrio

Introduzione

Il mesotelioma pericardico è un tumore maligno cardiaco tra i più frequenti, dopo l'angiosarcoma e il rhabdomyosarcoma. Si può manifestare in forma localizzata, multipla o diffusa da processi metastatici. La maggior parte dei mesoteliomi pericardici sono metastatici e la variante localizzata al cuore è raramente diagnosticata in vita^{1,2}.

Viene descritto il caso clinico di un uomo giunto alla nostra osservazione per astenia con il rilievo accidentale di cardiomegalia alla radiografia del torace e di versamento pericardico all'ecocardiogramma.

Caso clinico

D.S., uomo di 46 anni, di professione vigile del fuoco con anamnesi lavorativa di esposizione all'amianto, non fumatore.

Astenia da alcuni giorni giunge in pronto soccorso per nausea ingravescente e dolore all'ipocondrio destro. All'esame obiettivo toni tachicardici, ovattati, ritmici, polso paradossale, turgore delle vene giugulari, murmure conservato con basi libere, pressione arteriosa omerale 100/80 mmHg. All'ECG frequenza cardiaca 110 b/min, tachicardia sinusale con bassi voltaggi diffusi dei QRS. Alla radiografia del torace: cardiomegalia, congestione venosa polmonare, non alterazioni pleuropolmonari in atto. All'ecocardiogramma: abbondante falda di versamento pericardico (stimato di circa 1000 ml), pericardio iper-ecogeno ed ispessito e segni di tamponamento cardiaco: collasso protodiastolico della parete libera del ventricolo destro, compressione prolungata della parete li-

bera atriale destra, congestione e dilatazione delle vene cave (Fig. 1).

Dopo tentativo di pericardiocentesi ecoguidata, non riuscita per l'estrema resistenza del pericardio, previa anestesia generale, si è proceduto ad intervento di pericardiectomia con incisione verticale sottotifoidea sinistra con evidenza di pericardio di consistenza molto dura, con presenza di numerose vegetazioni: si sono evacuati 1000 ml di liquido ematico. L'esame batteriologico del liquido pericardico evidenzia la crescita di streptococchi non emolitici e si segnala la positività della ricerca degli anticorpi tipo antigene capsidico virale del virus di Epstein-Barr e degli anticorpi IgG del *Cytomegalovirus*.

L'esame istologico rileva neoplasia con aspetto epiteliale, solida, le cui caratteristiche istologiche depongono per mesotelioma epiteliale, variante solida.

La tomografia computerizzata del torace eseguita dopo la pericardiocentesi evidenzia la presenza di ispessimento con fini setti del pericardio, escludendo processi patologici a carico del mediastino e in particolare della pleura.

L'ecografia addominale non evidenzia lesioni ed espansi a carico in particolare del fegato, milza, pancreas e non segnala la presenza di versamenti pleurici.

Al controllo ecocardiografico eseguito in quinta giornata non si rilevano segni di versamento pericardico, con pericardio iper-ecogeno, ispessito mentre all'ecocardiogramma ambulatoriale eseguito dopo 25 giorni si nota la presenza di una masserella tondeggianti con superficie di 8 × 2 cm adesa alla parete atriale sinistra superiore, non mobile e di lesione ipoecogena a livello della parete libera del ventricolo destro

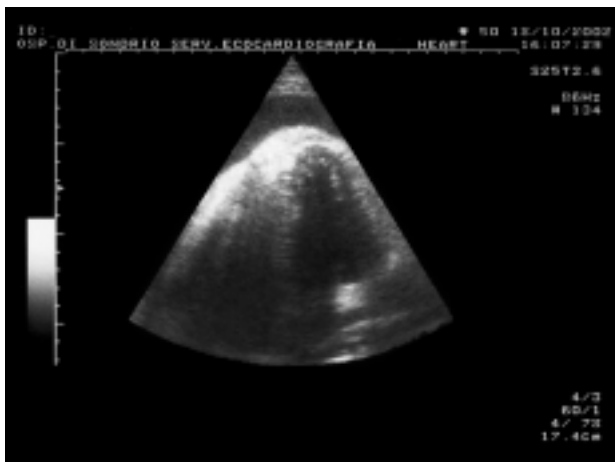


Figura 1. Sezione 4 camere apicale: evidenza di pericardio ispessito e iperecogeno con abbondante versamento.

nella sua porzione apicale di dimensione 6×3 cm (Fig. 2). Due giorni dopo ha eseguito tomografia computerizzata del torace che conferma l'espanso moriforme delle dimensioni note al livello apicale destro di verosimile natura neoplastica e la presenza di voluminoso linfonodo carenale.

Discussione

Le neoplasie del pericardio sono una patologia relativamente rara. I processi tumorali che coinvolgono il pericardio sono di due tipi²: a) tumori pericardici primitivi, benigni o maligni³; b) processi metastatici secondari o per diffusione da strutture vicine^{4,5}.

Una localizzazione secondaria molto frequente è quella del carcinoma mammario, così come possono infiltrare il pericardio i linfomi, le leucemie, i melano-

mi ed i mielomi⁶. Le neoplasie del polmone e dell'esofago possono estendersi al pericardio per contiguità⁷.

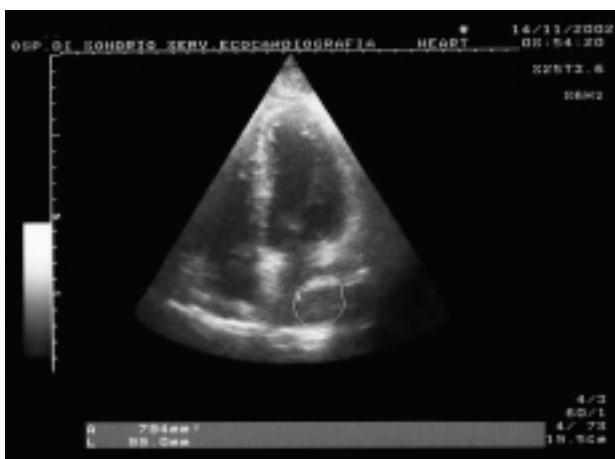
I più importanti tumori maligni del pericardio sono il mesotelioma e il sarcoma (particolarmente l'angiosarcoma) che originano rispettivamente dalla sierosa pericardica e dalla struttura vasale³. Il mesotelioma pleurico può estendersi al pericardio.

Il mesotelioma è spesso associato ad asbestosi e all'esposizione delle fibre di amianto anche se in alcuni casi non è stata dimostrata alcuna correlazione. Il mesotelioma ha una localizzazione prevalentemente pleurica ed è molto raro a livello pericardico. La sua incidenza globale, secondo recenti studi inglesi e americani, è di 1.2 casi per milione di abitanti; l'età più colpita è tra 40 e 60 anni e nel 70% dei casi è affetto il sesso maschile. La sua incidenza è aumentata di più del 50% dalla metà degli anni '70 con un periodo di latenza che è stimato in più di 20 anni⁸. Per spiegare questo fenomeno sono state avanzate due ipotesi. La prima è che la legislazione per ridurre l'esposizione alle fibre di amianto non abbia ancora ottenuto dei benefici e la seconda che le fonti di esposizione siano molto più diffuse⁹.

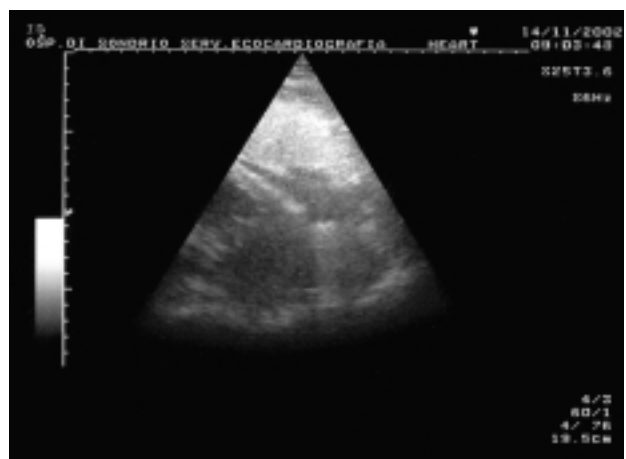Negli anni '60 è stato suggerito, da alcuni autori, un possibile ruolo del virus SV40 con un meccanismo di tipo episomiale¹⁰.

La diagnosi di mesotelioma pericardico viene usualmente eseguita con la biopsia pericardica anche se questa metodica non è molto sensibile nel determinare l'etiologia di un versamento pericardico. In una casistica di 38 pazienti la biopsia risultò diagnostica solo in 4 (10%), 2 affetti da tubercolosi e 2 da neoplasia (uno da adenocarcinoma e un mesotelioma)¹¹.

Per quanto concerne la terapia, il ruolo della chirurgia e della radioterapia è alquanto controverso ed insieme alla chemioterapia è inquadrabile nella malattia nella fase ancora limitata. Nella malattia avanzata la neo-



A



B

Figura 2. Dopo pericardiocentesi a distanza di 25 giorni. Sezioni 4 camere apicale e sottocostale: regressione pressoché completa del versamento pericardico con presenza di due neoformazioni, la prima adiacente alla parete superiore atriale sinistra (A) e la seconda a livello della parete libera del ventricolo destro vicino all'apice (B).

plasia risulta poco sensibile ai farmaci chemioterapici. Per il futuro sono in corso protocolli di terapia genica mediante vettori endovirali anti-SV40 e mediante il vettore trasportante l'herpes simplex timidina-chinasi suicida¹². Altri studi di biologia molecolare aprono nuove ipotesi terapeutiche con l'utilizzo di farmaci che inibiscono i fattori di crescita cellulare¹³.

Riassunto

Il mesotelioma pericardico è un tumore raro. Può manifestarsi in forma diffusa o localizzata. La maggior parte dei mesoteliomi pericardici sono multipli o diffusi, mentre la forma localizzata è ancor più rara. Viene presentato il caso clinico di mesotelioma primitivo del pericardio in un uomo di 46 anni di professione vigile del fuoco. Il paziente è stato sottoposto a pericardiotoomia e la biopsia ha confermato la diagnosi.

Parole chiave: Ecocardiografia; Pericardio.

Bibliografia

1. Val-Bernal JF, Figols J, Gomez-Roman JJ. Incidental localized (solitary) epithelial mesothelioma of the pericardium: case report and literature review. *Cardiovasc Pathol* 2002; 11: 181-5.
2. Thomason R, Schlegel W, Lucca M, Cummings S, Lee S. Primary malignant mesothelioma of the pericardium: case report and literature review. *Tex Heart Inst J* 1994; 21: 170-4.
3. Spodick DH. Neoplastic pericardial disease. In: Spodick DH, ed. *The pericardium: a comprehensive textbook*. New York, NY: Marcel Dekker, 1997: 301-13.
4. Warren WH. Malignancies involving the pericardium. *Semin Thorac Cardiovasc Surg* 2000; 12: 119-29.
5. Chow WH, Chow TC, Chiu SW. Pericardial metastasis and effusion as the initial manifestation of malignant thymoma: identification by cross-sectional echocardiography. *Int J Cardiol* 1992; 37: 258-60.
6. Kleikamp G, Kipfer B, Schnepfer U, Korfer R. Non-Hodgkin's lymphoma with heart, mediastinum and lung hilar involvement. *Z Kardiol* 1995; 84: 485-9.
7. Panja M, Chhetri M, Satpati A, Panja S. An unusual extension of pericardial effusion in a case of pulmonary adenocarcinoma. *J Assoc Physicians India* 1989; 37: 181-3.
8. Ong ST, Vogelzang NJ. Chemotherapy in malignant pleural mesothelioma: a review. *J Clin Oncol* 1996; 14: 1007-17.
9. Longo WE, Rigler MW, Slade J. Crocidolite asbestos fibers in smoke from original Kent cigarettes. *Cancer Res* 1995; 55: 2232-5.
10. Cicala C, Pompetti F, Carbone M. SV40 induces mesotheliomas in hamsters. *Am J Pathol* 1993; 142: 1524-33.
11. Fernandes F, Ianni BM, Arteaga E, Benvenuti L, Mady C. Value of pericardial biopsy in the etiologic diagnosis of pericardial diseases. *Arq Bras Cardiol* 1998; 70: 393-5.
12. Albelda SM. Gene therapy for lung cancer and mesothelioma. *Chest* 1997; 111 (Suppl): 144S-149S.
13. Strizzi L, Catalano A, Vianale G, et al. Vascular endothelial growth factor is an autocrine growth factor in human malignant mesothelioma. *J Pathol* 2001; 193: 468-75.