

Studio osservazionale Approccio combinato alla malattia tromboembolica venosa con tomografia computerizzata multistrato

Francesco Greco, Alfredo Zanolini*, Carlo Bova**, Oscar Serafini, Michele Florio*, Stefania Tamburrini***, Franco D'Agostino*, Nicola Venneri

Divisione di Cardiologia, *U.O. di Radiologia, **Divisione di Medicina Interna, Ospedale Civile, Cosenza, ***U.O. di Radiologia, Policlinico Universitario "Mater Domini", Catanzaro

Key words:
Computed tomography;
Thromboembolism.

Background. Multidetector computed tomography (CT) improves scan length and spatial resolution. The availability of a single test that allows a comprehensive evaluation of the chest and pulmonary arteries, of the deep venous system of the abdomen and legs and the hemodynamic impact of pulmonary emboli on the right heart could be a new and effective strategy for patients with venous thromboembolic disease. We assess a combined study protocol on venous thromboembolic disease by multidetector CT.

Methods. Twenty-four patients with confirmed acute pulmonary embolism, in stable clinical conditions, underwent multidetector CT. After antecubital intravenous infusion of 120 ml of contrast medium at a rate of 4 ml/s followed by 30 ml of saline solution a CT of the chest was performed using 4×1 mm collimation, pitch 1.5 and 500 ms rotation time of the X-ray tube; the start delay was checked for each single patient. Indirect CT venography study was acquired 150 s after starting the infusion using a 5 mm section width from the diaphragm to the popliteal zone. We evaluated: 1) the presence of intraluminal filling defects in the pulmonary arteries and in the deep venous system from the inferior vena cava to the popliteal veins, and 2) the presence of right ventricular dilation with a right ventricle/left ventricle (RV/LV) ratio > 1 . The patients with CT diagnosis of deep vein thrombosis (DVT) and an RV/LV ratio > 1 underwent venous compressive ultrasound and/or echocardiography.

Results. Pulmonary embolism was detected in 12% in the main arteries and in 66, 87 and 20% in the lobar, segmental and subsegmental arteries respectively. DVT was found in 14/24 (58%) patients with pulmonary embolism involving the ileo-femoral district in 14% of the whole group. Thirteen patients (54%) showed a volumetric prevalence of the right ventricle on the left ventricle. CT data in the presence of DVT and an RV/LV ratio > 1 was confirmed at ultrasonography.

Conclusions. Multidetector CT allows to obtain rapidly and in one examination useful information about the source and pulmonary involvement of venous thromboembolic disease and about the hemodynamic impact on the right heart.

(Ital Heart J Suppl 2003; 4 (3): 226-231)

© 2003 CEPI Srl

Introduzione

L'impiego della tomografia computerizzata (TC) nella diagnostica dell'embolia polmonare (EP) risale al 1992 quando Remy-Jardin et al.¹ ne descrissero le potenzialità su 42 pazienti con EP centrale. Da allora numerosi studi apparsi in letteratura hanno valutato l'accuratezza diagnostica della TC nella trombosi dei vasi polmonari e il possibile ruolo della metodica all'interno di strategie di approccio al paziente con sospetta EP²⁻⁴. Lo studio TC del torace consente, in aggiunta, di identificare la presenza di una dilatazione acuta del ventricolo destro in un sottogruppo di pazienti con EP e di fornire diagnosi alternative o concomi-

tanti in oltre il 60% dei pazienti con sintomi suggestivi di EP⁵⁻⁷.

La possibilità di combinare una venografia-TC dell'addome e degli arti inferiori con una angio-TC del circolo arterioso polmonare, nel paziente con sospetta EP, rappresenta un'interessante strategia diagnostica applicata alla tecnica radiologica, considerando l'EP e la trombosi venosa profonda (TVP) manifestazioni cliniche differenti di un'entità patologica comune che è la malattia tromboembolica venosa⁸⁻¹².

Disporre di una metodica che consenta la valutazione simultanea dell'EP e della TVP e dello stato anatomico-morfologico del cuore destro può offrire sostanziali vantag-

Ricevuto l'8 gennaio 2003; nuova stesura il 18 marzo 2003; accettato il 19 marzo 2003.

Per la corrispondenza:

Dr. Francesco Greco

Via Giostra Vecchia, 2
87100 Cosenza

E-mail: francesco.greco@virgilio.it

gi nella gestione clinica del paziente con malattia tromboembolica venosa.

In questo lavoro riportiamo l'applicabilità di un protocollo di studio combinato alla malattia tromboembolica venosa con TC multistrato, angio-TC polmonare + venografia-TC dell'addome e degli arti inferiori, in pazienti con EP acuta, valutando la possibilità di ottenere in un unico esame informazioni relative alla sorgente embolica, alla localizzazione finale polmonare e all'impatto emodinamico sul muscolo cardiaco destro.

Materiali e metodi

Popolazione. Una serie prospettica, non consecutiva, di 24 pazienti (62% già ospedalizzati, 13 maschi e 11 femmine, età media di 68 ± 6 anni), con diagnosi scintigrafica perfusionale di EP acuta, clinicamente non critica, sono stati sottoposti entro 8 ± 3 ore dall'indagine nucleare a TC multistrato con apparecchiatura Marconi MX 8000 (Medical System, Cleveland, OH, USA), tecnologia QUAD asimmetrica. Nessuno dei 24 pazienti aveva in anamnesi una storia di broncopatia cronica o di miocardiopatia; 11 presentavano segni clinici e sintomi di TVP.

Protocollo di studio con tomografia computerizzata.

Il protocollo di studio prevedeva una scansione preliminare sul torace senza somministrazione di mezzo di contrasto effettuata a spessore di strato di 6.5 mm, dagli apici polmonari alla cupola diaframmatica, volta a evidenziare patologie parenchimali o mediastiniche in diagnosi differenziale o associate. Alla fine della scansione preliminare veniva effettuato di routine lo studio del tempo di ritardo dell'iniezione del mezzo di contrasto, momento fondamentale per ottenere un corretto e costante grado di opacizzazione dei vasi arteriosi polmonari durante l'intera sequenza TC. Per ottenere ciò, veniva eseguita una scansione di prova a tavolo fermo iniettando un bolo di 12 ml di mezzo di contrasto alla stessa velocità di flusso prescelta per la scansione successiva (4 ml/s) facendolo seguire, grazie all'impiego di due iniettori in serie, da un altro piccolo bolo di soluzione salina (15 ml) che fungeva da spinta e rendeva più compatto il bolo iodato. Con un software dedicato si calcolava con precisione il tempo di maggiore opa-

cizzazione dell'arteria polmonare, variabile in relazione alle condizioni emodinamiche del paziente (mediamente nel soggetto con normale funzione ventricolare destra e normale pressione arteriosa polmonare si aggira tra 12 e 15 s). Il tempo di ritardo, con cui veniva fatta partire la scansione sul torace, veniva calcolato sommando al tempo di picco dell'opacizzazione in arteria polmonare altri 3 s necessari per visualizzare correttamente i vasi arteriosi polmonari più periferici esaminati nella seconda fase della scansione. I parametri della scansione toracica impostati sull'apparecchiatura erano i seguenti: collimazione di 4×1 mm, pitch di 1.5, rotazione del tubo di 500 ms. Venivano quindi somministrati 120 ml di mezzo di contrasto ritenuti sufficienti a completare lo studio con acquisizione venografica TC dei vasi addominali e degli arti inferiori alla velocità di 4 ml/s con una concentrazione iodica ≥ 350 mgI/ml, seguiti dalla somministrazione di 30 ml di soluzione salina utile a ridurre gli artefatti da indurimento del fascio. La modalità di infusione utilizzata alto flusso/alta concentrazione ha permesso di esaltare l'*enhancement* delle arterie polmonari. L'esame è stato condotto in apnea inspiratoria, in scansione cranio-caudale, dagli apici polmonari alla cupola diaframmatica ed ha avuto una durata media di 20 s. La successiva venografia-TC ha avuto inizio dopo 150 s dal bolo iniziale. La scansione dal diaframma fino al poplite veniva eseguita sfruttando una collimazione di 5 mm, un pitch di 2 e una rotazione del tubo di 500 ms; il tempo di acquisizione delle immagini è stato di 20-25 s.

Il protocollo di studio impiegato per le scansioni sul torace e sull'addome/estremità inferiori, riassunto nella tabella I, è conforme a quello attualmente suggerito per il sistema TC multistrato utilizzato^{12,13}.

Parametri valutati. I parametri valutati sono stati: 1) la presenza di difetti di riempimento del lume vasale nei rami arteriosi polmonari fino ai vasi subsegmentari, nella vena cava inferiore e nell'asse venoso ileo-femoro-popliteo, quali segni diretti e specifici di EP e di TVP, e 2) la presenza di dilatazione del ventricolo destro espressa da un rapporto ventricolo destro/ventricolo sinistro (VD/VS) > 1 , quale manifestazione di impegno emodinamico del cuore destro. Il rapporto VD/VS era considerato > 1 se la cavità del ventricolo destro era più larga della cavità del ventricolo sinistro attraverso una compa-

Tabella I. Protocollo diagnostico combinato con tomografia computerizzata (TC) multistrato per embolia polmonare e trombosi venosa profonda.

Indagine	Angio-TC	Venografia-TC addome-arti inferiori
Area anatomica esplorata	Apici polmonari → cupola diaframmatica	Diaframma → poplite
Collimazione	1 mm	5 mm
Intervallo di ricostruzione	1 mm	5 mm
Pitch	1.5	2
Ritardo di scansione	Individuale (scansione prova + 3 s)	150 s dall'iniezione

razione visiva dei due ventricoli, su una singola immagine assiale, ottenuta al piano di massima visualizzazione delle due camere, generalmente al piano valvolare atrio-ventricolare. La decisione di identificare visivamente la presenza di dilatazione del ventricolo destro, rapporto VD/VS > 1, è derivata da una valutazione preliminare allo studio di 6 pazienti con EP e dilatazione del ventricolo destro. Tale approccio non ha mostrato differenze con una misurazione quantitativa dei due ventricoli ed è risultato più semplice e immediato da eseguire.

Gli esami TC sono stati valutati da un radiologo dedicato non a conoscenza del risultato della scintigrafia polmonare.

I pazienti con diagnosi TC di TVP e di rapporto VD/VS > 1 sono stati sottoposti, a fine indagine radiologica, rispettivamente ad ecografia venosa compressiva (EVC) e ad ecocardiografia transtoracica, eseguiti in cieco rispettivamente da un internista e da un cardiologo dedicato. L'EVC è stata eseguita secondo i criteri standard usando una sonda lineare da 7.5 MHz e l'ecocardiografia transtoracica con una sonda da 2.5 MHz valutando la presenza di dilatazione del ventricolo destro nella scansione 4 camere apicale, attraverso la stima di un rapporto volumetrico visivo VD/VS > 1^{4,14}.

Tutti i pazienti erano in terapia con eparina a basso peso molecolare da meno di 12 ore.

Il protocollo non prevedeva l'esecuzione routinaria di EVC e di ecocardiografia transtoracica nei pazienti con reperto TC negativo per TVP e/o rapporto VD/VS > 1. Inoltre, l'aver assunto a standard diagnostico di riferimento per TVP l'EVC e non la flebografia ascendente, e similmente, per la diagnosi di EP la scintigrafia polmonare e non l'angiopneumografia, potrebbe

rappresentare un altro limite metodologico dello studio. Tuttavia, la valutazione dell'accuratezza diagnostica della tecnica in esame esulava dagli scopi di questo lavoro preliminare.

Risultati

In tutti e 24 i pazienti si è avuta la conferma TC di un'EP coinvolgente nel 12% i rami principali, nel 66% i rami lobari, nell'87% i rami segmentali e nel 20% le diramazioni subsegmentali (Fig. 1). In 21 pazienti su 24 il carico embolico era bilaterale; la distribuzione degli emboli polmonari interessava nel 52% i lobi inferiori, nel 37% i lobi superiori e nel 18% il lobo medio e più dei tre quarti dei pazienti (87%) presentava localizzazioni multiple. In 14 dei 24 pazienti (58%) si è dimostrata una TVP; a localizzazione femoro-poplitea nell'86% ed interessante il distretto iliaco nel 14% (Fig. 2). In 8 degli 11 pazienti con sospetto clinico di TVP si è avuta la conferma strumentale della patologia trombotica degli arti inferiori; i rimanenti 3 sottoposti a EVC avevano un reperto di normalità. In 13 dei 24 pazienti (54%) era presente un rapporto VD/VS > 1 (Fig. 3). I 14 pazienti con TVP ed i 13 pazienti con dilatazione del ventricolo destro hanno avuto tutti la conferma ultrasonografica del dato acquisito in TC.

Discussione

Il nostro studio osservazionale, su un piccolo e selezionato numero di pazienti con EP clinicamente non

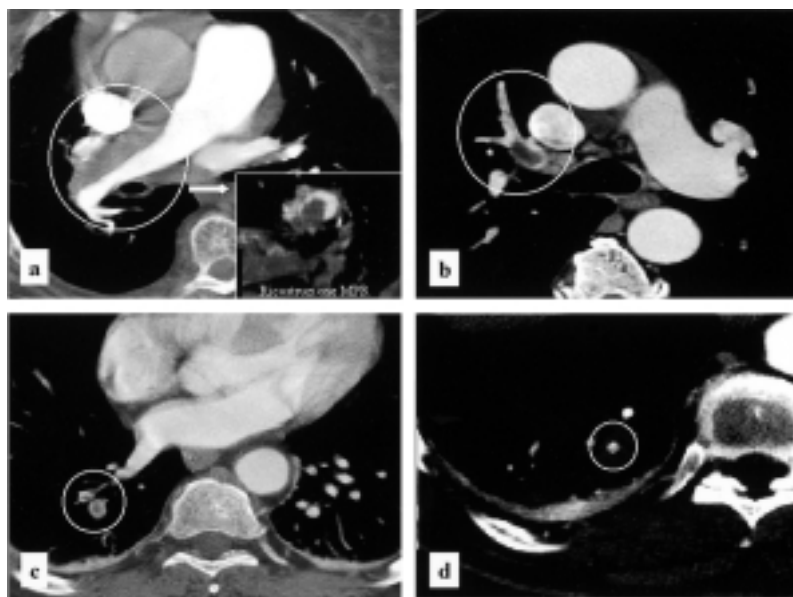


Figura 1. Angio-tomografia computerizzata multistrato delle arterie polmonari. a: embolia polmonare del ramo principale destro dell'arteria polmonare (nel riquadro ricostruzione multiplanar reformatted-MPR dell'immagine, perpendicolare all'asse del vaso); b: embolia polmonare dell'arteria per il lobo medio destro con estensione ai rami segmentari; c: embolia polmonare dell'arteria per il segmento postero-basale e postero-laterale del lobo inferiore destro; d: embolia polmonare della diramazione subsegmentaria postero-basale del lobo inferiore destro.

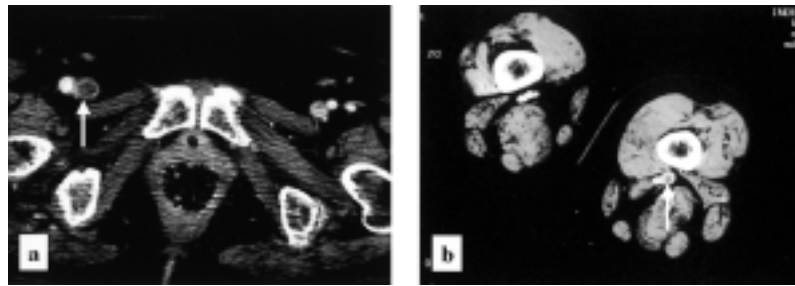


Figura 2. Venografia-tomografia computerizzata multistrato dell'addome e delle estremità inferiori. a: trombosi della vena femorale comune di destra; b: trombosi della vena poplitea di sinistra.

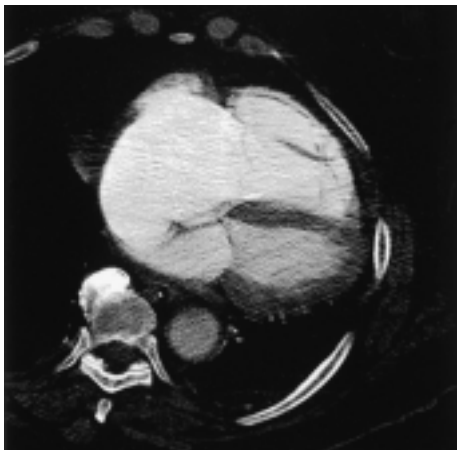


Figura 3. Scansione angio-tomografia computerizzata multistrato toracica coinvolgente la silhouette cardiaca: prevalenza volumetrica del ventricolo destro sul ventricolo sinistro (rapporto ventricolo destro/ventricolo sinistro > 1) con setto interventricolare orientato verso sinistra.

critica, si è prefisso l'obiettivo di dimostrare, sfruttando un protocollo di studio combinato torace/addome-arti inferiori, la capacità della TC multistrato di acquisire rapidamente e in un singolo approccio informazioni relative alla sede e all'estensione della malattia tromboembolica venosa e alle conseguenze emodinamiche sul cuore destro.

L'applicabilità clinica del modello presentato riflette le grosse potenzialità della tecnica TC che, aggiornata agli ultimi sistemi multistrato, apre nuove prospettive in termini di affidabilità e di approccio diagnostico della metodica alla malattia tromboembolica venosa.

La TC multistrato consente un significativo incremento della risoluzione spaziale e temporale, grazie all'aumento della velocità di rotazione del tubo radiogeno e all'incremento del numero di detettori. La combinazione di queste due caratteristiche consente di ottenere più strati per singola scansione, con la possibilità di esaminare ampi volumi a strato sottile con aumento della risoluzione spaziale sull'asse Z.

I sistemi multistrato permettono, nell'applicazione clinica, di migliorare la qualità delle immagini nei pazienti non collaboranti, di ridurre gli artefatti legati al respiro e al movimento del muscolo cardiaco, di ridur-

re il carico di mezzo di contrasto iodato e soprattutto di ottenere una definizione più accurata dell'albero arterioso polmonare fino alle diramazioni periferiche, consentendo di aumentare l'affidabilità diagnostica della metodica nella visualizzazione di trombosi distali, fino ad ora riportata non eccellente^{11,12}. I dati relativi alla sensibilità e al potere predittivo negativo della TC nella diagnosi di un'EP subsegmentale, rispettivamente del 77 e dell'82%, si riferiscono per lo più a studi condotti con TC a singolo strato, variabili per prevalenza della malattia, per protocolli di studio e per parametri di scansione utilizzati (collimazioni di 5 e 2-3 mm)¹⁵. L'incidenza di EP isolate ai rami subsegmentari è comunque bassa (6% nello studio PIOPED) e la rilevanza clinica appare trascurabile in presenza di una normale riserva cardiorespiratoria e in assenza di TVP documentabili¹⁶. La TC multistrato sfruttando collimazioni più spinte di 1 mm permette una corretta visualizzazione di arterie polmonari di quarto e quinto ordine rispettivamente nel 94 e nel 74% dei casi, migliorando l'accordo interosservatore nella valutazione diagnostica delle strutture vascolari periferiche¹⁷.

La riduzione dei tempi di scansione e il miglior rendimento termico del tubo catodico della TC multistrato consente più agevolmente rispetto alla tecnica a singolo strato, di eseguire al termine della scansione sul torace, dopo mediamente 2.5 min dal bolo iniziale, nella stessa seduta e senza ulteriore somministrazione di mezzo di contrasto, una venografia-TC attraverso una scansione che copre l'intero addome e gli arti inferiori fino al poplite. L'accuratezza diagnostica dell'esame nell'identificare una TVP femoro-poplitea si è dimostrata eccellente, con una sensibilità e specificità del 97 e 100%, se confrontata con EVC, assunta a standard clinico di riferimento⁵. Lo studio del sistema venoso addominale (cava inferiore e vasi affluenti) e delle vene iliache consente, rispetto agli ultrasuoni, una valutazione più accurata del paziente con TVP a estensione prossimale o a sede diversa dagli arti inferiori. Loud et al.⁸ su 650 venografie-TC riportano una incidenza di trombosi di vasi addominali o pelvici, scarsamente visualizzabili con tecnica ecografica, nel 17% dei pazienti con diagnosi di TVP. L'aggiunta di uno studio venografico TC addome/arti inferiori ad un esame angio-TC polmonare aumenta

sensibilmente la diagnosi di malattia tromboembolica venosa, in una percentuale variabile dal 18 al 36% di pazienti con sospetta EP, con documentata assenza di trombosi polmonare e rilievo di TVP^{8,9,18}.

Nell'approccio al paziente con EP le informazioni relative all'impatto emodinamico del carico embolico polmonare sul cuore destro completano la valutazione diagnostica della malattia tromboembolica venosa e offrono utili orientamenti di prognosi e terapia^{19,21}. Reid e Murchison⁷ riportano per primi la possibilità di individuare con TC una dilatazione acuta del ventricolo destro, in pazienti con EP massiva, attraverso la stima di un rapporto VD/VS > 1.5:1 ottenuto da misurazioni delle due cavità ventricolari durante le scansioni assiali sul torace coinvolgenti la silhouette cardiaca. La specificità e il valore predittivo positivo di questo segno TC di sovraccarico ventricolare destro, valutato anche semplicemente attraverso una comparazione visiva diretta delle dimensioni dei due ventricoli (rapporto VD/VS > 1), si è dimostrato elevato (100%) quando confrontato con metodica ecocardiografica transtoracica in pazienti con EP²².

Il lavoro presentato ha dimostrato l'applicabilità di un protocollo di studio combinato alla malattia tromboembolica venosa con TC multistrato considerando la patologia nella sua globalità di espressione per sede di origine, per localizzazione finale polmonare e per concomitanti ripercussioni emodinamiche sul cuore destro. Un'eccellente strategia *one-stop imaging* attuabile in meno di 4 min con vantaggiosi benefici in termini di contenimento dei costi e di riduzione dei tempi diagnostici e terapeutici.

Il sistema TC multistrato, utilizzato in questo studio, ha permesso di eseguire le scansioni sul torace ad uno spessore di strato estremamente sottile (4 × 1 mm) riducendo l'effetto di volume parziale e aumentando la risoluzione spaziale di strutture vascolari periferiche. In 20 s abbiamo acquisito immagini diagnostiche di trombosi polmonari prossimali, estese nel 20% a rami subsegmentali di 2-3 mm di diametro. L'aggiunta di uno studio venografico TC (sfruttando il bolo iniziale di mezzo di contrasto) dall'addome fino al poplite, di appena 20-25 s, dopo circa 2 min dalla fine della scansione sul torace, ha permesso di individuare nel 58% dei pazienti con EP una TVP prossimale, estesa nel 14% al distretto iliaco. La concordanza diagnostica con ecografia venosa compressiva è stata del 100%. Le scansioni eseguite sul torace durante lo studio dei vasi polmonari ha consentito di ottenere immagini dirette del muscolo cardiaco. La semplice stima visiva della prevalenza delle dimensioni del ventricolo destro sul sinistro, nell'immagine assiale ottenuta al piano di massima visualizzazione delle due cavità, si è dimostrato segno specifico di impegno emodinamico del piccolo circolo e di sovraccarico ventricolare destro, quando confrontato con ecocardiografia transtoracica. Tale segno TC, facile e rapido da acquisire, è stato individuato nel 54% del nostro gruppo di pazienti con EP.

La valutazione integrata dell'impegno emodinamico del ventricolo destro, ai dati relativi all'EP e alla TVP, ha permesso, in modo originale nel protocollo di studio proposto, di completare efficacemente l'approccio alla malattia tromboembolica venosa con tecnica TC multistrato.

Naturalmente, un lavoro prospettico, di ampie dimensioni, di accuratezza diagnostica e di management, su pazienti non selezionati con sospetto di malattia, sarà necessario per definire l'affidabilità clinica del modello di studio testato in via preliminare, nella valutazione diagnostica del tromboembolismo venoso con TC multistrato.

Riassunto

Razionale. La tomografia computerizzata (TC) multistrato consente di ottenere in tempi brevi scansioni su ampi volumi con un'eccellente risoluzione spaziale. La possibilità di valutare con un singolo esame l'albero arterioso polmonare, il circolo venoso profondo degli arti inferiori e l'impegno emodinamico del cuore destro può rappresentare una nuova ed efficace strategia di approccio al paziente con malattia tromboembolica venosa. Scopo dello studio è stato quello di valutare l'applicabilità di un protocollo di studio combinato alla malattia tromboembolica venosa con TC multistrato.

Materiali e metodi. Ventiquattro pazienti con diagnosi di embolia polmonare acuta, stabili emodinamicamente, sono stati sottoposti a TC multistrato. Il protocollo di studio sul torace prevedeva un bolo di 120 ml di mezzo di contrasto a 4 ml/s seguito da 30 ml di soluzione salina utilizzando i seguenti parametri di scansione: collimazione di 1 mm, pitch di 1.5 e rotazione del tubo di 500 ms. Il ritardo di scansione veniva calcolato singolarmente per ogni paziente. Successivamente allo studio del torace dopo 150 s dal bolo veniva eseguita una seconda scansione a spessore di strato di 5 mm che copriva l'addome e gli arti inferiori sino al poplite. I parametri valutati sono stati: 1) la presenza di difetti di riempimento del lume vasale nei rami arteriosi polmonari, nella vena cava inferiore e nell'asse venoso ileo-femoro-popliteo, e 2) la presenza di dilatazione del ventricolo destro espressa da un rapporto ventricolo destro/ventricolo sinistro (VD/VS) > 1. I pazienti con diagnosi TC di trombosi venosa profonda (TVP) e di rapporto VD/VS > 1 sono stati sottoposti a ecografia venosa compressiva e/o ecocardiografia.

Risultati. Un'embolia polmonare è stata riscontrata nel 12% nei rami principali, nel 66% nei rami lobari, nell'87% nei rami segmentali e nel 20% nei rami subsegmentali. Una TVP degli arti inferiori è stata individuata in 14 dei 24 pazienti (58%) con embolia polmonare ad estensione femoro-iliaca nel 14%. Tredici pazienti (54%) mostravano una prevalenza volumetrica del ventricolo destro sul sinistro. I dati TC relativi alla

presenza di TVP e di un rapporto VD/VS > 1 hanno avuto conferma ultrasonografica.

Conclusioni. La TC multistrato consente di acquisire rapidamente ed in unico esame informazioni relative alla presenza e all'estensione della malattia tromboembolica venosa e alle ripercussioni emodinamiche sulle sezioni cardiache destre.

Parole chiave: Tomografia computerizzata; Tromboembolia.

Bibliografia

1. Remy-Jardin M, Remy J, Wattinne L, Giraud F. Central pulmonary thromboembolism: diagnosis with spiral volumetric CT with the single-breath-hold technique - comparison with pulmonary angiography. *Radiology* 1992; 185: 381-7.
2. Remy-Jardin M, Remy J. Spiral CT angiography of the pulmonary circulation. *Radiology* 1999; 212: 615-36.
3. Goodman LR, Curtin JJ, Mewissen MW, et al. Detection of pulmonary embolism in patients with unresolved clinical and scintigraphic diagnosis: helical CT versus angiography. *AJR Am J Roentgenol* 1995; 164: 1369-74.
4. Guidelines on diagnosis and management of acute pulmonary embolism. Task Force on Pulmonary Embolism, European Society of Cardiology. *Eur Heart J* 2000; 21: 1301-36.
5. Kim KI, Muller NL, Mayo JR. Clinically suspected pulmonary embolism: utility of spiral CT. *Radiology* 1999; 210: 693-7.
6. Remy-Jardin M, Remy J, Baghaie F, Fribourg M, Artaud D, Duhamel A. Clinical value of thin collimation in the diagnostic work-up of pulmonary embolism. *AJR Am J Roentgenol* 2000; 175: 407-11.
7. Reid JH, Murchison JT. Acute right ventricular dilatation: a new helical CT sign of massive pulmonary embolism. *Clin Radiol* 1998; 53: 694-8.
8. Loud PA, Katz DS, Bruce DA, Klippenstein DL, Grossman ZD. Deep venous thrombosis with suspected pulmonary embolism: detection with combined CT venography and pulmonary angiography. *Radiology* 2001; 219: 498-502.
9. Coche EE, Hamoir XL, Hammer FD, Hainaut P, Goffette PP. Using dual-detector helical CT angiography to detect deep venous thrombosis in patients with suspicion of pulmonary embolism: diagnostic value and additional findings. *AJR Am J Roentgenol* 2001; 176: 1035-9.
10. Katz SD, Loud PA, Bruce D, et al. Combined CT venography and pulmonary angiography: a comprehensive review. *Radiographics* 2002; 22 (Suppl 1): S3-S19.
11. Schoepf UJ, Becker CR, Bruening RD, et al. Multislice CT angiography. *Imaging* 2001; 13: 357-65.
12. Prokop M. Multislice CT angiography. *Eur J Radiol* 2000; 36: 86-96.
13. Ciccotosto C, Goodman LR, Washington L, Quiroz FA. Indirect CT venography following CT pulmonary angiography: spectrum of CT findings. *J Thorac Imaging* 2002; 17: 18-27.
14. Lensing AW, Prandoni P, Brandjes DP, et al. Detection of deep-vein thrombosis by real-time B-mode ultrasonography. *N Engl J Med* 1989; 320: 342-5.
15. Maki DD, Gefter WB, Alavi A. Recent advances in pulmonary imaging. *Chest* 1999; 116: 1388-402.
16. ACCP Consensus Committee on Pulmonary Embolism. Opinions regarding the diagnosis and management of venous thromboembolic disease. *Chest* 1996; 109: 233-7.
17. Ghaye B, Szapiro D, Mastora I, et al. Peripheral pulmonary arteries: how far in the lung does multi-detector row spiral CT allow analysis? *Radiology* 2001; 219: 629-36.
18. Cham MD, Yankelevitz DF, Shaham D, et al. Deep venous thrombosis: detection by using indirect CT venography. The Pulmonary Angiography-Indirect CT Venography Cooperative Group. *Radiology* 2000; 216: 744-51.
19. Goldhaber SZ, Visani L, De Rosa M. Acute pulmonary embolism: clinical outcomes in the International Cooperative Pulmonary Embolism Registry (ICOPER). *Lancet* 1999; 353: 1386-9.
20. Ribeiro A, Lindmarker P, Juhlin-Dannfelt A, Johnsson H, Jorfeldt L. Echocardiography Doppler in pulmonary embolism: right ventricular dysfunction as a predictor of mortality rate. *Am Heart J* 1997; 134: 479-87.
21. Konstantinides S, Geibel A, Olschewski M, et al. Association between thrombolytic treatment and the prognosis of hemodynamically stable patients with major pulmonary embolism: results of a multicenter registry. *Circulation* 1997; 96: 882-8.
22. Contractor S, Maldjian PD, Sharma VK, Gor DM. Role of helical CT in detecting right ventricular dysfunction secondary to acute pulmonary embolism. *J Comput Assist Tomogr* 2002; 26: 587-91.