

Casi clinici

Infarto miocardico anteriore in etilista cronico in trattamento con disulfiram: descrizione di un caso

Gaetano Nucifora, Matteo Cassin, Francesca Brun, Gian Luigi Nicolosi

U.O. di Cardiologia-ARC, Azienda Ospedaliera S. Maria degli Angeli, Pordenone

Key words:
Alcohol;
Myocardial infarction.

Disulfiram is a drug used since 1940 in the treatment of alcohol dependence. However, it is not a completely safe drug; there are in the literature some case reports of more severe reaction than the usual "acetaldehyde syndrome" secondary to ingestion of disulfiram and alcohol. We describe a case of a 45-year-old, chronic alcoholic man in treatment with disulfiram, who suffered an acute anterior myocardial infarction, successfully treated with thrombolysis. The possible factors precipitating acute myocardial infarction in this patient are discussed.

(Ital Heart J Suppl 2004; 5 (12): 900-904)

© 2004 CEPI Srl

Ricevuto il 7 giugno 2004; nuova stesura il 22 novembre 2004; accettato il 23 novembre 2004.

Per la corrispondenza:

Dr. Gaetano Nucifora

U.O. di Cardiologia-ARC
Azienda Ospedaliera
S. Maria degli Angeli
Via Montereale, 24
33170 Pordenone
E-mail:
gnucifora@cardionet.it

Introduzione

Il disulfiram è un inibitore irreversibile dell'aldeide-deidrogenasi utilizzato sin dalla fine del 1940 nel trattamento della dipendenza da alcolici, agendo come deterrente psicologico per una successiva assunzione di alcool^{1,2}. L'ingestione anche solo di modiche quantità di alcool, infatti, da parte di pazienti in trattamento con tale farmaco, comporta l'accumulo nel plasma di livelli tossici di acetaldeide, il primo metabolita dell'etanolo, con comparsa, entro pochi minuti, della cosiddetta "sindrome da acetaldeide", caratterizzata da sintomi quali nausea, vomito, dolore addominale, flushing, ipotensione, tachicardia, dispnea e diaforesi³⁻⁵. Vi sono tuttavia in letteratura rare segnalazioni di reazioni più severe (shock, infarto miocardico acuto-IMA, aritmie maggiori, morte improvvisa, insufficienza respiratoria)⁶⁻¹⁰.

In questo caso clinico descriviamo la nostra esperienza relativa ad un paziente etilista cronico in trattamento con disulfiram ricoverato in Unità Coronarica per IMA anteriore.

Caso clinico

Un uomo di 45 anni, in stato di grave deperimento organico, si presentava al Pronto Soccorso di un ospedale periferico per la presenza, da 30 min circa, di dolore

toracico oppressivo persistente associato a malessere generale, instabilità alla deambulazione, vertigini e senso di angoscia. Mezz'ora prima dell'insorgenza del dolore aveva assunto tre bicchieri di vino rosso.

Dall'anamnesi patologica remota emergeva una storia di fumo (circa 15 sigarette/die) e di etilismo cronico (per il quale era seguito dal locale Servizio Tossicodipendenze), e la presenza di patologie alcool-correlate (steatosi epatica, polineuropatia, anemia normocitica). Da 1 mese circa il paziente riferiva di essere in trattamento con disulfiram 200 mg/die e che, dall'inizio di tale terapia, fino a quel giorno, si era completamente astenuto da alcolici. Negava inoltre l'assunzione di altri farmaci, l'abuso di sostanze stupefacenti e la presenza di altri fattori di rischio cardiovascolare (diabete mellito, ipertensione, dislipidemia, familiarità).

All'esame obiettivo il paziente si presentava vigile, collaborante, eupnoico, con un forte alito etilico. La pressione arteriosa era di 90/60 mmHg, la frequenza cardiaca di 120 b/min. All'obiettività cardiaca si riscontrava un soffio sistolico puntale; l'obiettività toracica era negativa.

L'ECG evidenziava un quadro di IMA anteriore con sopraslivellamento massimo del tratto ST in V₃ (Fig. 1). Il dosaggio iniziale dei marker cardiaci era negativo, l'alcolemia era di 57 mg/dl.

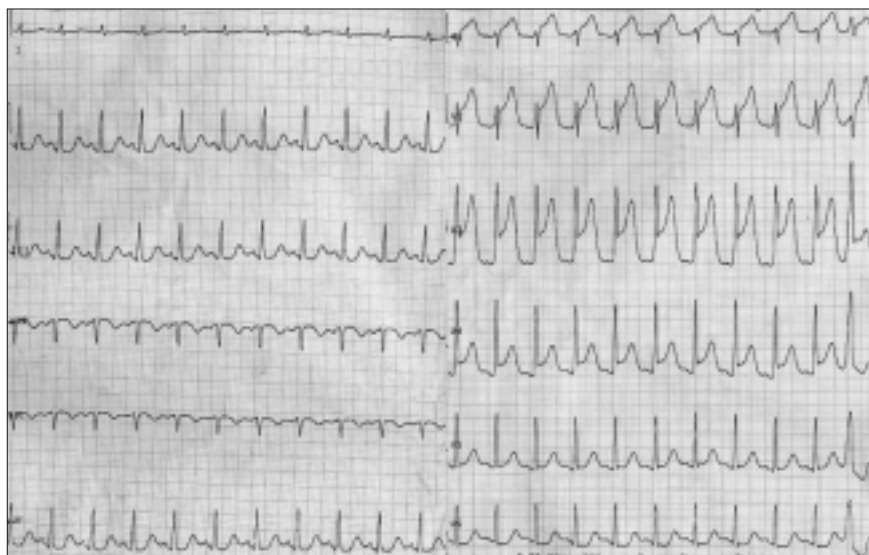


Figura 1. ECG eseguito presso il Pronto Soccorso dell'ospedale periferico, dopo 30 min circa dall'inizio del dolore toracico.

Dopo 15 min dall'arrivo in Pronto Soccorso il paziente aveva un arresto cardiaco da fibrillazione ventricolare, dal quale veniva subito rianimato con DC-shock 200 J, con ripristino del ritmo sinusale.

Si iniziava quindi terapia con ossigeno, betabloccante, morfina e liquidi e.v. Veniva inoltre esclusa la fattibilità di un'eventuale angioplastica primaria, dato un tempo "door-to-balloon" stimato di circa 90 min, il breve tempo trascorso dall'inizio del dolore e la compliance non ottimale del paziente per una procedura invasiva. Poiché il dolore era insorto recentemente, si decideva quindi di procedere con trombolisi (tenecteplase 6000 U e.v.) ed eparina sodica e.v. Veniva comunque successivamente trasferito presso l'Unità Coronarica di Pordenone. All'arrivo in Unità Coronarica (dopo 1 ora dalla trombolisi) il paziente era asintomatico, stabile dal punto di vista emodinamico (pressione arteriosa 110/60 mmHg, frequenza cardiaca 110 b/min) e l'ECG mostrava una riduzione del sopraslivellamento del tratto ST (Fig. 2). Si decideva pertanto di proseguire con la sola terapia medica (aspirina, eparina sodica e.v., betabloccante e gastroprotettore).

Gli esami di laboratorio nei giorni seguenti evidenziarono rialzo dei marcatori cardiaci (creatinchinasi-MB al picco 7.7 ng/ml, troponina I al picco 5.31 ng/ml), omocisteinemia normale, valori glicemici ed assetto lipidico ai limiti superiori della norma.

In settima giornata veniva eseguito un ecocardiogramma transtoracico, con riscontro di acinesia settale con spessore conservato, lieve riduzione della funzione di pompa del ventricolo sinistro (frazione di eiezione 48%), alterato rilasciamento diastolico e lieve insufficienza mitralica. La coronarografia, eseguita il giorno seguente, mostrava coronarie diffusamente calcifiche, stenosi del 90% dell'arteria coronaria interventricolare anteriore distale, placca non critica dell'arteria coronaria interventricolare anteriore media e dell'arteria coro-

naria circonflessa media; l'arteria coronaria destra prossimale era occlusa con circolo collaterale eterocoronarico. Alla ventricolografia si riscontravano acinesia infero-basale, ipocinesia anteriore ed aneurisma apicale. Dopo un decorso clinico regolare ed una prova da sforzo submassimale negativa per dolore toracico, aritmie ed ischemia, il paziente veniva dimesso in quattordicesima giornata e inviato al Servizio Tossicodipendenze per la rivalutazione della problematica alcool-correlata. In figura 3 è riportato l'ECG predimissione.

Discussione

L'intossicazione acuta da alcool è una condizione caratterizzata da aumentato rischio di mortalità cardiovascolare. Nel caso da noi riportato è verosimile che l'evento scatenante l'IMA sia stata un'intossicazione acuta da alcool derivante dall'assunzione di etanolo in corso di terapia a lungo termine con disulfiram.

Il disulfiram è un farmaco usato sin dalla fine del 1940 nel trattamento della dipendenza da alcolici, agendo come deterrente psicologico per un'ulteriore assunzione di alcool^{1,2}. È un inibitore irreversibile dell'aldeide-deidrogenasi epatica; pertanto l'ingestione anche solo di modiche quantità di alcool da parte di pazienti in trattamento con tale farmaco comporta l'accumulo nel plasma di livelli tossici di acetaldeide¹¹.

Tale incremento dei livelli di acetaldeide è responsabile della comparsa di uno spettro di effetti collaterali indesiderabili, che va sotto il nome di "reazione disulfiram-etanolo" o "sindrome da acetaldeide". Tali sintomi sono in genere limitati a flushing, nausea, vomito, dolori addominali, diaforesi, confusione mentale, ipotensione e tachicardia³⁻⁵. Sono state però descritte anche reazioni più severe (shock, IMA, aritmie maggiori, morte improvvisa o insufficienza respiratoria)⁶⁻¹⁰.

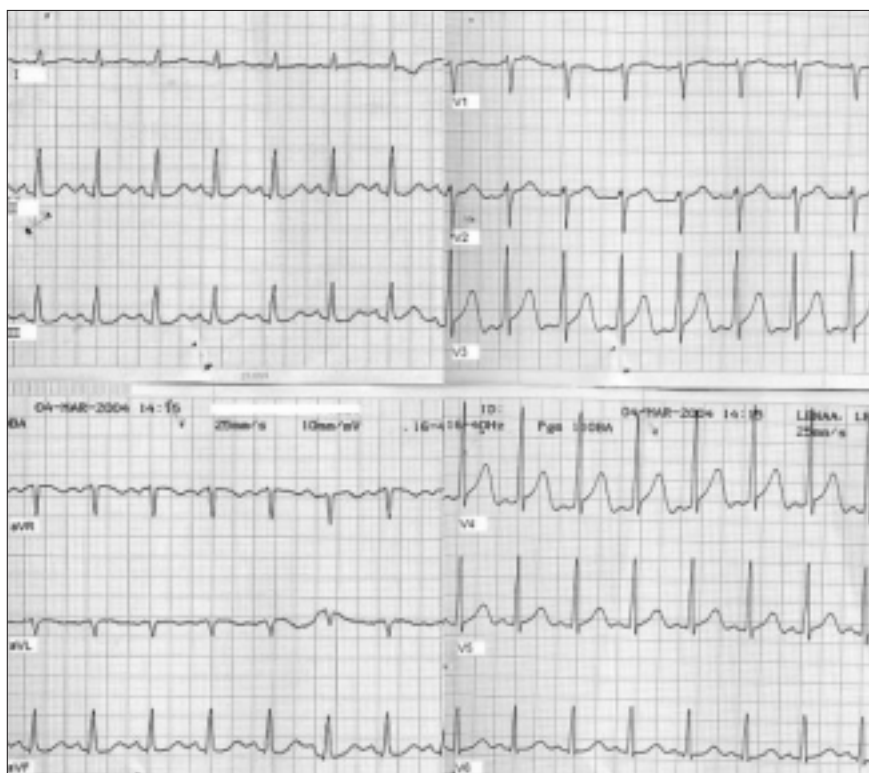


Figura 2. ECG eseguito presso l'Unità Coronarica di Pordenone, dopo 2 ore circa dall'inizio del dolore. In seguito a trombolisi con tenecteplase si è verificata una riduzione del soprasslivellamento del tratto ST nelle derivazioni precordiali anteriori.

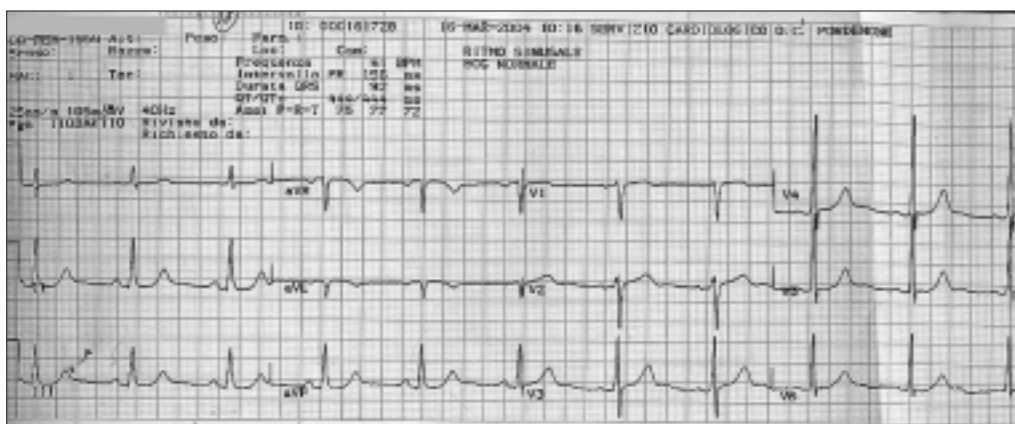


Figura 3. ECG predimissione (quattordicesima giornata).

Nel caso da noi riportato, anche se una sicura relazione causa-effetto non è identificabile, possono essere ipotizzati diversi epifenomeni secondari all'intossicazione da alcool che abbiano avuto un ruolo nell'insorgenza dell'IMA:

- l'acetaldeide può indurre il rilascio di catecolamine dalle terminazioni nervose adrenergiche cardiache, con effetto inotropo e cronotropo positivo¹²;
- l'intossicazione acuta di alcool è una causa nota di vasospasmo coronarico, anche se con meccanismi ancora non ben identificati¹³⁻¹⁵. La vasocostrizione coronarica

stessa può inoltre danneggiare l'endotelio e favorire l'adesione piastrinica¹⁶;

- l'intossicazione acuta da alcool può determinare un aumento transitorio dell'attivazione e aggregazione piastrinica, innescare l'attivazione della via estrinseca della cascata coagulativa e inibire in maniera acuta la fibrinolisi^{17,18}.

Nel caso clinico da noi descritto tali epifenomeni hanno probabilmente trovato "terreno fertile" in una diffusa coronaropatia già presente di base e per l'eziopatogenesi della quale è verosimile il contributo dell'etilismo cronico e del tabagismo.

Numerosi studi epidemiologici hanno dimostrato l'esistenza di una relazione a U tra consumo di alcool e mortalità e morbilità cardiovascolare. L'assunzione regolare di moderate quantità di alcool (uno o due bicchieri di vino al giorno) ha effetti benefici, secondari probabilmente all'azione antiaterogena e antitrombotica dell'etanolo e di altre sostanze, contenute soprattutto nel vino rosso, ad azione antiossidante, quali i polifenoli¹⁹. Al contrario, l'abuso cronico di alcool è associato ad un aumentato rischio di morte per cause cardiovascolari.

L'eccessivo consumo di alcool ha infatti diversi effetti negativi sul sistema cardiovascolare:

- può indurre ipertensione arteriosa²⁰;
- è frequentemente associato a dislipidemia, specie in presenza di steatosi epatica^{21,22};
- contribuisce allo stress ossidativo, alla progressione dell'aterosclerosi ed allo sviluppo della cardiomiopatia alcolica, mediante aumento dei livelli circolanti dell'acetaldeide, primo metabolita dell'etanolo²³⁻²⁵;
- ha un effetto favorente l'insorgenza di aritmie, sia ventricolari che sopraventricolari²⁰.

Non va infine trascurato il possibile effetto del fumo di sigarette, che è una nota causa di aumentata adesione e aggregazione piastrinica e di ridotta vasodilatazione endotelio-dipendente con aumentata suscettibilità all'azione di agenti vasospastici²⁶.

In conclusione, la disfunzione endoteliale e l'aterosclerosi secondarie all'etilismo cronico ed al tabagismo, unitamente all'effetto inotropo e cronotropo positivo, al vasospasmo coronarico ed allo stato protrombotico secondari all'intossicazione acuta da alcool, sono i possibili meccanismi patogenetici della cardiopatia ischemica e dell'IMA del caso clinico presentato.

La diagnosi di IMA andrebbe presa seriamente in considerazione in tutti i pazienti etilisti cronici e fumatori con dolore toracico, specialmente in caso di intossicazione acuta da alcool (che può essere secondaria all'ingestione di grandi quantità di alcool o all'assunzione di alcool e farmaci inibitori del metabolismo dell'etanolo, quali il disulfiram). Infatti una rapida diagnosi e terapia ripercussiva consentono la precoce riapertura del vaso e una migliore prognosi.

Andrebbe, infine, sempre tenuto in mente che l'uso del disulfiram come agente terapeutico per la dipendenza da alcolici non è scevro da pericoli ed andrebbe pertanto tentato solamente in pazienti fortemente motivati dal punto di vista psicologico e sotto stretta sorveglianza medica ed infermieristica, soprattutto qualora coesistano altri fattori di rischio cardiovascolare, oltre all'etilismo cronico.

Riassunto

Il disulfiram è un farmaco usato sin dal 1940 nel trattamento della dipendenza da alcool. Non è tuttavia un farmaco completamente sicuro; vi sono, infatti, in

letteratura segnalazioni di reazioni secondarie all'assunzione di disulfiram ed alcool più severe dell'abituale "sindrome da acetaldeide". Riportiamo il caso di un infarto miocardico anteriore in un etilista cronico in trattamento con disulfiram, efficacemente trattato con trombolisi. Sono inoltre discussi i possibili meccanismi eziopatogenetici.

Parole chiave: Alcool; Infarto miocardico.

Bibliografia

1. Hald J, Jacobsen E. A drug sensitizing the organism to ethyl alcohol. *Lancet* 1948; 2: 1001-4.
2. Fuller RK, Roth HP. Disulfiram for the treatment of alcoholism. An evaluation in 128 men. *Ann Intern Med* 1979; 90: 901-4.
3. Kitson TM. The disulfiram-ethanol reaction: a review. *J Stud Alcohol* 1977; 38: 96-113.
4. Garbutt JC, West SL, Carey TS, Lohr KN, Crews FT. Pharmacological treatment of alcohol dependence: a review of the evidence. *JAMA* 1999; 281: 1318-25.
5. Swift RM. Drug therapy for alcohol dependence. *N Engl J Med* 1999; 340: 1482-90.
6. Heath MJ, Pachar JV, Perez Martinez AL, Toseland PA. An exceptional case of lethal disulfiram-alcohol reaction. *Forensic Sci Int* 1992; 56: 45-50.
7. Amador E, Gazdar A. Sudden death during disulfiram-alcohol reaction. *Q J Stud Alcohol* 1967; 28: 649-54.
8. Plaza Moral V, Fernandez Sola J, Nogue Xarau S. Acute myocardial infarction and diffuse cerebral ischemia after attempted suicide with ethanol and disulfiram. *Rev Clin Esp* 1986; 179: 223-4.
9. Rimailho A, Riou B, Richard C, Auzepy P. Myocardial infarction after voluntary poisoning with disulfiram and alcohol. *Presse Med* 1984; 13: 2266.
10. Becker J, Desel H, Schuster HP, Kahl GF. Ethanol ingestion following Antabus overdose: acetaldehyde-induced cardiologic emergency. *Ther Umsch* 1995; 52: 183-7.
11. Korsten MA, Matsuzaki S, Feinman L, Lieber CS. High blood acetaldehyde levels after ethanol administration. Difference between alcoholic and nonalcoholic subjects. *N Engl J Med* 1975; 292: 386-9.
12. Eriksson CJ. The role of acetaldehyde in the actions of alcohol (update 2000). *Alcohol Clin Exp Res* 2001; 25 (Suppl ISBRA): 15S-32S.
13. Ando H, Abe H, Hisanou R. Ethanol-induced myocardial ischemia: close relation between blood acetaldehyde level and myocardial ischemia. *Clin Cardiol* 1993; 16: 443-6.
14. Kaku B, Mizuno S, Ohsato K, et al. Plasma endothelin-1 elevation associated with alcohol-induced variant angina. *Jpn Circ J* 1999; 63: 554-8.
15. Oda H, Suzuki M, Oniki T, Kishi Y, Numano F. Alcohol and coronary spasm. *Angiology* 1994; 45: 187-97.
16. Gertz SD, Uretsky G, Wajnberg RS, Navot N, Gotsman MS. Endothelial cell damage and thrombus formation after partial arterial constriction: relevance to the role of coronary artery spasm the pathogenesis of myocardial infarction. *Circulation* 1981; 63: 476-86.
17. Van de Wiel A, Van Golde PM, Kraaijenhagen RJ, Von Dem Borne PAK, Bouma BN, Hart HC. Acute inhibitory effect of alcohol on fibrinolysis. *Eur J Clin Invest* 2001; 31: 164-70.
18. Numminen H, Syrjala M, Benthin G, Kaste M, Hillbom M. The effect of acute ingestion of a large dose of alcohol on

- the hemostatic system and its circadian variation. *Stroke* 2000; 31: 1269-73.
19. Rimm EB, Klatsky A, Grobbee D, Stampfer MJ. Review of moderate alcohol consumption and reduced risk of coronary heart disease: is the effect due to beer, wine or spirits? *BMJ* 1996; 312: 731-6.
 20. Zakhari S. Alcohol and the cardiovascular system. *Alcohol Health and Research World* 1997; 21: 21-9.
 21. Visioli F, Monti S, Colombo C, Galli G. Ethanol enhances cholesterol synthesis and secretion in human hepatoma cells. *Alcohol* 1998; 15: 299-303.
 22. Hannuksela ML, Ramet ME, Nissinen AE, Liisanantti MK, Savolainen MJ. Effects of ethanol on lipids and atherosclerosis. *Pathophysiology* 2003; 10: 93-103.
 23. Kauhanen J, Kaplan GA, Goldberg DE, Salonen R, Salonen JT. Pattern of alcohol drinking and progression of atherosclerosis. *Arterioscler Thromb Vasc Biol* 1999; 19: 3001-6.
 24. Hill GE, Miller JA, Baxter BT, et al. Association of malondialdehyde-acetaldehyde (MAA) adducted proteins with atherosclerotic-induced vascular inflammatory injury. *Atherosclerosis* 1998; 141: 107-16.
 25. Aberle NS, Ren J. Experimental assessment of the role of acetaldehyde in alcohol cardiomyopathy. *Biological Procedures Online* 2003; 5: 1-12.
 26. Ambrose JA, Barua RS. The pathophysiology of cigarette smoking and cardiovascular disease. An update. *J Am Coll Cardiol* 2004; 43: 1731-7.