

Caso clinico

Una rara neoplasia cardiaca: l'istiocitoma fibroso maligno. Descrizione di un caso

Ennio Talamonti, Giampiero Patrizi, Luca Gabrieli, Alessandro Gamboni*, Paolo Cimato**, Silvio Ricci

U.O. di Cardiologia, *U.O. di Medicina Oncologica, Ospedale Civile "B. Ramazzini", Carpi (MO), **Divisione di Cardiocirurgia, "Hesperia Hospital", Modena

Key words:
Cardiac tumors;
Echocardiography.

The present report describes the case of a 61-year-old woman with malignant fibrous histiocytoma of the left atrium originating from the left atrial free wall, operated on in emergency for a suspected large left atrial myxoma that, at the echo scan, was consistently protruding through the left atrioventricular orifice at each diastole and was almost completely occluding the left ventricular inflow, causing signs of congestive heart failure and severe dyspnea. Surgery was performed as radically as possible, but the histological examination of the specimen revealed the exact diagnosis of the neoplasm.

About 75% of primary tumors are benign and 75% of these are atrial myxomas. The malignant tumors consist of various sarcomas: myxosarcoma, liposarcoma, angiosarcoma, fibrosarcoma, leiomyosarcoma, osteosarcoma, synovial sarcoma, rhabdomyosarcoma, undifferentiated sarcoma, reticulum cell sarcoma, neurofibrosarcoma, and malignant fibrous histiocytoma. The long-term results for sarcomas are very poor and there are few survivors after several months from surgery due to the extent of local spread and invasion or because of the frequent distant metastases.

Malignant fibrous histiocytoma constitutes about 2% of all cardiac malignancies, which might grow within several localized areas, occasionally in the heart. Echocardiography represents the best examination procedure for both diagnosis and follow-up of patients with cardiac tumors.

(Ital Heart J Suppl 2004; 5 (8): 664-667)

© 2004 CEPI Srl

Ricevuto il 18 marzo 2004; nuova stesura il 15 giugno 2004; accettato il 23 giugno 2004.

Per la corrispondenza:

Dr. Ennio Talamonti
U.O. di Cardiologia
Ospedale Civile
"B. Ramazzini"
Via Molinari, 2
41012 Carpi (MO)
E-mail:
enniotala@libero.it

Introduzione

L'istiocitoma fibroso maligno¹, prima conosciuto come rhabdomyosarcoma pleomorfo, è considerato una rara forma di sarcoma² (circa il 2% di tutte le neoplasie cardiache maligne³) che può svilupparsi primitivamente nel cuore come in altri organi; viene di solito diagnosticato quando l'estensione locale della neoplasia è notevole o ha già dato metastasi.

I rhabdomyosarcomi sono tumori che colpiscono soprattutto giovani pazienti, mentre l'istiocitoma fibroso maligno viene diagnosticato prevalentemente in pazienti adulti. La diagnosi definitiva necessita di una conferma immunoistochimica o ultrastrutturale^{4,5}.

Quando si localizzano al cuore non danno in genere segno di sé fino a che non determinano sintomi da ostruzione delle valvole atrioventricolari (dispnea, segni di scompenso congestizio) o aritmie.

L'asportazione totale della neoformazione è l'unico trattamento valido, ma a causa dell'elevata aggressività della neoplasia la sopravvivenza media dei pazienti è in genere < 12 mesi^{6,7}.

Caso clinico

Una donna di 61 anni, senza precedenti cardiologici, è giunta alla nostra osservazione a seguito della comparsa di dispnea rapidamente ingravescente ed ipotensione. La paziente, ricoverata nella locale Divisione Medica con il sospetto clinico di embolia polmonare, riferiva da circa 2 settimane una dispnea indipendente dallo sforzo fisico che aveva la caratteristica di peggiorare sensibilmente con il decubito laterale sinistro.

L'emogasanalisi arteriosa effettuata all'ingresso evidenziava i seguenti valori: pO₂ 77.4 mmHg, pCO₂ 26.3 mmHg, pH 7.46 e BE -4.5; il D-dimero era 589 µg/l; gli enzimi miocardiospecifici erano negativi.

L'anamnesi cardiologica precedente era negativa, la paziente non assumeva alcuna terapia domiciliare e l'ECG (Fig. 1) evidenziava solo tachicardia sinusale con frequenza 101/min. Un precedente ecocardiogramma effettuato in una struttura privata 4 giorni prima del ricovero evidenziava ipertensione polmonare di grado moderato-severo (pressione polmonare stimata circa 60 mmHg) senza altre anomalie degne di rilievo.

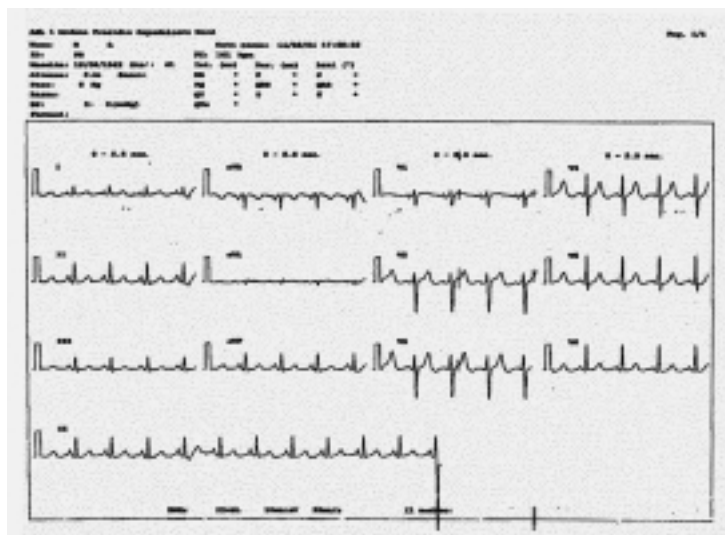


Figura 1. ECG all'ingresso in Pronto Soccorso.

Il giorno successivo al ricovero nella locale Divisione Medica, per un improvviso peggioramento della dispnea associata ad ipotensione arteriosa, con ipossimemia ed ipocapnia al controllo emogasanalitico, la paziente è stata sottoposta ad angio-tomografia (TAC) polmonare urgente nel sospetto di embolia polmonare recidivante. Il risultato dell'esame è stato, però, molto diverso dall'orientamento diagnostico iniziale evidenziando una normale perfusione polmonare con un "voluminoso difetto di opacizzazione che occupava gran parte dell'atrio sinistro e si estendeva in parte nel ventricolo sinistro"; era, inoltre, associato un abbondante versamento pleurico bilaterale.

La paziente è stata, pertanto, sottoposta nuovamente ad ecocardiogramma urgente nella nostra U.O. di Cardiologia. L'esame (Figg. 2-4) effettuato con metodica transtoracica (ecocardiografo Vivid 7 Pro, General

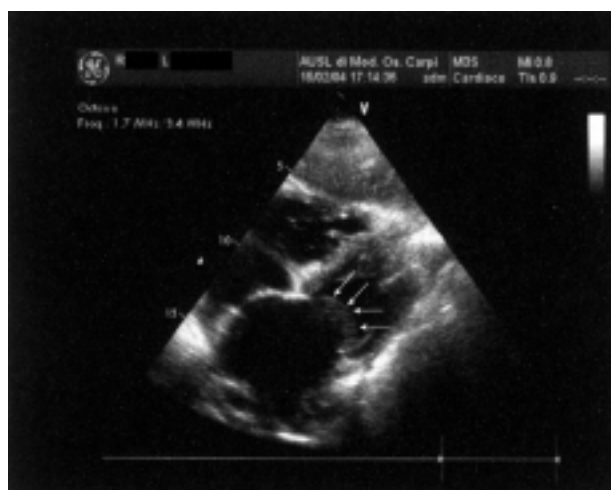

Figura 3. Proiezione sottocostale 4 camera.

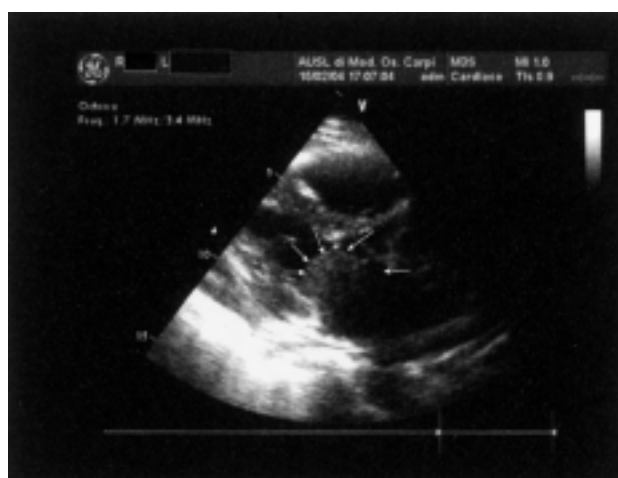

Figura 2. Proiezione parasternale asse lungo con evidenza della neoformazione che in diastole prolassa attraverso l'anello valvolare mitralico, occupando quasi totalmente il tratto di afflusso del ventricolo sinistro.

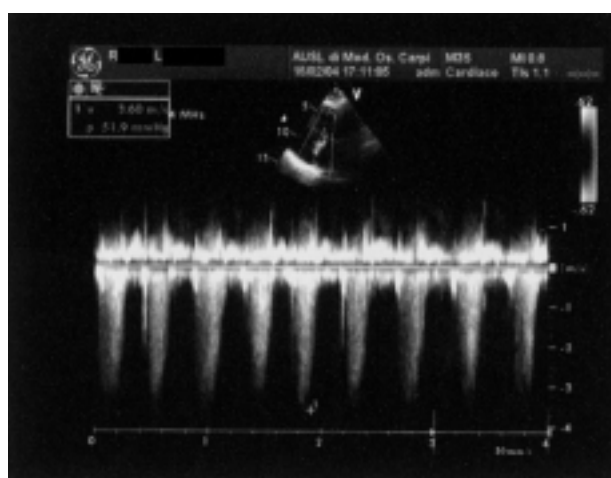

Figura 4. Doppler del flusso attraverso la valvola tricuspide con evidenza di importante rigurgito valvolare e di elevate pressioni polmonari (velocità massima di flusso pari a 3.6 m/s).

Electric Medical Systems, Milwaukee, WI, USA, con sonda phased array M3S con frequenza 1.5-4 MHz) evidenziava una grossa neof ormazione intratriale sinistra, ovoidale, di circa 5 × 4 cm, ad ecogenicità fortemente disomogenea, che impegnava gran parte dell'orifizio valvolare mitralico ad ogni diastole, comportandosi da un punto di vista fisiopatologico come una severa stenosi valvolare mitralica con secondaria ipertensione polmonare.

L'orientamento diagnostico era, a questo punto, di un voluminoso mixoma atriale sinistro e, a causa dell'instabilità delle condizioni emodinamiche, la paziente è stata inviata d'urgenza presso la nostra Cardiocirurgia di riferimento e sottoposta nella stessa giornata a resezione della neoplasia.

La descrizione del reperto operatorio (Fig. 5) era quello di una neof ormazione a larga base di impianto, di colorito brunastro, di consistenza dura, di dimensioni di circa 5 × 6 × 4 cm, con base di impianto alla confluenza delle vene polmonari sul pavimento dell'atrio sinistro; oltre all'asportazione completa della neof ormazione veniva aggiunta una resezione ulteriore di ampia zona del pavimento atriale sinistro tra le vene polmonari per circa 2 cm; era associato un importante versamento pleurico bilaterale sieroso. La diagnosi istologica (Fig. 6) riferiva, però, di un sarcoma scarsamente differenziato (grado 3) con architettura storiforme-pleomorfa e con ampie aree di necrosi. La caratterizzazione immunoistochimica^{4,5} delle cellule neoplastiche era compatibile con un istiocitoma fibroso maligno con il seguente fenotipo: CD34-, actina ML-, proteina S100-, desmina- (focale positività in meno del 5% delle cellule).

In data 24 febbraio 2004 la paziente è stata trasferita presso la nostra U.O. di Cardiologia per alcuni giorni di degenza postoperatoria e per essere affidata al Day-Hospital Oncologico del nostro ospedale.

Nel prosieguo dell'iter diagnostico-terapeutico la paziente ha finora effettuato TAC del torace di controllo (esiti del recente intervento con minimo versamento

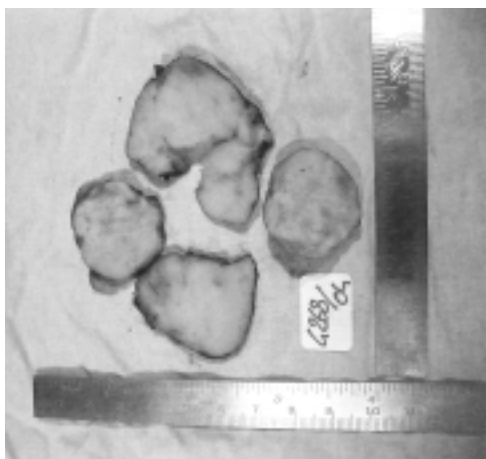


Figura 5. Aspetto macroscopico della neof ormazione.

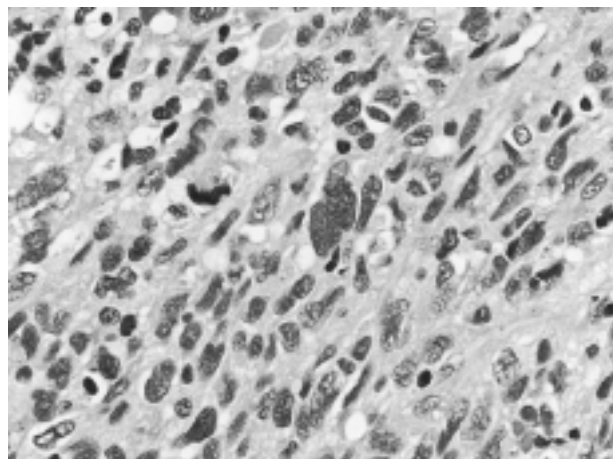


Figura 6. Aspetto microscopico della neof ormazione: la neoplasia è costituita da cellule allungate, pleomorfe, talora multinucleate.

pleurico sinistro), TAC addominale e pelvica (non modificazioni di tipo sostitutivo secondario a carico degli organi addominali) e tomografia ad emissione di positroni "total body" (non aree di iperaccumulo del tracciante di sicuro significato neoplastico nelle regioni indagate); ha anche effettuato due consulenze di radioterapia presso due diverse Istituzioni e, in entrambi i casi, non è stato ritenuto opportuno un trattamento di radioterapia in base alla modesta radiosensibilità dell'istiocitoma fibroso maligno e alla presunta radicalità chirurgica.

In considerazione dei fattori prognostici negativi, relativi alle dimensioni della neoplasia (diametro di circa 5 cm), alla sede viscerale profonda, al grado di differenziazione (grado 3) e alla presenza di ampie aree di necrosi, e in considerazione, anche, dell'età della paziente e del rapido recupero clinico, si è deciso di programmare un trattamento adiuvante di chemioterapia con epirubicina 30 mg/m² nei giorni 1-2-3 e ifosfamide 3 g/m² nei giorni 1-2-3 ogni 21 giorni, con l'associazione di MESNA per la prevenzione della tossicità (cistite emorragica) e, nell'interciclo, di fattore di crescita G-CSF, per la prevedibile tossicità midollare della serie bianca. La chemioterapia è stata prevista per 4-6 cicli, in base alla tollerabilità; al momento la paziente è asintomatica ed ha praticato i primi 4 cicli. Per il successivo follow-up abbiamo programmato una visita cardiologica + ecocardiogramma e TAC toracica + TAC addomino-pelvica ogni 4 mesi.

Discussione

Le neoplasie cardiache primitive rappresentano una patologia rara. Reynen⁸ nel 1996 ha pubblicato una raccolta dei dati della letteratura di 22 numerose serie di autopsie eseguite ed ha riscontrato una frequenza di neoplasie cardiache primitive di circa lo 0.02%.

Una delle prime descrizioni apparse nella letteratura inglese è stata quella di Yater⁹ nel 1931, che descrisse alcuni casi di mixoma e pubblicò una rassegna di 75 casi.

Nel 1992 Burke et al.¹⁰ classificavano autopticamente 75 sarcomi primitivi del cuore (28% di neoplasie cardiache primitive, di cui il 72% erano benigne) in base all'aspetto istologico come angiosarcomi (26 casi), sarcomi indifferenziati (18 casi), osteosarcomi (9 casi), fibrosarcomi (6 casi), istiocitomi fibrosi maligni (6 casi), leiomiomasarcomi (4 casi), mixosarcomi (3 casi), sarcomi sinoviali (2 casi) e neurofibrosarcoma (1 caso); la sopravvivenza media di questi pazienti era di soli 11 mesi.

Da un punto di vista diagnostico ruolo preminente spetta all'ecocardiografia che, con la sola metodica transtoracica, permette l'evidenziazione macroscopica della stragrande maggioranza delle masse intracardiache. Vale, comunque, la pena, alla luce del caso da noi riportato, sottolineare quanto sia fondamentale effettuare l'esame con la massima attenzione e con un'apparecchiatura ecografica in grado di differenziare masse con ecogenicità disomogenea che mal si differenziano dall'eventuale rumore di fondo, per evitare possibili fallimenti diagnostici e conseguentemente ritardi terapeutici.

Dalla casistica riportata in letteratura e dal nostro caso qui descritto possiamo definire alcuni criteri di differenziazione ecografica fra i sarcomi cardiaci e le neoplasie benigne¹¹ (prevalentemente mixomi); depongono a favore di un sarcoma cardiaco le seguenti caratteristiche: a) origine non settale della massa, b) estensione nelle vene polmonari, c) riscontro di masse multiple, d) base di impianto larga sull'atrio sinistro, e) consistenza semisolida.

È stato riportato che circa il 90% dei mixomi atriali originano dal setto interatriale¹¹. L'eventuale presenza di ampie zone di necrosi intratumorale, che rendono gran parte della neoplasia ipocogena, può rendere particolarmente difficoltosa la diagnosi ecografica.

La completa asportazione chirurgica dei sarcomi cardiaci è spesso problematica e necessita di resezione di ampie zone del pavimento o della parete libera atriale; malgrado l'assenza di tessuto neoplastico macroscopicamente apprezzabile è spesso necessario un ulteriore intervento cardiocirurgico a breve termine per recidive locali, associato ad un trattamento chemioterapico¹² aggressivo. La prognosi di questi pazienti rimane, comunque, infausta nella maggioranza dei casi in un lasso di tempo di alcuni mesi.

La paziente da noi descritta è attualmente asintomatica e sta effettuando un completo trattamento adiuvante di chemioterapia presso il nostro Day-Hospital Oncologico; è, inoltre, previsto un follow-up che comprenda un ecocardiogramma e una TAC toracica ed addomino-pelvica ogni 4-6 mesi.

Riassunto

Descriviamo il caso di una paziente di 61 anni affetta da istiocitoma fibroso maligno, con origine dal pavimento dell'atrio sinistro, operata in urgenza per un sospetto mixoma atriale sinistro. L'esame ecocardiografico, effettuato in urgenza nella nostra U.O., eviden-

ziava una voluminosa massa neoplastica che ad ogni diastole impegnava quasi completamente l'orifizio valvolare mitralico, determinando i segni ed i sintomi di una severa stenosi valvolare mitralica. La paziente è stata, pertanto, inviata urgentemente presso la nostra Cardiocirurgia di riferimento ed operata nella stessa giornata. L'esame istologico evidenziava, però, l'esatta diagnosi della neoformazione.

Circa il 75% dei tumori primitivi del cuore sono benigni e il 75% di questi sono mixomi atriali. I tumori maligni cardiaci sono rappresentati da vari tipi di sarcoma, tra cui l'istiocitoma fibroso maligno, una volta definito come rhabdomyosarcoma pleomorfo. Le possibilità terapeutiche dei sarcomi sono molto scarse a causa della loro aggressività ed estensione locale e delle frequenti metastasi a distanza. L'istiocitoma fibroso maligno rappresenta circa il 2% di tutte le neoplasie cardiache maligne e può interessare vari organi, tra cui raramente il cuore.

L'ecocardiografia rappresenta il mezzo diagnostico di elezione per la rapidità e la non invasività della metodica e per il follow-up dei pazienti.

Parole chiave: Ecocardiografia; Tumori cardiaci.

Bibliografia

1. Korbmacher B, Doering C, Schulte HD, Hort W. Malignant fibrous histiocytoma of the heart - case report of a rare left-atrial tumor. *Thorac Cardiovasc Surg* 1992; 40: 303-7.
2. Putnam JB Jr, Sweeney MS, Colon R, Lanza LA, Frazier OH, Cooley DA. Primary cardiac sarcomas. *Ann Thorac Surg* 1991; 51: 906-10.
3. Wahba A, Liebold A, Birnbaum DE. Recurrent malignant fibrous histiocytoma of the left atrium in a 27-year-old male. *Eur J Cardiothorac Surg* 1993; 7: 387-9.
4. de Jong AS, van Kessel-van Vark M, Albus-Lutter CE. Pleomorphic rhabdomyosarcoma in adults: immunohistochemistry as a tool for its diagnosis. *Hum Pathol* 1987; 18: 298-303.
5. Gaffney EF, Dervan PA, Fletcher CD. Pleomorphic rhabdomyosarcoma in adulthood: analysis of 11 cases with definition of diagnostic criteria. *Am J Surg Pathol* 1993; 17: 601-9.
6. Schena S, Caniglia A, Agnino A, Caruso G, Ferlan G. Survival following treatment of a cardiac malignant fibrous histiocytoma. *Chest* 2000; 118: 271-3.
7. Murphy MC, Sweeney MS, Putnam JB Jr, et al. Surgical treatment of cardiac tumors: a 25-year experience. *Ann Thorac Surg* 1990; 49: 612-7.
8. Reynen K. Frequency of primary tumors of the heart. *Am J Cardiol* 1996; 77: 107.
9. Yater WM. Tumors of the heart and pericardium: pathology, symptomatology and report of 9 cases. *Arch Intern Med* 1931; 48: 627.
10. Burke AP, Cowan D, Virmani R. Primary sarcomas of the heart. *Cancer* 1992; 69: 387-95.
11. Kim JT, Baik WK, Kim KH, Yoon YH, Kim DH, Lim HK. A primary cardiac sarcoma preoperatively presented as a benign left atrial myxoma. *Yonsei Med J* 2003; 44: 530-3.
12. Vergnon JM, Vincent M, Perinetti M, Loire R, Cordier JF, Brune J. Chemotherapy of metastatic primary cardiac sarcomas. *Am Heart J* 1985; 110: 682-4.