

Caso clinico

Infarto miocardico acuto trattato con angioplastica primaria in una rara forma di piastrinopenia ereditaria: anomalia di May-Hegglin. Caso clinico e revisione della letteratura

Ferdinando Varbella, Sergio Bongioanni, Andrea Gagnor, Cristiana Nannini, Attilio La Brocca*, Antonio Badali, Maria Rosa Conte

Divisione di Cardiologia, Ospedale degli Infermi, Rivoli (TO), *Dipartimento di Medicina Interna, ASL 5 Piemonte, Collegno (TO)

Key words:

Coronary angioplasty;
Myocardial infarction.

The May-Hegglin anomaly (MHA) is a rare autosomal dominant platelet disorder characterized by thrombocytopenia, giant platelets and leukocyte inclusion bodies. Many patients affected by the MHA have a marked hemorrhagic tendency, a well known contraindication to thrombolytic and anticoagulant therapies. We report a case of a 56-year-old woman with the MHA, referred to our department with an evolving acute ST-elevation myocardial infarction. The patient underwent urgent coronary angiography revealing the acute occlusion of the distal left anterior descending coronary artery, treated with a thrombus aspiration system. In view of the absence of residual stenosis, no balloon dilation and stent deployment were performed. No antiaggregant and anticoagulant therapy was administered. The procedure has been successful, the hospital course was uneventful and the patient was discharged 5 days later. At a 30-day follow-up the patient was asymptomatic and in a good hemodynamic state. To the best of our knowledge, this report is the first description of managing a myocardial infarction in a patient affected by the MHA in the reperfusion era.

(Ital Heart J Suppl 2005; 6 (4): 214-217)

© 2005 CEPI Srl

Ricevuto il 6 dicembre 2004; nuova stesura il 23 marzo 2005; accettato il 24 marzo 2005.

Per la corrispondenza:

Dr. Ferdinando Varbella

Divisione di Cardiologia
Ospedale degli Infermi
Strada Rivalta, 47
10098 Rivoli (TO)
E-mail: emodinamica@asl5.piemonte.it

Introduzione

Descriviamo il caso di una paziente con difetto congenito delle piastrine noto come anomalia di May-Hegglin (MHA), controindicazione assoluta alla terapia anticoagulante e trombolitica, giunta alla nostra osservazione con un quadro di infarto miocardico acuto e trattata mediante angioplastica coronarica (PTCA).

La MHA è un disordine autosomico dominante che interessa le piastrine, legato ad una mutazione del gene codificante NMMHC-IIA, con frequenza spesso sotto-stimata^{1,2}. Essa è caratterizzata da trombocitopenia, piastrine giganti e corpi inclusi ("Dohle-like bodies") nei granulociti³. Molti pazienti sono asintomatici, ma il 25-43% dei pazienti eterozigoti presentano una grave tendenza emorragica⁴ dovuta alla trombocitopenia; le piastrine appaiono anormalmente grandi e malformate per anomala maturazione e frammentazione dei megacariociti⁵⁻⁷.

Caso clinico

Presentiamo il caso di una donna di 56 anni, ipertesa, fumatrice (15 sigarette/die) e con lieve dislipidemia (colesterolo totale 208 mg/dl, HDL 51 mg/dl, LDL 134 mg/dl), normoglicemica e senza familiarità per malattie cardiovascolari, né evidenza di manifestazioni aterosclerotiche polidistrettuali; la paziente era affetta da ipotiroidismo in opoterapia sostitutiva. La MHA era nota dal 1979 quando la paziente veniva sottoposta, oltre all'esame emocromocitometrico, a puntato sternale e studio della sopravvivenza piastrinica; l'anamnesi emorragica in relazione alla patologia piastrinopenica mostrava pregresse microemorragie dell'orecchio interno destro, con conseguente ipoacusia e ripetuti sanguinamenti ginecologici che avevano condotto, dopo alcune revisioni della cavità uterina, ad un'isteroannessiectomia per fibromatosi uterina; non si segnalavano altre manifestazioni emorragiche eclatanti. In seguito alle

trasfusioni postoperatorie la paziente aveva sviluppato un'epatopatia cronica HCV-relata. Una delle due figlie è affetta dalla stessa malattia.

La paziente si presentava al pronto soccorso di un ospedale della nostra area, riferendo dolore stenocardico tipico persistente da circa 60 min, e con segni elettrocardiografici di lesione con sopraslivellamento del tratto ST (max 6 mm) nelle derivazioni precordiali.

In considerazione della controindicazione maggiore alla trombolisi, la paziente veniva trasferita presso il nostro Laboratorio di Emodinamica per eseguire una PTCA primaria. Alla coronarografia si evidenziava l'occlusione acuta dell'arteria discendente anteriore distale (Fig. 1); era presente una lesione borderline del 60% nel segmento prossimale della medesima arteria; l'arteria circonflessa (dominante) risultava indenne, così come la coronaria destra diminutiva. Non veniva somministrato alcun farmaco antiaggregante o anticoagulante e si procedeva esclusivamente ad aspirazioni multiple mediante catetere Export (Medtronic) con rimozione di un trombo filamentosso di grosse dimensioni e ripristino di flusso TIMI 3 su tutta l'arteria discen-

dente anteriore distale; per l'assenza di stenosi residua non veniva eseguita dilatazione con palloncino (Fig. 2). L'elettrocardiogramma al termine della procedura mostrava una regressione significativa del sopraslivellamento del tratto ST come segno di ripercussione efficace. Il materiale aspirato mediante il catetere Export, veniva fissato con formaldeide; la successiva analisi istologica mostrava un trombo ematico acellulato prevalentemente fibrinoso (Figg. 3 e 4).

Il successivo decorso ospedaliero risultava regolare e senza complicazioni. Il picco della troponina I è stato di 63 ng/dl (creatinchinasi/creatinchinasi-MB 998/141 U/l). Evoluzione elettrocardiografica alla dimissione con perdita di voltaggi nelle derivazioni precordiali e onde T negative omosede.

La paziente non ha ricevuto alcuna terapia eparinica e antiaggregante.

La conta piastrinica all'ingresso era di 8000/ μ l con un nadir in terza giornata di 2000 piastrine/ μ l. Alla dimissione la conta piastrinica risultava di 5000/ μ l. La grave piastrinopenia veniva confermata al microscopio. Non si sono verificati segni di sanguinamento ed i va-

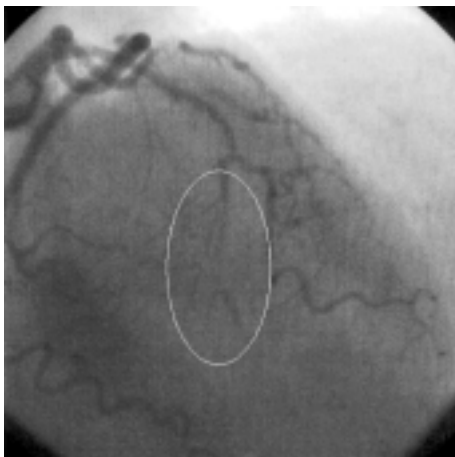


Figura 1. Occlusione dell'arteria discendente anteriore distale.

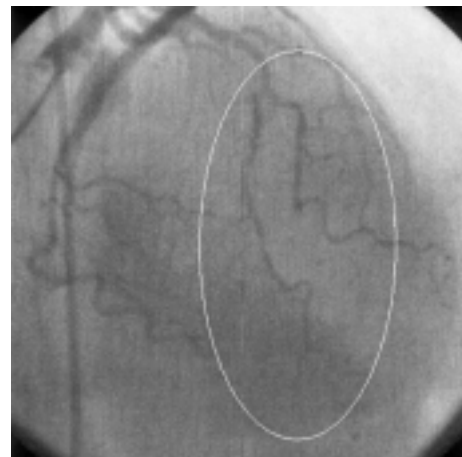


Figura 2. Angiogramma finale.

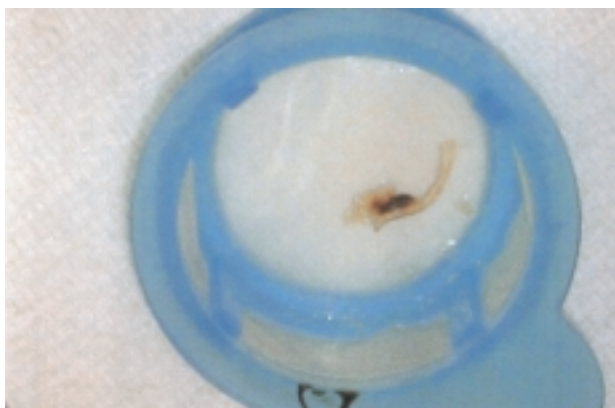


Figura 3. Campione macroscopico di materiale trombotico fotografato dopo fissazione con formaldeide.

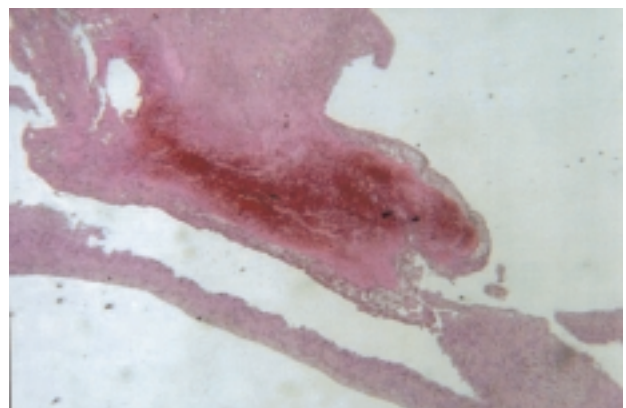


Figura 4. Colorazione emotosilina-eosina; trombo ematico acellulato prevalentemente fibrinoso.

lori di emoglobina (12 g/dl) sono rimasti stabili durante tutta la degenza. La ferita inguinale è guarita senza alcuna complicazione.

L'ecocardiogramma alla dimissione mostrava normali diametri e spessori ventricolari, una circoscritta ipocinesia settale media e apicale e una funzione contrattile globale conservata (frazione di eiezione 58%).

La paziente veniva dimessa in quinta giornata in terapia con ACE-inibitori, betabloccanti e acidi grassi polinsaturi e raccomandazioni igienico-dietetiche, particolarmente sulla necessità di astenersi dal fumo. Nessuna terapia antiaggregante veniva prescritta né si prescriveva terapia con statine per l'epatopatia cronica. Al follow-up clinico a 30 giorni la paziente era asintomatica ed in buon compenso. La conta piastrinica risultava di 8000/ μ l.

Discussione

La MHA fa parte di un gruppo di piastrinopenie su base genetica che comprende anche la sindrome di Fechtner e la sindrome di Sebastian; tali quadri possono essere distinti fra di loro solo in base ad un'analisi ultrastrutturale dei corpi inclusi nei granulociti^{3,7} e alla presenza, nella sindrome di Fechtner, di caratteristiche cliniche quali sordità neurosensoriale, cataratta e nefrite che l'avvicinano alla sindrome di Alport cui si associa anche la sindrome di Epstein (macrotrombocitopenia ma senza corpi inclusi nei granulociti)^{1,3,7}. Le somiglianze tra le tre entità, MHA, sindrome di Sebastian e sindrome di Fechtner, sono riconducibili all'anomalia cromosomica che riguarda il cromosoma 22 nel locus genico (22q12.3-q13.2) che codifica la catena pesante A della miosina non muscolare (NMMHCA); le tre sindromi non costituirebbero differenti entità cliniche, ma un singolo disordine con uno spettro clinico continuo che va da lievi macrotrombocitopenie con inclusioni leucocitarie a forme gravi complicate da perdita di udito, cataratta e insufficienza renale; di qui il termine proposto di "disordini MYH9 correlati"^{1,3,5,7,8}. La proteina è espressa nelle piastrine e regolata durante la differenziazione dei granulociti⁷; sono state identificate almeno sei mutazioni, ma non sono state ancora chiaramente identificate correlazioni genotipo-fenotipo^{3,7}. Le caratteristiche cliniche e la patogenesi delle emorragie nella MHA sono scarsamente definite e così pure la sua prevalenza nella popolazione. Nella casistica italiana di Pavia sono stati descritti 15 nuovi casi dal 1988 al 1996 in sette famiglie distinte, con diagnosi basata sullo studio ultrastrutturale dei granulociti²: la prima diagnosi è stata mediamente tardiva (33 anni); la diatesi emorragica da severa ad assente e la conta piastrinica variabile tra 26 e 178 $\times 10^9/l$, senza correlazione tra numero di piastrine e rischio emorragico; si osservavano inoltre anomalie morfologiche nella forma piastrinica e nella distribuzione ultrastrutturale della tubulina. La terapia con corticosteroidi, immunoglobuline ad alte dosi e

splenectomia non ha effetto sulla conta piastrinica e sulla diatesi emorragica, mentre l'infusione di dermopressina riduce drasticamente il tempo di sanguinamento nei pazienti affetti. Gli stessi autori concludono che la MHA è spesso sottodiagnosticata e che un difetto qualitativo delle piastrine può essere responsabile di minime diatesi emorragiche anche in assenza di trombocitopenia, mentre gravi sanguinamenti sono presenti per un difetto sia qualitativo, sia quantitativo delle piastrine. La MHA deve essere sospettata ogni qual volta il paziente ha una bassa conta piastrinica o una diatesi emorragica ad eziologia sconosciuta².

In letteratura esistono solo 2 casi descritti di MHA e cardiopatia ischemica: un caso di esito favorevole di bypass aortocoronarico sostenuto da infusione di dermopressina e trasfusione di 8 U di piastrine⁹ ed un caso di trombosi coronarica iatrogena durante PTCA⁴; non esistono, a nostra conoscenza, esperienze nel trattamento dell'infarto miocardico nell'era della riperfusione.

Il trattamento dell'infarto miocardico nei pazienti affetti da piastrinopenia congenita o acquisita, rimane controverso, come pure la terapia farmacologica aggiuntiva durante procedure di PTCA; nel caso specifico questo è il primo caso in letteratura che riguarda i disordini MYH9 correlati.

Vi sono alcune segnalazioni per altri tipi di piastrinopenia: per la forma acquisita autoimmune (di Werlhof), Stouffer et al.¹⁰ sconsigliano in prima istanza l'impianto di stent coronarico per la necessità della doppia antiaggregazione, ma vi devono poi ricorrere per trattare la ristenoasi, impiegando eptifibatide e ticlopidina con comparsa di rush petecchiale. Caputo et al.¹¹ riportano un successo di stenting dell'arteria discendente anteriore in un paziente con conta piastrinica di 3000/ μ l e successiva terapia con aspirina, e 2 settimane di ticlopidina. Fuchi et al.¹² riportano il caso di una donna con conta piastrinica di 28 000/ μ l trattata con PTCA primaria sull'arteria discendente anteriore, decorso complicato da emorragia acuta, ipotensione e riocclusione del vaso che ha richiesto re-PTCA e terapia con immunoglobuline. Kikuchi et al.¹³ riportano il caso di una donna con conta piastrinica di 22 000/ μ l trattata con PTCA primaria sull'arteria discendente anteriore e successiva terapia con sola ticlopidina con buon esito senza complicazioni.

Il caso da noi descritto si differenzia da quelli sopracitati per l'eziologia e gravità della piastrinopenia e la particolare tendenza emorragica della paziente, già sottoposta in passato a ripetute trasfusioni in occasione di interventi chirurgici di revisione della cavità uterina. Nel nostro laboratorio tutti i pazienti affetti da infarto miocardico acuto con sopraslivellamento del tratto ST vengono trattati mediante PTCA primaria preceduta, quando possibile, da tromboaspirazione¹⁴. Non essendo presente alcuna segnalazione in letteratura e dato il carattere di estrema urgenza della situazione, abbiamo evitato l'utilizzo di ogni tipo di farmaco trombolitico e antiaggregante senza poter programmare una strategia

in accordo con gli immunoematologi; la procedura di intervento percutaneo si è limitata all'aspirazione del trombo con ripristino di flusso nella coronaria occlusa e segni elettrocardiografici di ripercussione. Tale decorso, particolarmente favorevole, ha permesso di non trattare con il palloncino la lesione colpevole, non essendo lesione residua significativa; nel caso si fosse presentata tale situazione la nostra strategia iniziale sarebbe stata quella di cercare di ottenere un risultato soddisfacente con l'angioplastica a solo pallone; non si è trattata la lesione borderline prossimale sullo stesso vaso per evitare di ricorrere allo stenting coronarico, complicando così la gestione farmacologica successiva.

Il trattamento dei pazienti affetti da gravi piastrinopenie e colpiti da infarto miocardico acuto rimane controverso: Goodnough et al.¹⁵, in una revisione di pazienti affetti da anomalie congenite della coagulazione e trombocitopenia cronica colpiti da trombosi o infarto miocardico, sottolineano il fenomeno poco riconosciuto di trombosi incontrollata in questi pazienti, in cui gli studi emocoagulativi mostrano una riduzione della coagulazione paragonabile a quella che si ottiene con la terapia anticoagulante orale; in base ai dati della letteratura ed alla nostra esperienza riteniamo che si debba puntare ad una strategia di rapido intervento percutaneo con tromboaspirazione, limitando al massimo il trauma meccanico sull'arteria.

Riassunto

L'anomalia di May-Hegglin (MHA) è una rara forma di piastrinopenia geneticamente trasmessa come carattere autosomico dominante, caratterizzata da trombocitopenia, piastrine giganti e corpi inclusi granulocitari. In una significativa quota di pazienti vi è una marcata tendenza emorragica che rappresenta una controindicazione assoluta alla terapia trombolitica e anticoagulante.

Presentiamo il caso di una donna di 56 anni affetta da MHA, trasferita presso il nostro centro con un quadro di infarto miocardico acuto con sopraslivellamento del tratto ST. La paziente è stata sottoposta a coronarografia che evidenziava l'occlusione acuta dell'arteria discendente anteriore distale trattata esclusivamente con tecnica di tromboaspirazione; non si è resa necessaria successiva dilatazione con palloncino per assenza di stenosi residua. Non è stato somministrato alcun farmaco anticoagulante e antiaggregante. La procedura ha avuto successo, il successivo decorso non è stato complicato e la paziente è stata dimessa in quinta giornata. A 30 giorni la paziente era asintomatica ed in buon compenso. Per quanto risulta dalla revisione della letteratura sull'argomento, questo rappresenta il primo caso descritto di trattamento dell'infarto miocardico acuto in un paziente con MHA nell'era della ripercussione.

Parole chiave: Angioplastica coronarica; Infarto miocardico.

Ringraziamenti

Si ringrazia il Dr. Armando Andreozzi del Servizio di Anatomia Patologica dell'Ospedale San Luigi di Orbassano (TO) per la gentile collaborazione.

Bibliografia

1. Martignetti JA, Heath KE, Harris J, et al. The gene for May-Hegglin anomaly localizes to a < 1-Mb region on chromosome 22q12.3-13.1. *Am J Hum Genet* 2000; 66: 1449-54.
2. Noris P, Spedini P, Belletti S, Magrini U, Balduini CL. Thrombocytopenia, giant platelets and leukocyte inclusion bodies (May-Hegglin anomaly): clinical and laboratory findings. *Am J Med* 1998; 104: 355-60.
3. Kunishima S. May-Hegglin anomaly - from genome research to clinical laboratory. *Rinsho Byori* 2003; 51: 898-904.
4. McDunn S, Hartz W Jr, Ts'ao C, Green D. Coronary thrombosis in a patient with May-Hegglin anomaly. *Am J Clin Pathol* 1991; 95: 715-8.
5. Kelley MJ, Jawien W, Lin A, et al. Autosomal dominant macrothrombocytopenia with leukocyte inclusions (May-Hegglin anomaly) is linked to chromosome 22q12-12. *Hum Genet* 2000; 106: 557-64.
6. Jantunen E. Inherited giant platelet disorders. *Eur J Haematol* 1994; 53: 191-6.
7. Seri M, Cusano R, Gangrossa S, et al. Mutations in MYH9 result in May-Hegglin anomaly, and Fechtner and Sebastian syndromes. The May-Hegglin/Fechtner Syndrome Consortium. *Nat Genet* 2000; 26: 103-5.
8. Seri M, Pecci A, Di Bari F, et al. MYH9-related disease: May-Hegglin anomaly, Sebastian syndrome, Fechtner syndrome, and Epstein syndrome are not distinct entities but represent a variable expression of a single illness. *Medicine* 2003; 82: 203-15.
9. Everlien M, Knoch K, Farah I, Greve H. Coronary bypass surgery in May-Hegglin anomaly. *Dtsch Med Wochenschr* 2001; 126: 47-9.
10. Stouffer GA, Hirmerova J, Moll S, et al. Percutaneous coronary intervention in a patient with immune thrombocytopenia purpura. *Catheter Cardiovasc Interv* 2004; 61: 364-7.
11. Caputo RP, Abraham S, Churchill D. Transradial coronary stent placement in a patient with severe idiopathic autoimmune thrombocytopenic purpura. *J Invasive Cardiol* 2000; 12: 365-8.
12. Fuchi T, Kondo T, Sase K, Takahashi M. Primary percutaneous transluminal coronary angioplasty performed for acute myocardial infarction in a patient with idiopathic thrombocytopenic purpura. *Jpn Circ J* 1999; 63: 133-6.
13. Kikuchi S, Hayashi Y, Fujioka S, Kukita H, Ochi N. A case of intracoronary stent implanted for acute myocardial infarction in an elderly patient with idiopathic thrombocytopenic purpura. *Nippon Ronen Igakkai Zasshi* 2002; 39: 88-93.
14. Varbella F, Nannini C, Gagnor A, et al. Trattamento dell'infarto miocardico acuto con ST sopraslivellato mediante sistemi di tromboaspirazione ed angioplastica primaria. In: *Atti del XXV Congresso Nazionale della Società Italiana di Cardiologia Invasiva*. Napoli, 2004: 78.
15. Goodnough LT, Saito H, Ratnoff OD. Thrombosis or myocardial infarction in congenital clotting factor abnormalities and chronic thrombocytopenias: a report of 21 patients and a review of 50 previously reported cases. *Medicine (Baltimore)* 1983; 62: 248-55.