

# Forame ovale pervio, eventi ischemici cerebrali ed ecografia cardiovascolare: metodologia diagnostica e appropriatezza delle indicazioni

Andrea Erlicher<sup>1</sup>, Giovanni Corrado<sup>2</sup>

<sup>1</sup>Divisione di Cardiologia, Ospedale Civile, Bolzano, <sup>2</sup>Divisione di Cardiologia, Ospedale Valduce, Como

**Key words:**  
Echocardiography;  
Patent foramen ovale.

A patent foramen ovale is a frequent remnant of embryological development with clinical importance in stroke, decompression sickness, and migraine headache. The proposed mechanisms of stroke include paradoxical embolization, *in situ* thrombosis within the canal of the foramen, associated atrial arrhythmias.

Cardiac right-to-left shunts can be identified by echocardiography and by transcranial Doppler ultrasound with the use of contrast agents and a Valsalva maneuver as provocation procedure. Relative value of different diagnostic tests, appropriate timing of the Valsalva maneuver, use of a diagnostic time window, and threshold in contrast agent microbubbles detection are thoroughly discussed.

The value of echocardiography or of other diagnostic tests does not elucidate the effect of test results on patient management. The appropriate use of imaging requires an understanding of both the capabilities of the imaging technique and the value of therapy used to treat the identified condition. New information that does not improve outcome has no value. In patients with a cryptogenic stroke and an atrial septal abnormality the evidence is insufficient to determine whether warfarin or aspirin is superior in preventing recurrent stroke or death, but minor bleeding is more frequent with warfarin. There is insufficient evidence to evaluate the efficacy of surgical or endovascular closure.

(G Ital Cardiol 2006; 7 (8): 523-534)

© 2006 CEPI Srl

Ricevuto il 24 gennaio 2006; nuova stesura il 27 marzo 2006; accettato il 10 aprile 2006.

Per la corrispondenza:

Dr. Andrea Erlicher

Divisione di Cardiologia  
Ospedale Civile  
Via L. Boehler, 5  
39100 Bolzano  
E-mail:  
andrea.erlicher@asbz.it

Il forame ovale pervio (FOP) è stato considerato per anni una variante anatomica di frequente riscontro autoptico senza alcuna implicazione clinica. Inoltre, l'assenza di segni clinici o strumentali patognomonici per FOP non hanno permesso per molti anni di rilevarne *in vivo* l'esistenza. In anni più recenti, la possibilità di diagnosticare questa anomalia *in vivo* attraverso l'ecocardiografia è stato il presupposto della moltiplicazione di studi che hanno correlato la presenza del FOP al verificarsi di eventi ischemici cerebrali soprattutto nei giovani adulti. La ricca letteratura prodotta negli ultimi 15 anni non ha determinato per lungo tempo alcun significativo cambiamento nel management clinico dei pazienti con FOP colpiti da eventi ischemici cerebrali e questo per la mancanza di evidenze incontrovertibili della superiorità di una terapia medica sull'altra. La disponibilità attuale di dispositivi per la chiusura percutanea impiantabili con un rischio relativamente contenuto di complicazioni ha ravvivato l'interesse sulla diagnostica del FOP. Nonostante il moltiplicarsi di centri cardiologici dove la chiusura percutanea del FOP viene

eseguita routinariamente, tale strategia terapeutica non è ancora supportata da un sufficiente livello di evidenza, tanto che la procedura negli Stati Uniti è attualmente consentita grazie ad un Humanitarian Device Exemption della Food and Drug Administration solo per pazienti con recidive di ictus in corso di terapia convenzionale con acido acetilsalicilico o dicumarolici. Gli estensori di questo articolo ritengono che qualsiasi raccomandazione riguardo all'appropriatezza della richiesta di esami ecocardiografici transtoracici (ETT) e/o transesofagei (ETE) per la diagnosi di FOP e altre eventuali anomalie associate quali l'aneurisma del setto interatriale (ASA) non possa prescindere da una riflessione sulle conseguenze che questa diagnosi comporterà per il paziente.

L'intento di questa revisione è di rispondere ad un'impellente necessità di standardizzazione per quanto riguarda sia l'identificazione sia la quantificazione del FOP. In questa revisione sono state riassunte le evidenze scientifiche relative alla metodologia diagnostica di FOP e ASA e del loro possibile significato clinico come fattore di ri-

schio per ictus criptogenetico. L'assenza attuale di studi randomizzati prospettici per valutare l'efficacia dei diversi approcci (farmaci o dispositivi) nella profilassi secondaria dell'ictus criptogenetico in pazienti portatori di FOP/ASA fa sì che le raccomandazioni correnti poggino su un basso livello di evidenze. Nella revisione della letteratura relativa alla profilassi secondaria dell'ictus in pazienti con FOP/ASA si è cercato di valutare la qualità degli studi considerando il livello di evidenza che potevano fornire per ciascun quesito.

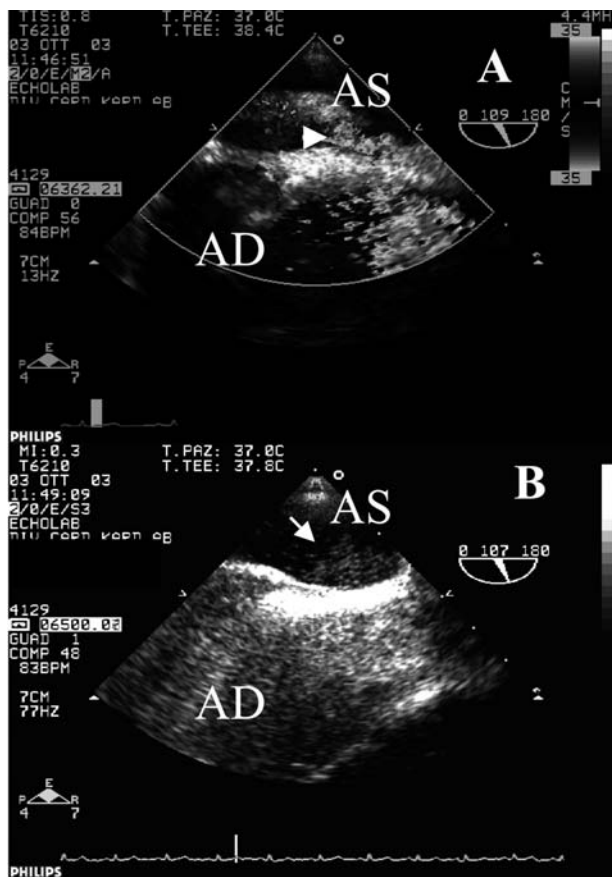
## Diagnosi di pervietà del forame ovale

### Definizione

Dopo la chiusura dell'ostium primum e dell'ostium secundum il FOP rappresenta nell'embriogenesi cardiaca l'ultima struttura che permette uno shunt a livello interatriale. Da un punto di vista anatomico il FOP è una struttura valvolata tra due foglietti sovrapposti, il septum primum a sinistra e il septum secundum a destra; una pressione maggiore a destra permette lo scollamento dei due setti e il passaggio di sangue dall'atrio destro all'atrio sinistro. Dopo la nascita, la pressione atriale sinistra sopravanza quella destra, i due setti si accollano e si fondono, consentendo in tal modo la completa separazione tra i due atri. In una minoranza di individui tale fusione non si verifica: il forame ovale rimane funzionalmente chiuso, ma esiste una potenziale comunicazione simile ad una fessura obliqua tra atrio sinistro e atrio destro. L'incidenza autoptica di FOP è del 27.3%<sup>1</sup>, declina con l'età (34.3% nelle prime 3 decadi di vita e 20.2% nella nona e decima decade), mentre le sue dimensioni aumentano all'aumentare dell'età (da 3.4 mm nella prima decade a 5.8 nella decima)<sup>1</sup>. La differenza emodinamica tra un difetto interatriale e un FOP è che il primo è caratterizzato da mancanza di tessuto e permette uno shunt sinistro-destro o in entrambe le direzioni, mentre il FOP permette esclusivamente uno shunt destro-sinistro. La diagnosi di FOP si dovrà, quindi, basare sulla dimostrazione della presenza di uno shunt destro-sinistro che in ecocardiografia può essere ottenuta con la visualizzazione diretta del flusso attraverso il FOP con il color Doppler oppure visualizzando un passaggio precoce di un mezzo di contrasto dal cuore destro al sinistro.

### Doppler o ecocontrastografia

La visualizzazione tramite color Doppler ha il vantaggio di fornire sempre un'evidenza diretta della localizzazione in fossa ovale dello shunt destro-sinistro (Figura 1). Contrariamente, le metodiche che si basano sulla dimostrazione del passaggio precoce nelle cavità sinistre di un mezzo di contrasto iniettato in una vena, possono presentare falsi positivi dovuti al passaggio del mezzo di contrasto (MDC) attraverso il circolo polmonare. Tuttavia, la sensibilità del color Doppler, anche se ottenuto dall'approccio transesofageo, è risultata piuttosto bassa prendendo come riferimento l'ecocontra-



**Figura 1.** Esame ecocardiografico transesofageo sezione biatriale/bicavalvare. A: durante la manovra di Valsalva si evidenzia la separazione dei due setti (freccia) dove si registra al color Doppler un flusso dall'atrio destro all'atrio sinistro; B: dopo l'iniezione venosa di mezzo di contrasto si evidenzia il passaggio di microbolle in atrio sinistro al termine del terzo battito dopo la completa opacizzazione dell'atrio destro. AD = atrio destro; AS = atrio sinistro.

stografia<sup>2-4</sup>. L'esame Doppler transcranico (DTC) è un'opzione diagnostica semplice da eseguire che si è dimostrata sensibile e specifica per la diagnosi di shunt destro-sinistro senza però fornire informazioni sulla sua sede. Esiste un'estesa letteratura sul DTC e, contrariamente all'ecocardiografia, sono state pubblicate le raccomandazioni per la standardizzazione della metodica elaborate da una Consensus Conference internazionale<sup>5</sup>. Dall'analisi della letteratura emerge comunque che tutti i principali studi che hanno valutato l'accuratezza diagnostica del DTC hanno utilizzato come *gold standard* l'ETE con mezzo di contrasto<sup>6-8</sup>. Inoltre, l'ecocardiografia resta insostituibile per una valutazione morfologica del setto interatriale al fine di evidenziare altre anomalie quali la presenza di ASA. Alcuni autori sostengono l'utilità del DTC per una valutazione quantitativa dello shunt<sup>9,10</sup> al fine di stratificare i pazienti in funzione del loro profilo di rischio.

### La scelta del mezzo di contrasto

Scorrendo la Tabella 1 si evince come il MDC largamente più utilizzato sia una miscela galenica di microbolle di aria in soluzione salina. Tale miscela, al fine di massi-

**Tabella 1.** Protocolli diagnostici di forame ovale pervio.

Studio	Anno	Pazienti		Approccio	MDC	Manovre	Cicli	N. bolle
		Totale	FOP					
Webster et al. <sup>11</sup>	1988	66	32	ETT	10 ml Sal	MV	3	1-5 6-20 > 20
Ranoux et al. <sup>12</sup>	1993	68	32	ETE	5-10 ml Sal/Gel	MV	3	> 5
Cabanes et al. <sup>13</sup>	1993	150	61	ETE	10 ml Sal/Gel	MV	3	> 5
Hanna et al. <sup>14</sup>	1994	615	74	ETE	10 ml Sal	MV	3	ND
Fischer et al. <sup>15</sup>	1995	1000	92	ETE	10 ml Sal	MV	3	≥ 3
Hausmann et al. <sup>16</sup>	1995	78	78	ETE	Gel	MV	3	≥ 5
De Castro et al. <sup>17</sup>	2000	350	86	ETE	Sal	MV	3	≥ 3
French PFO/ASA study <sup>18</sup>	2001	598	277	ETT/ETE	Sal	MV	3	3-9 10-30 > 30
Schuchlenz et al. <sup>19</sup>	2002	100	100	ETE	Echovist	MV	ND	Poche Nuvola Opacificazione atrio sinistro
PICCS Study <sup>20</sup>	2002	630	230	ETE	Sal	MV/T	3	> 1 > 10
Daniëls et al. <sup>21</sup>	2004	256	60	ETT/ETE	10 ml Sal	MV	4	< 20 > 20

Cicli = numero di cicli cardiaci dalla massima opacificazione dell'atrio destro entro i quali deve manifestarsi l'opacificazione dell'atrio sinistro; ETE = ecocardiografia transesofagea; ETT = ecocardiografia transtoracica; Gel = poligelatina; MDC = mezzo di contrasto; MV = manovra di Valsalva; Sal = soluzione salina fisiologica; T = tosse.

mizzare il numero di microbolle, si ottiene mettendo in comunicazione attraverso un rubinetto a tre vie una siringa con 9 ml di soluzione fisiologica ed un'altra con 1 ml di aria e scambiando rapidamente la soluzione tra le due siringhe. I 10 ml di MDC così ottenuti vengono somministrati in bolo rapido nella vena antecubitale destra.

Microbolle di aria in poligelatine o ancor più mezzi di contrasto specificamente prodotti dall'industria per l'ecocontrastografia delle sezioni destre (Echovist, Schering, Berlino, Germania) contengono un numero maggiore di bolle e possono quindi incrementare la sensibilità<sup>19,22</sup>. Aumentano però i costi e la possibilità di complicanze.

#### **Finestra temporale della comparsa del mezzo di contrasto**

La specificità della diagnosi di FOP con l'ecocontrastografia dipende in buona sostanza dal limite temporale, usualmente espresso in numero di battiti cardiaci, entro cui si considera che il passaggio del mezzo di contrasto sia avvenuto a livello atriale e non a livello di shunt extracardiaci. Non esiste ancora alcun consenso unanime ufficialmente espresso, ma il limite di tre battiti dalla completa opacificazione dell'atrio destro è quello di gran lunga più utilizzato in ecocardiografia (Tabella 1)<sup>11-21</sup>. Per quanto riguarda il DTC, non esiste un limite che consenta di escludere che le microbolle provengano da uno shunt a qualsiasi altro livello del sistema vascolare<sup>5</sup>. Il numero minimo di microbolle rilevate nel cuore sinistro che consente la diagnosi di FOP varia da 1 a 3 (Tabella 1).

#### **La manovra di Valsalva**

Esiste un consenso generale che la manovra di Valsalva (MV) consenta un significativo aumento della sensibilità sia del color Doppler sia dell'ecocotografia sia del DTC. La MV va quindi sempre eseguita, a meno che già in condizioni basali ci sia un consistente passaggio di microbolle. Non esiste invece un accordo sulla relazione temporale tra MV e iniezione del MDC. L'iniezione del MDC può essere eseguita prima dell'esecuzione della MV, come consigliato dalla Consensus Conference sul DTC<sup>5</sup>, oppure nella fase di rilascio della MV come è avvenuto nella maggioranza degli studi ecocardiografici. In ogni caso, la MV deve essere protratta per almeno 5 s e, per essere efficace, deve essere stata provata dal paziente prima dell'esecuzione del test. In alternativa, se necessario, possono essere utilizzati degli energici colpi di tosse<sup>23</sup>.

#### **La quantificazione del forame ovale pervio**

Ipotizzando che l'embolia paradossa sia il meccanismo patogenetico che lega il FOP agli eventi ischemici cerebrali, le dimensioni della potenziale comunicazione tra i due atri e l'entità dello shunt destro-sinistro dovrebbero essere proporzionali al rischio. Maggiore lo shunt maggiore il rischio che un embolo periferico possa minacciare i vasi cerebrali. Alcuni autori hanno effettivamente rilevato un'associazione più stretta tra FOP ed eventi ischemici cerebrali nei pazienti che presentavano shunt di maggiore entità<sup>7-10</sup> e, quindi, ritengono che debba essere espressa una valutazione semi-quantitativa del FOP di cui si dovrebbe tenere conto

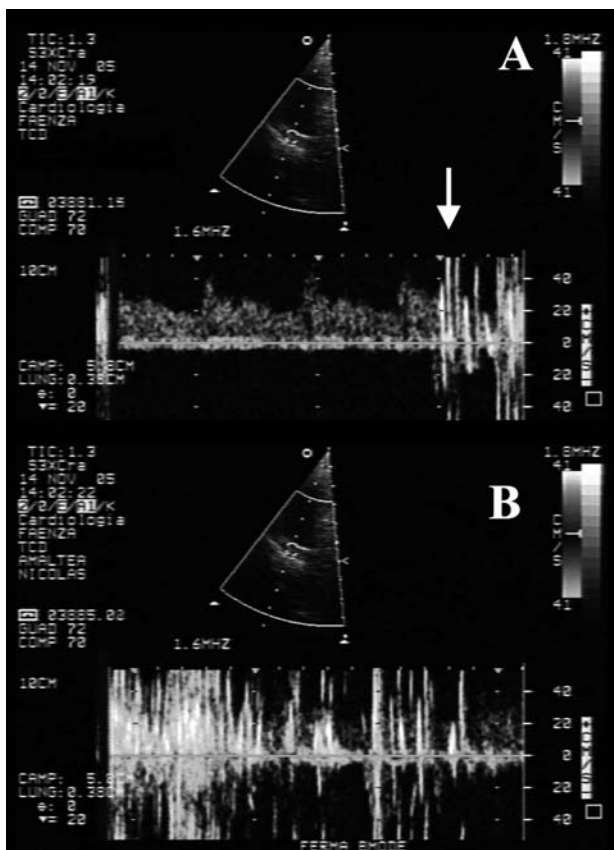
nelle decisioni terapeutiche<sup>12,24,25</sup>. Tale opinione è stata contraddetta dai risultati di almeno due grandi trial<sup>18,20</sup> in cui una valutazione ETE del numero di microbolle in atrio sin dopo iniezione di soluzione aria/salina in vena non si è dimostrata predittiva di recidive di eventi ischemici cerebrali, recidive che erano invece significativamente correlate all'associazione tra FOP ed ASA<sup>18</sup>. I fautori dell'importanza delle dimensioni del FOP come fattore prognostico sostengono che l'entità dello shunt sia stata valutata in modo inadeguato nei trial clinici e che la presenza di un ASA sia semplicemente un indicatore di un FOP più ampio<sup>26</sup>. Secondo questi non solo le dimensioni del FOP, ma anche l'orientamento dello sbocco della vena cava inferiore e le dimensioni della valvola di Eustachio, che può direzionare il flusso di sangue direttamente sul FOP, e non ultimo l'anatomia dei vasi epiaortici, influenzano la probabilità che un embolo periferico raggiunga il circolo cerebrale<sup>27</sup>. Il DTC consente di valutare la quantità di microbolle che raggiungono i vasi cerebrali<sup>5</sup>. Lo shunt viene definito piccolo in presenza di < 10 microbolle e grande se queste sono > 10; il segnale Doppler può essere definito "a doccia" se le microbolle sono > 25 e "a tendina" se il segnale è così intenso e continuo da non permettere il conteggio delle singole microbolle (Figura 2). La quan-

tificazione dello shunt con DTC potrebbe, quindi, offrire una stima più attendibile del rischio embolico che grava sull'organo bersaglio che si intende proteggere. Naturalmente, tutte queste considerazioni non avrebbero fondamento se il meccanismo patogenetico dell'evento ischemico cerebrale secondario a FOP non fosse l'embolia paradossa. Se da un lato vi è una forte e consistente associazione statistica tra FOP e ictus, dall'altro manca ancora l'evidenza sperimentale di quale sia la reale patogenesi di questa relazione. In conclusione, considerando la completa assenza allo stato attuale di un consenso su quale parametro di gravità misurare, sulla metodica con cui misurarlo e sui valori di cut-off da utilizzare, non è possibile alcuna raccomandazione basata sulle evidenze riguardo alla quantificazione del FOP.

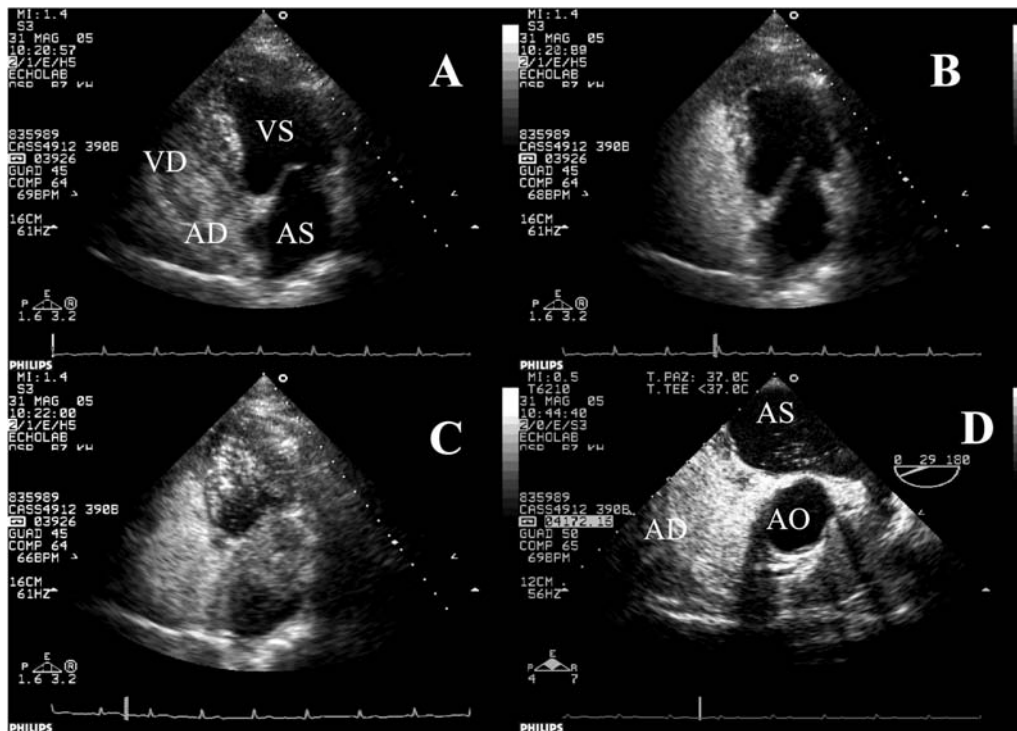
#### Approccio transtoracico o transesofageo

Nel corso dello scorso decennio numerosi studi hanno dimostrato la superiorità dell'ETE rispetto all'ETT nella diagnosi di potenziali fonti emboligene in pazienti senza cardiopatia nota<sup>28-30</sup>. Per garantire la sensibilità e l'accuratezza dell'esame viene consigliata l'esecuzione dell'esame bidimensionale color e della contrastografia nella sezione longitudinale biatriale/bicavale<sup>30</sup>. Sulla scorta di queste evidenze ad alcuni autori è parsa giustificata per motivi di costo-efficacia, peraltro non dimostrati, una strategia diagnostica che prevedesse già in prima battuta un esame ETE prescindendo da un iniziale screening, strategia consigliata anche da autorevoli linee guida<sup>31</sup>. Conseguenza di tutto ciò è stata una crescente richiesta di esami ETE, di cui la ricerca di foci emboligeni rappresenta ormai almeno un terzo del totale. Dopo un decennio è doveroso interrogarsi se tutti questi esami ETE siano effettivamente giustificati o se almeno parte di essi siano evitabili adottando una diversa strategia<sup>32</sup>. Rimandando al prossimo capitolo le considerazioni riguardanti l'impatto terapeutico, che deve sempre essere considerato nella valutazione dell'appropriatezza delle procedure diagnostiche, ci soffermeremo a riconsiderare i relativi meriti di accuratezza di ETE ed ETT. Gli indubbi progressi nell'eseguibilità e accuratezza compiuti dall'ETT, grazie all'adozione dell'imaging in seconda armonica, hanno radicalmente aumentato la sensibilità della metodica soprattutto negli esami che utilizzano mezzo di contrasto con microbolle (Figura 3). Gli studi di confronto che ormai si susseguono in letteratura dimostrano una sensibilità dell'ETT in seconda armonica nel riconoscimento di shunt destro-sinistro rispetto all'ETE che va dal 62.5 al 100% (Tabella 3) ed è pressoché assoluta per gli shunt più importanti<sup>21,33-36</sup>.

In questi studi sono stati registrati casi di positività all'ETT non confermata dall'ETE, che sono stati interpretati da alcuni come falsi positivi da shunt intrapolmonari<sup>35</sup>, da altri come dimostrazione di una ridotta sensibilità dell'ETE secondaria ad una MV inefficace durante sedazione. La diagnosi specifica di FOP può



**Figura 2.** Doppler transcranico dall'approccio temporale con volume campione in arteria cerebrale media. A: Dopo iniezione venosa di mezzo di contrasto nella fase di rilascio della manovra di Valsalva arteria comparsa di "spikes" dovuti alle microbolle; B: la presenza di segnale a "tendina" indica uno shunt importante.



**Figura 3.** Dimostrazione di forame ovale pervio durante studio ecocardiografico transtoracico con mezzo di contrasto (poligelatina). A: sezione apicale 4 camere: completa opacizzazione dell'atrio destro dopo iniezione di mezzo di contrasto (tempo 0); B: nessun passaggio di mezzo di contrasto in atrio sinistro entro i primi tre battiti; C: nuova iniezione di mezzo di contrasto durante il rilascio della manovra di Valsalva; D: Esame transesofageo con mezzo di contrasto e manovra di Valsalva nello stesso paziente con passaggio di un minor numero di microbolle in atrio sinistro. AD = atrio destro; AS = atrio sinistro. AO = aorta; VD = ventricolo destro; VS = ventricolo sinistro.

**Tabella 2.** Modalità di esecuzione dell'ecocontrastografia.

Preparazione del paziente	Agocannula 18-gauge nella vena antecubitale destra
Preparazione del MDC ed iniezione	Prima siringa da 10 ml riempita con 9 ml di soluzione salina o poligelatina Seconda siringa con 1 ml di aria Connettere le due siringhe con una valvola a 3 vie a sua volta connessa con un corto flessibile all'agocannula Far passare vigorosamente la soluzione aria/salina (o poligelatina) tra le due siringhe almeno 10 volte Iniettare immediatamente in bolo
Manovra di Valsalva	In caso di scarso o mancato passaggio di MDC ripetere con manovra di Valsalva Far eseguire la manovra di Valsalva per almeno 5 s ed iniettare il bolo appena inizia la fase di rilascio
Valutazione dei risultati	Esame positivo per comparsa di bolle in atrio sinistro entro tre battiti dalla completa opacizzazione dell'atrio destro

MDC = mezzo di contrasto.

**Tabella 3.** Sensibilità e specificità di ecocardiogramma transtoracico in seconda armonica rispetto a ecocardiogramma transesofageo nella diagnosi di forame ovale pervio (FOP).

Studio	Anno	Pazienti		MDC	Sensibilità totale/FOP	Specificità totale/FOP
		Totale	FOP			
Kuhl et al. <sup>33</sup>	1999	110	61	Poligelatina	93%*/ND	ND
Van Camp et al. <sup>34</sup>	2000	109	24	Salina	83%*/ND	ND
Madala et al. <sup>35</sup>	1995	78	78	Salina	100%**/ND	82%**/ND
Clarke et al. <sup>36</sup>	2004	110	13	Salina	68.4%**/88.9%**	93.2%**/98.8%**
Daniëls et al. <sup>21</sup>	2004	256	60	Salina	90.5%**/89.7%**	96.5%**/94.6%**

MDC = mezzo di contrasto; ND = non disponibile; \* rispetto al totale dei casi con contrasto positivo all'ecocardiogramma transesofageo o all'ecocardiogramma transtoracico; \*\* rispetto ai casi positivi all'ecocardiogramma transesofageo.

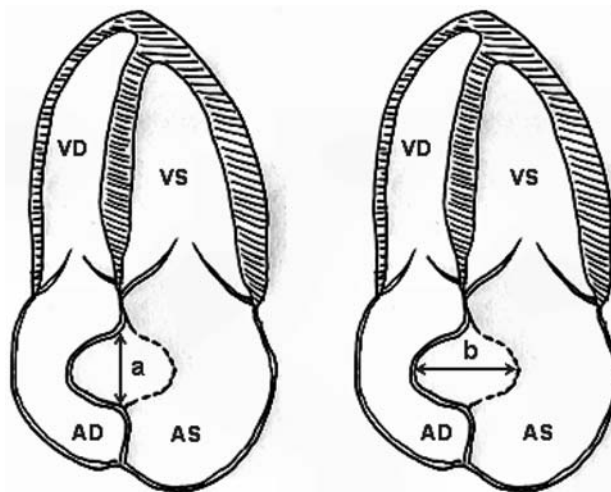
pertanto essere ottenuta con il solo esame ETT, ancora meno invasivo e costoso. Il limite di una strategia che elimini l'ETE nei pazienti con finestra acustica adeguata è l'impossibilità di analizzare l'arco aortico alla ricerca di placche aterosclerotiche complicate. Tale patologia spesso non viene sufficientemente considerata nella valutazione di potenziali fonti emboligene, è però di raro riscontro nei pazienti più giovani senza fattori di rischio<sup>37</sup>, dove invece la presenza del FOP ha dimostrato una significativa associazione con gli eventi ischemici cerebrali. Nell'attesa di evidenze definitive riguardo al significato prognostico del FOP e sull'efficacia delle scelte terapeutiche, si può ragionevolmente raccomandare per la diagnosi di potenziali fonti emboligene l'esecuzione di un ecocardiogramma transtoracico. Nel caso di pazienti di età < 55 anni, in assenza di una patologia cardiaca embolizzante nota dovrà essere eseguito un esame di contrasto con soluzione aria/salina secondo le modalità riassunte nella Tabella 1 utilizzando un ecografo dotato di imaging in seconda armonica. L'indicazione all'ETE può essere ristretta ai pazienti con una inadeguata finestra acustica, con scarsa definizione della morfologia del setto interatriale e sospetto ASA o ad alto rischio di trombi in aorta (fumo, anticorpi anticardiolipina ecc.), sempre a patto che le informazioni ottenibili abbiano una qualche conseguenza sulla strategia terapeutica (Tabella 4).

### Diagnosi di aneurisma del setto interatriale

#### Definizione

Il pavimento della fossa ovale è costituito dal *septum primum*, è solitamente teso e allo stesso livello del limbus dell'adiacente setto interatriale. In alcuni casi il sottile pavimento è lasso; la ridondanza che ne consegue costituisce una variante del normale, mentre il termine di aneurisma deve essere riservato solo a rigonfiamenti del pavimento della fossa ovale che protrudono decisamente nelle cavità atriali. In alcuni soggetti la protrusione è fissa, in altri è mobile e fluttua in entrambi gli atri, riflettendo le modificazioni fasiche della pressione destra-sinistra. Il FOP è più comune nei soggetti con ASA che nella popolazione generale. Nella serie dello studio Stroke Prevention Assessment of Risk in a Community Study (SPARC) l'ASA rappresentava un potente predittore del FOP (56% dei casi)<sup>38</sup>.

La differenziazione tra un setto ridondante e un ASA dipende, quindi, dalla definizione arbitraria di una distanza di protrusione. Hanley et al.<sup>39</sup>, negli 80 pazienti che rappresentano la serie più numerosa studiata con ecocardiografia transtoracica, hanno definito il setto interatriale come aneurismatico quando la base della porzione protrudente è  $\geq 15$  mm e la protrusione dell'aneurisma o di parte di esso è  $\geq 15$  mm oltre il piano del setto oppure le escursioni fasiche dell'ASA durante il ciclo respiratorio sono di ampiezza  $\geq 15$  mm (Figura 4). Tale definizione, applicata all'approccio transesofageo, è stata utilizzata anche nello SPARC, studio che ha valutato la prevalenza di fattori di rischio per l'ictus in una comunità (pazienti > 45 anni della contea di Olmsted)<sup>38</sup>. Altri autori, tra cui quelli del French PFO/ASA Study<sup>18</sup>, hanno adottato criteri meno restrittivi riducendo l'ampiezza della protrusione/escursione necessarie per la diagnosi di ASA (Tabella 5). Sottolineando che l'adozione dei valori di *cut-off* sia arbitraria, è bene ricordare come quello di 15 mm riduca sensibilmente l'incidenza di ASA nella popolazione generale<sup>2</sup> (2,2%) e che risulta simile alla percentuale riscontrata nelle serie autoptiche<sup>40</sup>.



**Figura 4.** Rappresentazione schematica dell'aneurisma del setto interatriale. Il pavimento della fossa ovale ridondante può protrudere verso l'atrio sinistro, destro o alternativamente verso entrambi. A: misura del diametro della base dell'aneurisma; B: misura dell'escursione totale. AD = atrio destro; AS = atrio sinistro; VD = ventricolo destro; VS = ventricolo sinistro.

**Tabella 4.** Indicazioni all'ecocardiogramma transesofageo (ETE) per la ricerca di patologie emboligene in pazienti senza cardiopatia organica.

Pazienti senza cardiopatia	
> 55 anni	Ricerca di placche complicate in arco aortico
< 55 anni	Evidenza di shunt destro-sinistro all'ETT, per una migliore definizione della morfologia del setto interatriale*
	Finestra acustica transtoracica inadeguata*
	Alto rischio per trombi intracardiaci o aortici*

ETT = ecocardiogramma transtoracico; \* queste indicazioni sono appropriate solo se vengono prese in considerazione terapie diverse dalla sola profilassi con acido acetilsalicilico.

### Approccio transtoracico o transesofageo

Nello scorso decennio molti studi hanno dimostrato una superiorità dell'approccio ETE per la diagnosi di ASA rispetto all'ETT. Attualmente l'ETE è ormai considerata il *gold standard* per questa diagnosi. Nell'ampia serie del French PFO/ASA Study la discordanza interosservatore per la diagnosi di ASA è stata del 6.6%, 8.4% per le sue dimensioni<sup>18</sup>. Le sezioni ETE del setto interatriale che devono necessariamente essere eseguite alla ricerca di un ASA sono la sezione trasversa 4 camere e la sezione longitudinale biatriale/bicavale. Il significativo miglioramento della risoluzione ottenibile con ETT, conseguente all'introduzione su tutti i nuovi apparecchi ad ultrasuoni dell'imaging in seconda armonica, ha sicuramente ridotto il gap rispetto all'ETE (Figura 5). All'ETT il setto dovrà essere esplorato da tutti gli approcci, privilegiando l'approccio sottosternale in cui il fascio ultrasonoro è perpendicolare al setto stesso. Al momento attuale non sono ancora disponibili le evidenze scientifiche dell'equivalenza diagnostica della ETT con imaging armonico contro l'ETE per la diagnosi di ASA che viceversa già esistono per la diagnosi di FOP. Potendo fare affidamento sull'ETT in seconda armonica sia per la diagnosi di FOP sia di ASA, sarà possibile proporre uno screening diagnostico cardio-

logico completo in tutti i pazienti con eventi ischemici cerebrali di sospetta origine cardioembolica nel corso di un unico esame facilmente disponibile, poco impegnativo sia per il paziente, per il laboratorio di ecocardiografia sia, in ultima analisi, per la spesa sanitaria.

### Significato clinico di forame ovale pervio/aneurisma del setto interatriale e indicazioni agli esami diagnostici

Sino al 40% degli ictus che si verificano in pazienti < 55 anni vengono classificati come criptogenetici, ovvero senza evidenza di una sorgente emboligena cardiaca o dei grossi vasi epiaortici e con una distribuzione delle lesioni non indicativa per patologia dei piccoli vasi intracranici<sup>42</sup>. In questo gruppo di pazienti l'ecocardiografia può rilevare in percentuale significativa la presenza di FOP e ASA. Una metanalisi di tredici studi caso-controllo ha rilevato una maggiore prevalenza sia di FOP (odds ratio [OR] 3.1; intervallo di confidenza [IC] 95% 2.3-4.2) sia di ASA (OR 6.1; IC 95% 2.5-15.2) in soggetti < 55 anni con storia di ictus criptogenetico verso il gruppo di controllo<sup>43</sup>. Queste osservazioni suggeriscono l'esistenza di una relazione causale tra anomalie del setto interatriale, ovvero FOP e/o ASA, e ictus (quantomeno nei pazienti con età < 55 anni, età oltre la quale l'associazione perde significatività). Queste conoscenze hanno contribuito all'incremento della richiesta di esami ecocardiografici in pazienti con ictus. Un giudizio sull'appropriatezza di queste richieste non può prescindere da una revisione delle conoscenze sull'argomento suddividendola nei punti seguenti: 1) Qual è il nesso causale tra anomalie del setto interatriale e ictus? 2) Qual è il rischio di un primo ictus in un paziente con anomalie del setto interatriale rilevate occasionalmente? 3) Qual è la storia naturale di un paziente con anomalie del setto interatriale che ha già avuto un ictus? 4) Qual è l'approccio farmacologico migliore per la profilassi secondaria di un paziente con anomalie del setto interatriale e ictus? 5) Quando porre indicazione a chiusura del FOP? 6) Quali sono le percentuali di successo e le complicanze della chiusura con dispositivi del FOP? In merito alla patogenesi, si ritiene comunemente che il meccanismo dell'ictus nei pazienti con FOP/ASA sia l'embolia paradossa<sup>44</sup>. Tuttavia, nei pazienti con FOP e ictus, il rilievo della sorgente dell'embolo, ovvero una trombosi venosa profonda, è relativamente infrequente: < 10% in generale<sup>45</sup> e < 20% se vengono studiati anche i vasi venosi pelvici<sup>46</sup>. Inoltre, l'embolia paradossa presuppone un'inversione transitoria del gradiente di pressione tra i due atri che permetta ad un embolo di passare dall'atrio destro al sinistro attraverso un FOP, circostanza che può verificarsi ad esempio durante MV. È stato tuttavia osservato come raramente una MV preceda un ictus, e comunque senza differenze tra pazienti con e senza FOP<sup>47</sup>. Tuttavia, è stato ipotizzato che in taluni soggetti uno shunt destro-sinistro si possa verificare anche senza inversione del gradiente pressorio, e questo per un direziona-

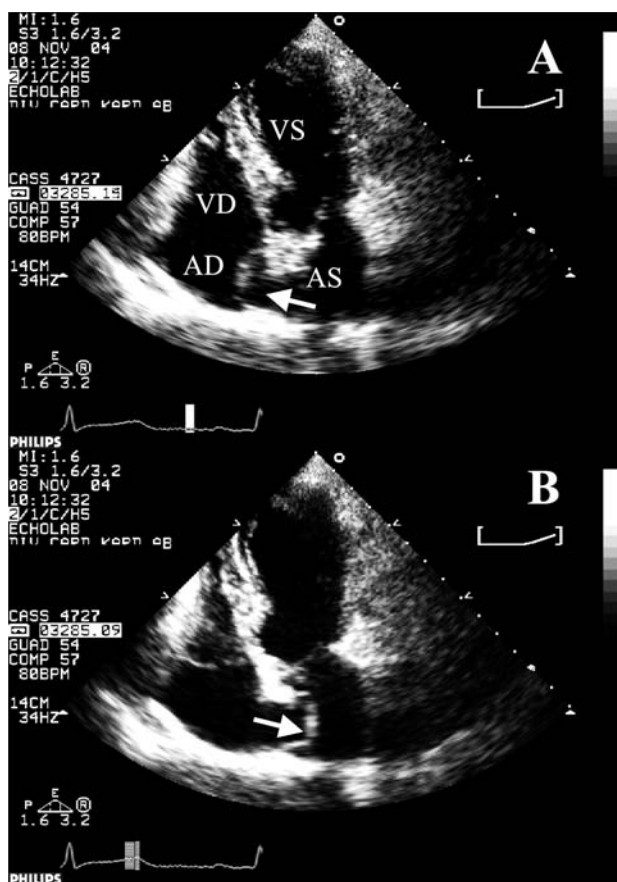


Figura 5. Aneurisma del setto interatriale (freccia) che protude alternativamente in atrio destro (A) e in atrio sinistro (B). AD = atrio destro; AS = atrio sinistro; VD = ventricolo destro; VS = ventricolo sinistro.

mento impresso da una valvola di Eustachio prominente del sangue proveniente dalla vena cava inferiore direttamente sul forame ovale<sup>48</sup>. Un'altra ipotesi suggerisce la possibilità di una trombosi *in situ* favorita dalla conformazione anatomica stessa del FOP che in realtà ha più l'aspetto di un tunnel che di un forame<sup>44</sup>. Ancora, taluni autori hanno descritto la presenza di trombofilia in pazienti con FOP e storia di ictus<sup>49</sup>. Da ultimo è stata segnalata una maggiore vulnerabilità atriale in pazienti giovani con ictus criptogenetico e anomalie del setto interatriale, suggerendo un'origine cardioembolica dell'ictus secondario a parossismi di fibrillazione atriale<sup>50</sup>. In conclusione, i dati pubblicati in letteratura non hanno identificato con certezza il nesso causale tra anomalie del setto interatriale e ictus, il che costituisce ovviamente un limite nella scelta del trattamento. Il secondo quesito riguarda il rischio di ictus nel paziente con rilievo occasionale di FOP. In letteratura vi sono pochi dati sul rischio di un primo evento. Un primo lavoro prospettico ha mostrato un'incidenza di ictus ischemico di 1.00/100 paziente-anno nei soggetti con FOP vs 0.97/100 paziente-anno nei soggetti senza FOP<sup>51</sup>. In un campione non selezionato di circa 600 soggetti arruolati nello studio SPARC e seguiti in modo prospettico, la presenza di FOP non è risultata un fattore di rischio indipendente per eventi cerebrovascolari futuri<sup>52</sup>. È quindi verosimile che una profilassi primaria in tali pazienti non abbia un profilo di rischio-beneficio favorevole. Il terzo quesito è relativo alla storia naturale dei pazienti con FOP e pregresso ictus. Nella letteratura corrente sull'argomento il gruppo trattato con placebo o comunque non sottoposto ad alcun tipo di profilassi secondaria è scarsamente rappresentato se non assente del tutto<sup>53</sup>. Non sono pertanto disponibili dati affidabili sul rischio di recidive in assenza di profilassi, il che rende naturalmente difficile il giudizio sull'efficacia di qualunque trattamento mancando dati sulla storia naturale. Il quarto quesito attiene alla profilassi farmacologica secondaria. L'American Academy of Neurology ha recentemente rivisto la letteratura relativa all'outcome dei pazienti con ictus criptogenetico con e senza anomalie del setto interatriale<sup>53</sup>. Sono stati selezionati unicamente studi prospettici e trial rando-

mizzati. Per ciascun singolo quesito la qualità degli studi è stata graduata utilizzando uno schema standard in livelli decrescenti di evidenza dal livello I al livello IV. Sono stati analizzati quattro lavori: il Lausanne Stroke Registry<sup>54</sup>, lo studio italiano condotto all'Università degli Studi "La Sapienza" di Roma<sup>17</sup>, lo studio francese PFO/ASA<sup>18</sup>, e lo studio statunitense PICCS<sup>20</sup>. Una descrizione dettagliata del disegno di ciascuna ricerca esula dagli scopi di questa revisione; un riassunto dei risultati è riportato in Tabella 5. I dati ottenuti da questi studi hanno fornito la base scientifica per rispondere a due domande specifiche, e cioè se nei pazienti con ictus criptogenetico in profilassi farmacologica secondaria (con acido acetilsalicilico o warfarin) la presenza di anomalie del setto interatriale incrementa il rischio di recidive ed in secondo luogo se nei pazienti con ictus criptogenetico e anomalie del setto interatriale la profilassi secondaria con anticoagulante sia superiore all'acido acetilsalicilico. In merito alla prima domanda i dati pubblicati non hanno dimostrato che nei pazienti trattati con warfarin o aspirina la presenza di FOP si associa ad un rischio aumentato di recidive o di morte. Non vi sono dati sufficienti per analizzare il rischio dell'ASA isolato. Per quanto attiene i pazienti con coesistenza di FOP e ASA i dati disponibili sono contraddittori; il rischio di recidive sarebbe aumentato secondo lo studio PFO/ASA<sup>18</sup> mentre sarebbe invariato secondo lo studio PICCS<sup>20</sup>. Va comunque segnalato che i pazienti arruolati in quest'ultimo studio erano più anziani (59.0 vs 42.55 anni) e con maggiore prevalenza di fattori di rischio rispetto allo studio PFO/ASA. La domanda successiva è se nei pazienti con ictus criptogenetico e anomalie del setto interatriale la profilassi secondaria con anticoagulante sia superiore all'acido acetilsalicilico; i dati analizzati non hanno dimostrato una differenza in termini di rischio di recidiva o di morte nei pazienti trattati con warfarin oppure con aspirina. Come prevedibile, il rischio di sanguinamento è risultato maggiore nei pazienti trattati con warfarin<sup>53</sup>. In conclusione, nei pazienti con ictus criptogenetico in profilassi secondaria farmacologica (acido acetilsalicilico o warfarin) il rischio di recidive o morte non appare diverso in presenza o in assenza di FOP, mentre potrebbe essere au-

**Tabella 5.** Criteri diagnostici per aneurisma del setto interatriale (ASA).

Studio	Anno	Pazienti		Approccio	Base (mm)	Protrusione (mm)
		Totale	ASA			
Cabanes et al. <sup>13</sup>	1993	150	32	ETE	ND	≥ 6
Mugge et al. <sup>41</sup>	1995	ND	195	ETT/ETE	ND	≥ 10
Hausmann et al. <sup>16</sup>	1995	78	ND	ETE	≥ 15	≥ 15
French PFO/ASA study <sup>18</sup>	2001	581	61	ETT/ETE	ND	11-14 ≥ 15
SPARC Study <sup>38</sup>	1999	581	36	ETE	≥ 15	≥ 15
PICCS Study <sup>20</sup>	2002	600	69	ETE	ND	≥ 10

ETE = ecocardiogramma transesofageo; ETT = ecocardiogramma transtoracico; ND = non disponibile.



**Tabella 6.** Risultati della profilassi farmacologica secondaria in pazienti con eventi ischemici cerebrali ed anomalie del setto interatriale (SIA).

Caratteristiche dello studio	Lausanne Stroke Registry <sup>54</sup>	Studio "La Sapienza" <sup>17</sup>	Studio francese PFO/ASA <sup>18</sup>	Studio PICCS <sup>20</sup> (ictus criptogenetici)	Studio PICCS <sup>20</sup> (tutti gli ictus)
Disegno	Prospettico di coorte	Prospettico caso/controllo	Prospettico di coorte	TRC	TRC
N. pazienti	340	160	581	265	630
Età (anni)	44 ± 14	49,8 ± ND	42,5 ± ND	ND	59 ± 12,2
Trattamento in cieco	No	No	No	Sì	Sì
Durata follow-up (mesi)	36 (range 10-91)	31 (range 4-58)	37,8 ± 9,7	24	24
Valutazione indipendente degli endpoint	No	No	Sì	Sì	Sì
Assenza di FOP/ASA: rischio annuo di ictus/morte (%)	ND	4,4	1,8	6,3	7,7
FOP (con o senza ASA): rischio annuo di ictus/morte (%)	3,1	3,7	1,5	7,2	7,4
ASA isolato: rischio annuo di ictus/morte (%)	ND	ND	0	ND	ND
FOP + ASA: rischio annuo di ictus/morte (%)	ND	ND	3,7	ND	8,0
Anomalie SIA + aspirina: rischio annuo di ictus/morte (%)	ND	ND	1,6	9,0	6,6
Anomalie SIA + warfarin: rischio annuo di ictus/morte (%)	ND	ND	ND	4,8	8,3

ASA = aneurisma del setto interatriale; FOP = forame ovale pervio; ND = non disponibile; TRC = trial randomizzato controllato.

mentato in soggetti < 55 anni con coesistenza di FOP ed ASA. Inoltre, nei pazienti con ictus criptogenetico e anomalie del setto interatriale non vi è evidenza della superiorità di una profilassi secondaria con warfarin vs acido acetilsalicilico. Sulla scorta dei dati esistenti le raccomandazioni attuali dell'American College of Chest Physicians relative alla profilassi secondaria dell'ictus in pazienti con FOP suggeriscono *in primis* l'adozione di una profilassi antiaggregante (da preferirsi al trattamento anticoagulante)<sup>55</sup>. Raccomandazioni simili vengono riportate dalle linee guida italiane Stroke Prevention and Educational Awareness Diffusion (SPREAD) di prevenzione e trattamento dell'ictus cerebri, che tuttavia ammettono l'utilizzo di profilassi anti-coagulante nei casi di FOP associato ad ASA, oppure in caso di FOP isolato, ma con associati trombotosi venosa profonda o diatesi trombofilica, o con shunt di grosse dimensioni o con evidenza di eventi ischemici multipli<sup>56</sup>. Va tuttavia rammentato che tali raccomandazioni sono basate sul livello più basso di evidenza scientifica.

Il prossimo quesito riguarda le indicazioni alla chiusura percutanea del FOP. Una recente revisione sistematica ha confrontato in modo retrospettivo i risultati della profilassi secondaria con chiusura del FOP (dieci studi) verso i risultati della profilassi farmacologica (sei studi)<sup>57</sup>. La recidiva di ictus a 1 anno è risultata 0-4,9% nel gruppo trattato con dispositivi vs 3,8-12% nel gruppo in profilassi farmacologica (antiaggregante o anticoagulante) suggerendo una maggiore efficacia profilattica dell'approccio interventistico. Tuttavia, tali conclusioni sono inficiate da numerose limitazioni. In primo luogo sono stati analizzati in modo retrospettivo

dati non controllati con importanti difformità di arruolamento e follow-up. Nella maggioranza dei lavori il trattamento non era randomizzato e nell'insieme la popolazione assegnata a profilassi antitrombotica era più anziana e con maggiore prevalenza di fattori di rischio. È evidente come delle limitazioni così significative precludano la possibilità di trarre delle conclusioni definitive, che non potranno che venire da studi prospettici randomizzati. Attualmente sono in corso tre studi di questo tipo: lo studio RESPECT (all'agosto 2005 arruolati 100 pazienti su 500 previsti)<sup>58</sup>, lo studio PC-Trial (al febbraio 2005 arruolati 211 pazienti su 410 previsti)<sup>58</sup> e lo studio CLOSURE-I (previsto l'arruolamento di 1600 pazienti). Allo stato attuale delle conoscenze, l'assenza di evidenza della superiorità della chiusura transcateretere del FOP rispetto alla profilassi farmacologica secondaria nei pazienti con ictus criptogenetico ha fatto sollevare alcune riserve sull'utilizzo delle procedure interventistiche al di fuori di studi controllati<sup>59,60</sup>, i quali a loro volta tuttavia presentano difficoltà nell'arruolamento che rischiano di posticiparne la conclusione.

Tale difficoltà di reclutamento è stata attribuita in parte alle preferenze dei pazienti e dei medici curanti: entrambi preferirebbero procedere direttamente alla chiusura del FOP anziché partecipare allo studio<sup>61</sup>. Tale attitudine riflette la convinzione dell'efficacia dei dispositivi a dispetto della mancanza di una solida evidenza di tale conclusione, rientrando in quella che viene definita "medicina basata su impressioni" (personali) anziché su solide evidenze scientifiche<sup>62</sup>. Da non trascurare inoltre le implicazioni finanziarie: il mercato

mondiale dei dispositivi si approssima potenzialmente a 2 miliardi di dollari escluse le spese di impianto<sup>63</sup>. Le linee guida italiane SPREAD raccomandano la chiusura percutanea (o in seconda battuta chirurgica) nei casi di ictus o attacco ischemico transitorio e FOP associato ad ASA, ma con trombosi venosa profonda documentata o diatesi trombofilica e controindicazioni al trattamento anticoagulante, oppure in FOP con ischemia cerebrale recidivante nonostante trattamento anticoagulante; nuovamente, tali raccomandazioni poggiano sui livelli più bassi di evidenza scientifica<sup>56</sup>. L'ultimo quesito è relativo alle percentuali di successo e alle complicanze delle procedure di chiusura percutanea. Complicanze maggiori (incluso l'exitus) e minori secondarie all'impianto di dispositivi sono state descritte rispettivamente nell'1.5 e nel 7.9% delle procedure<sup>57</sup>. Il successo dell'impianto viene raggiunto qualora si elimini completamente lo shunt interatriale. In realtà questo non è sempre possibile; uno shunt residuo rilevante può persistere nel 9% dei pazienti a 1 anno dalla procedura<sup>64</sup>. Questo dato riveste un significato prognostico rilevante, poiché la persistenza di shunt residuo dopo impianto di dispositivi costituirebbe un fattore prognostico negativo sulla recidiva di eventi embolici<sup>65</sup>.

## Conclusioni

Le molte incertezze sui criteri diagnostici, sul significato prognostico e sulle indicazioni terapeutiche della presenza di FOP/ASA rendono difficile dare delle raccomandazioni sull'appropriatezza dell'esame ecocardiografico per la ricerca di anomalie del setto interatriale nei pazienti con ictus. L'appropriatezza di un'indagine viene commisurata sulla capacità che l'esito di tale indagine ha di modificare in meglio la terapia e, in ultima analisi, la prognosi del paziente che viene sottoposto a quel test. Nel caso specifico è evidente come sia ridondante la ricerca di anomalie del setto interatriale in pazienti per i quali la strategia terapeutica è già stata decisa e non prevede l'impianto di dispositivi (ad esempio, pazienti con ictus e fibrillazione atriale oppure pazienti con ictus e protesi valvolari meccaniche già in trattamento anticoagulante cronico). La ricerca di FOP non andrebbe effettuata senza avere preventivamente ricercato ed escluso cause alternative di ischemia cerebrale, incluse quelle che presentano le maggiori difficoltà diagnostiche quali la dissezione dei vasi epiartici<sup>56</sup>. Inoltre, dai dati sopra esposti si può ritenere sia inappropriata la ricerca di anomalie del setto interatriale in pazienti con ictus ad eziologia accertata, oppure ad eziologia non embolica (ad esempio, infarto lacunare<sup>56</sup>) o ancora in pazienti più anziani (> 55-60 anni) per i quali l'associazione tra anomalie del setto interatriale e recidiva di ictus appare debole. La ricerca di anomalie del setto interatriale andrebbe quindi ristretta a quel gruppo di pazienti per i quali le linee guida attuali suggeriscono come la chiusura con dispositivi possa esse-

re un'opzione terapeutica percorribile (in sostanza, pazienti < 55-60 anni con ictus criptogenetico<sup>66</sup> o, secondo le linee guida italiane, pazienti con FOP e trombosi venosa profonda o diatesi trombofilica e controindicazioni alla terapia anticoagulante, oppure pazienti con FOP e ischemie cerebrali recidivanti nonostante profilassi anticoagulante<sup>56</sup>). Sarebbe inoltre una norma di buon senso evitare la ricerca di anomalie del setto interatriale se non si possiede già un'idea precisa (possibilmente concordata con il paziente) di quale strategia scegliere in caso di positività dell'esame. A nostro avviso il paziente con ictus criptogenetico e anomalie del setto interatriale andrebbe informato dei limiti conoscitivi che sottendono qualsiasi scelta terapeutica (farmaci o dispositivi) di profilassi secondaria.

## Riassunto

Il forame ovale pervio (FOP) è una frequente variante anatomica, residuo dello sviluppo embriologico, a cui viene attribuita una rilevanza clinica nell'ambito degli eventi ischemici cerebrali, della sindrome da decompressione e dell'emigrania. Come meccanismo patogenetico dell'ictus in presenza di FOP sono stati proposti l'embolia paradossa, la trombosi *in situ* e le aritmie atriali associate. Gli shunt intracardiaci possono essere diagnosticati sia con l'esame ecocardiografico sia con il Doppler transcranico utilizzando un mezzo di contrasto e la manovra di Valsalva. In questa revisione vengono esaminati analiticamente il valore relativo dei differenti test diagnostici, il timing appropriato della manovra di Valsalva, la soglia temporale per la comparazione delle microbolle.

Una revisione del valore diagnostico dell'ecocardiografia o di altri test non può essere disgiunta da una riflessione sulle conseguenze decisionali che derivano dal risultato dei test stessi. L'uso appropriato di una metodica dipende sia dall'accuratezza sia dall'efficacia della terapia utilizzata per trattare la patologia diagnosticata. Le informazioni diagnostiche che non modificano l'outcome hanno scarso valore. Riguardo alla prevenzione delle recidive di ictus criptogenetico in presenza di anomalie del setto interatriale non esistono evidenze sufficienti a dimostrare una superiorità della terapia anticoagulante orale con dicumarolici o dell'antiaggregazione. Allo stesso modo non esistono sufficienti evidenze riguardo all'efficacia terapeutica della chiusura chirurgica o percutanea del FOP.

*Parole chiave:* Ecocardiografia; Forame ovale pervio.

## Bibliografia

1. Hagen PT, Scholz DG, Edwards WD. Incidence and size of patent foramen ovale during the first 10 decades of life: an autopsy study of 965 normal hearts. *Mayo Clin Proc* 1984; 59: 17-20.
2. Berkompas DC, Sagar KB. Accuracy of color Doppler transesophageal echocardiography for diagnosis of patent foramen ovale. *J Am Soc Echocardiogr* 1994; 7: 253-6.
3. Belkin RN, Pollack BD, Ruggiero ML, Alas LL, Tatini U. Comparison of transesophageal and transthoracic echocardiography with contrast and color flow Doppler in the detection of patent foramen ovale. *Am Heart J* 1994; 128: 520-5.
4. Di Tullio M, Sacco RL, Venketasubramanian N, Sherman

- D, Mohr JP, Homma S. Comparison of diagnostic techniques for the detection of a patent foramen ovale in stroke patients. *Stroke* 1993; 24: 1020-4.
5. Jauss M, Zanette E. Detection of right-to-left shunt with ultrasound contrast agent and transcranial Doppler sonography. *Cerebrovasc Dis* 2000; 10: 490-6.
  6. Job FP, Ringelstein EB, Grafen Y, et al. Comparison of transcranial contrast Doppler sonography and transesophageal contrast echocardiography for the detection of patent foramen ovale in young stroke patients. *Am J Cardiol* 1994; 74: 381-4.
  7. Steiner MM, Di Tullio MR, Rundek T, et al. Patent foramen ovale size and embolic brain imaging findings among patients with ischemic stroke. *Stroke* 1998; 29: 944-8.
  8. Devuyst G, Despland PA, Bogousslavsky J, Jeanrenaud X. Complementarity of contrast transcranial Doppler and contrast transesophageal echocardiography for the detection of patent foramen ovale in stroke patients. *Eur Neurol* 1997; 38: 21-5.
  9. Serena J, Segura T, Perez-Ayuso MJ, Bassaganyas J, Molins A, Davalos A. The need to quantify right-to-left shunt in acute ischemic stroke: a case control study. *Stroke* 1998; 29: 1322-8.
  10. Anzola GP, Zavarise P, Morandi E, Rozzini L, Parrinello G. Transcranial Doppler and risk of recurrence in patients with stroke and patent foramen ovale. *Eur J Neurol* 2003; 10: 129-35.
  11. Webster MW, Chancellor AM, Smith HJ, Swift DL, Sharpe DN, Bass NM. Patent foramen ovale in young stroke patients. *Lancet* 1988; 2: 11-2.
  12. Ranoux D, Cohen A, Cabanes L, Amarenco P, Bousser MG, Mas JL. Patent foramen ovale: is stroke due to paradoxical embolism? *Stroke* 1993; 24: 31-4.
  13. Cabanes L, Mas JL, Cohen A, et al. Atrial septal aneurysm and patent foramen ovale as risk factors for cryptogenic stroke in patients less than 55 years of age. A study using transesophageal echocardiography. *Stroke* 1993; 12: 1865-73.
  14. Hanna JP, Sun JP, Furlan AJ, Stewart WJ, Sila CA, Tan M. Patent foramen ovale and brain infarct. Echocardiographic predictors, recurrence, and prevention. *Stroke* 1994; 4: 782-6.
  15. Fisher DC, Fisher EA, Budd JH, Rosen SE, Goldman ME. The incidence of patent foramen ovale in 1,000 consecutive patients. A contrast transesophageal echocardiographic study. *Chest* 1995; 107: 1504-9.
  16. Hausmann D, Mugge A, Daniel WG. Identification of patent foramen ovale permitting paradoxical embolism. *J Am Coll Cardiol* 1995; 4: 1030-8.
  17. De Castro S, Cartoni D, Fiorelli M, et al. Morphological and functional characteristics of patent foramen ovale and their embolic implications. *Stroke* 2000; 31: 2407-13.
  18. Mas JL, Arquizan C, Lamy C, et al, for the Patent Forame Ovale and Atrial Septal Aneurysm Study Group. Recurrent cerebrovascular events associated with patent foramen ovale, atrial septal aneurysm, or both. *N Engl J Med* 2001; 345: 1740-6.
  19. Schuchlenz HW, Weihs W, Horner S, Quehenberger F. The association between the diameter of a patent foramen ovale and the risk of embolic cerebrovascular events. *Am J Med* 2000; 109: 456-62.
  20. Homma S, Sacco RL, Di Tullio M, Sciacca, Mohr JP, for the PFO in Cryptogenic Stroke Study (PICCS) Investigators. Effect of medical treatment in stroke patients with patent foramen ovale in Cryptogenic Stroke Study. *Circulation* 2002; 105: 2625-31.
  21. Daniëls C, Weytjens C, Cosyns B, et al. Second harmonic transthoracic echocardiography: the new reference screening method for the detection of patent foramen ovale. *Eur J Echocardiogr* 2004; 5: 449-52.
  22. Buttignoni SC, Khorsand A, Mundigler G, et al. Agitated saline versus polygelatine for the echocardiographic assessment of patent foramen ovale. *J Am Soc Echocardiogr* 2004; 17: 1059-65.
  23. Stoddard MF, Keedy DL, Dawkins PR. The cough test is superior to the Valsalva manoeuvre in the delineation of right-to-left shunting through a patent foramen ovale during contrast transesophageal echocardiography. *Am Heart J* 1993; 125: 185-9.
  24. Chambers J. Should percutaneous devices be used to close a patent foramen ovale after cerebral infarction or TIA? *Heart* 1999; 82: 537-8.
  25. Alp N, Clarke N, Banning AP. How should patients with patent foramen ovale be managed? *Heart* 2001; 85: 242-4.
  26. Schuchlenz HW, Weihs W, Beitzke A, Stein JI, Gamillscheg A, Rehak P. Transesophageal echocardiography for quantifying size of patent foramen ovale in patients with cryptogenic cerebrovascular events. *Stroke* 2002; 33: 293-6.
  27. Anzola GP. Transcranial Doppler: Cinderella in the assessment of patent foramen ovale in stroke patients. *Stroke* 2004; 35: e137.
  28. Pearson AC, Labovitz AJ, Tatineni S, et al. Superiority of transesophageal echocardiography in detecting cardiac source of embolism in patients with cerebral ischemia of uncertain etiology. *J Am Coll Cardiol* 1991; 17: 66-72.
  29. Lee RJ, Bartzokis T, Yeoh TK, et al. Enhanced detection of intracardiac sources of cerebral emboli by transesophageal echocardiography. *Stroke* 1991; 22: 734-9.
  30. Chenzbraun A, Pinto FJ, Schnittger I. Biplane transesophageal echocardiography in the diagnosis of patent foramen ovale. *J Am Soc Echocardiogr* 1993; 6: 417-21.
  31. Kapral MK, Silver FL, for the Canadian Task Force on Preventive Health Care. Preventive health care, 1999 update: 2. Echocardiography for the detection of a cardiac source of embolus in patients with stroke. *CMAJ* 1999; 161: 989-96.
  32. Blackshear JL, Brott TG. Transesophageal echocardiography in source-of-embolism evaluation: the search for a better therapeutic rationale. *Mayo Clin Proc* 1999; 74: 941-5.
  33. Kuhl HP, Hoffmann R, Merx MW, et al. Transthoracic echocardiography using second harmonic: diagnostic alternative to transesophageal echocardiography for the detection of atrial right to left shunt in patients with cerebral embolic events. *J Am Coll Cardiol* 1999; 34: 1823-30.
  34. Van Camp G, Franken P, Melis P, Cosyns B, Schoors D, Vanoverschelde JL. Comparison of transthoracic echocardiography with second harmonic imaging with transesophageal echocardiography in the detection of right to left shunts. *Am J Cardiol* 2000; 86: 1284-7.
  35. Madala D, Zaroff JG, Hourigan L, Foster E. Harmonic imaging improves sensitivity at the expense of specificity in the detection of patent foramen ovale. *Echocardiography* 2004; 21: 33-6.
  36. Clarke NR, Timperley J, Kelion AD, Banning AP. Transthoracic echocardiography using second harmonic imaging with Valsalva manoeuvre for the detection of right to left shunts. *Eur J Echocardiogr* 2004; 5: 176-81.
  37. Agmon Y, Khandheria B, Meisner I, et al. Independent association of high blood pressure and aortic atherosclerosis. A population-based study. *Circulation* 2000; 102: 2087-93.
  38. Agmon Y, Khandheria BK, Meisner I, et al. Frequency of atrial septal aneurysm in patients with cerebral ischemic events. *Circulation* 1999; 99: 1942-4.
  39. Hanley PC, Tajik AJ, Hynes JK, et al. Diagnosis and classification of atrial septal aneurysm by two-dimensional echocardiography: report of 80 consecutive cases. *J Am Coll Cardiol* 1985; 6: 1370-82.

40. Silver MD, Dorsey JS. Aneurysms of septum primum in adults. *Arch Pathol Lab Med* 1978; 102: 62-5.
41. Mugge A, Daniel WG, Angermann C, et al. Trial septal aneurysm in adults patients: a multicenter study using transthoracic and transesophageal echocardiography. *Circulation* 1995; 91: 2785-92.
42. Sacco RL, Ellenberg JH, Mohr JP, et al. Infarcts of undetermined cause: the NINCDS Stroke Data Bank. *Ann Neurol* 1989; 25: 382-90.
43. Overell JR, Bone I, Lees KR. Interatrial septal abnormalities and stroke: a metaanalysis of case-control studies. *Neurology* 2000; 55: 1172-9.
44. Meier B, Lock JE. Contemporary management of patent foramen ovale. *Circulation* 2003; 107: 5-9.
45. Lethen H, Flachskampf FA, Schneider R, et al. Frequency of deep vein thrombosis in patients with patent foramen ovale and ischemic stroke or transient ischemic attack. *Am J Cardiol* 1997; 80: 1066-9.
46. Cramer SC, Rordorf G, Maki JH, et al. Increased pelvic vein thrombi in cryptogenic stroke: results of the Paradoxical Emboli From Large Veins in Ischemic Stroke (PELVIS) Study. *Stroke* 2004; 35: 46-50.
47. Ranoux D, Cohen A, Cabanes L, et al. Patent foramen ovale: is stroke due to paradoxical embolism? *Stroke* 1993; 24: 31-4.
48. Zanchetta M, Rigatelli GL, Ho SY. A mystery featuring right-to-left shunting despite normal intracardiac pressure. *Chest* 2005; 128: 998-1002.
49. Pezzini A, Del Zotto E, Magoni M, et al. Inherited thrombophilic disorders in young adults with ischemic stroke and patent foramen ovale. *Stroke* 2003; 34: 28-33.
50. Berthet K, Lavergne T, Cohen A et al. Significant association of atrial vulnerability with atrial septal abnormalities in young patients with ischemic stroke of unknown origin. *Stroke* 2000; 31: 398-403.
51. Di Tullio MR, Sacco RL, Sciacca RR, et al. Patent foramen ovale and risk of ischemic stroke in a community. The Northern Manhattan Study. (abstr) *Stroke* 2003; 34: 1A.
52. Meissner I, Khandheria BK, Heit JA, et al. Patent foramen ovale: innocent or guilty? Evidence from a prospective population-based study. *J Am Coll Cardiol* 2006; 47: 440-5.
53. Messé SR, Silverman IE, Kizer JR, et al. Practice parameter: recurrent stroke with patent foramen ovale and atrial septal aneurysm: report of the Quality Standards Subcommittee of the American Academy of Neurology. *Neurology* 2004; 62: 1042-50.
54. Bogousslavsky J, Garazi S, Jeanrenaud X, Aebischer N, Van Melle G. Stroke recurrence in patients with patent foramen ovale: the Lausanne Study. Lausanne Stroke with Paradoxical Embolism Study Group. *Neurology* 1996; 46: 1301-5.
55. Albers GW, Amarenco P, Easton DJ, Sacco RL, Teal P. Antithrombotic and thrombolytic therapy for stroke: the seventh ACCP Conference on Antithrombotic and Thrombolytic Therapy. *Chest* 2004; 126 (Suppl 3): S483-S512.
56. SPREAD Stroke Prevention and Educational Awareness Diffusion. Ictus cerebrale: linee guida italiane di prevenzione e trattamento. IV edizione. Stesura del 15 marzo 2005. <http://www.spread.it>
57. Khairy P, O'Donnell CP, Landzberg MJ. Transcatheter closure versus medical therapy of patent foramen ovale and presumed paradoxical thromboemboli: a systematic review. *Ann Intern Med* 2003; 139: 753-60.
58. The Internet stroke center. <http://www.strokecenter.org/trials/TrialDetail>
59. Tong DC, Becker KJ. Patent foramen ovale and recurrent stroke: closure is the best option: no. *Stroke* 2004; 35: 804-5.
60. Donnan GA, Davis SM. Patent foramen ovale and stroke: closure by further randomized trial is required! *Stroke* 2004; 35: 806.
61. Sievert H, Taaffe M. Patent foramen ovale: the jury is still out. *Eur Heart J* 2004; 25: 361-2.
62. Bassand JP, Priori S, Tendera M. Evidence-based vs "impressionist" medicine: how best to implement guidelines. *Eur Heart J* 2005; 26: 1155-8.
63. Maisel WH, Laskey WK. Patent foramen ovale closure devices: moving beyond equipose. *JAMA* 2005; 294: 366-9.
64. Anzola GP, Morandi E, Casilli F, Onorato E. Does transcatheter closure of patent foramen ovale really "shut the door"? A prospective study with transcranial Doppler. *Stroke* 2004; 35: 2140-4.
65. Wahl A, Krumdordf U, Meier B, et al. Transcatheter treatment of atrial septal aneurysm associated with patent foramen ovale for prevention of recurrent paradoxical embolism in high-risk patients. *J Am Coll Cardiol* 2005; 45: 377-80.
66. Landzberg MJ, Khairy P. Indications for the closure of patent foramen ovale. *Heart* 2004; 90: 219-24.