

# L'angio-tomografia computerizzata: come orientarsi tra la paura del cambiamento e gli eccessi del fanatismo

Eugenio Martuscelli

Cattedra di Cardiologia, Dipartimento di Medicina Interna, Università degli Studi "Tor Vergata", Roma

(G Ital Cardiol 2007; 8 (8): 485-490)

© 2007 AIM Publishing Srl

Ricevuto il 26 aprile 2007; nuova stesura l'8 maggio 2007; accettato il 9 maggio 2007.

Per la corrispondenza:

Dr. Eugenio Martuscelli

Cattedra di Cardiologia  
Dipartimento di  
Medicina Interna  
Università degli Studi  
"Tor Vergata"  
Viale Oxford, 81  
00133 Roma  
E-mail:  
e.martuscelli@libero.it

In pochi anni pare radicalmente mutato il sentimento della comunità cardiologica riguardo alla possibilità di studiare le coronarie tramite la tomografia spirale multi-strato (coro-CT).

Dalle prime immagini della 4 strati<sup>1,2</sup> era scaturito uno scetticismo talvolta sarcastico; la reazione alla 16 strati era palpabilmente diversa, diciamo di distaccata prudenza. I rumors invece sulla 64 strati sono, senza tema di molte smentite, di giubilo talvolta acritico.

Giustificato appare a questo punto il seguente quesito: siamo di fronte all'ennesimo, ricorrente, feticismo mediatico trainato dalle potenti ditte oppure è vero che la tecnologia ci ha dato uno strumento rivoluzionario, capace di mandare in soffitta la coronarografia diagnostica e di trasformare il nostro strumentario diagnostico? Allo stato attuale non vi sono prove definitive ma solo indizi, notizie, argomentazioni che qui si proverà ad illustrare e commentare.

## Perché l'angio-tomografia computerizzata è potenzialmente superiore alla coronarografia convenzionale

La coronarografia convenzionale è una formidabile metodica che regna incontrastata come *gold standard* della diagnostica coronarica da decenni. Suoi punti di forza sono l'elevata risoluzione spaziale (0.2 mm circa) e l'eccezionale risoluzione temporale (6-8 ms). Essa ha in sé tuttavia tre limiti invalicabili: 1) acquisisce in due dimensioni,

2) possiede una bassa risoluzione di contrasto, 3) è invasiva.

L'acquisizione bidimensionale e la bassa risoluzione di contrasto costituiscono, dei tre, le limitazioni più serie ai fini delle possibilità diagnostiche della metodica: limitare lo studio delle coronarie al loro solo lume ignorando il complesso e vitale mondo della parete coronarica significa anche abdicare alla comprensione di una parte rilevante delle sindromi ischemiche; a tal punto che si è cercato di sopperire a questa carenza strutturale integrando la coronarografia convenzionale con l'ultrasonografia intracoronarica, la tomografia a coerenza ottica, la palpografia, la termografia. E all'ultrasonografia intracoronarica in particolare non si può disconoscere un ruolo di rilievo in svariati settori quale l'impianto ottimale dello stent, lo studio dei fenomeni di rimodellamento vasale, la caratterizzazione della placca, la sua evoluzione o la sua regressione.

In questo contesto di mutate esigenze di ampliamento dell'orizzonte lumengrafico, ma anche di richiesta di una ridotta invasività si inserisce la coro-CT. La coro-CT: 1) acquisisce in tre dimensioni (oggi isotropiche); 2) ha un'amplissima risoluzione di contrasto che consente di discriminare i tessuti a diversa componente e di analizzare la parete coronarica; 3) è da considerare una metodica non invasiva, di rapida esecuzione, effettuabile in regime ambulatoriale e, senza tema di smentite, gradita dai pazienti quando la si propone in alternativa alla coronarografia convenzionale (questo è un argomento molto più rilevante di quanto si possa immaginare). Ma ...

## Le potenzialità tecnologiche trovano ancora ostacoli consistenti per una completa espressione nel mondo reale

Allo stato attuale l'enorme potenzialità tecnologica della coro-CT è frenata per effetto dei seguenti parametri e condizioni:

- la risoluzione temporale della coro-CT è ancora troppo alta (decine di volte) rispetto alla coronarografia convenzionale. Per ovviare a questo inconveniente l'esame deve espletarsi a torace immobile (apnea), l'acquisizione deve durare svariati secondi (dipende dallo scanner) e le coronarie devono essere esaminate nella fase di loro relativa quiete, la diastole, con l'ausilio della sincronizzazione elettrocardiografica. La non osservanza stretta di queste condizioni porterà inevitabilmente ai famigerati artefatti da movimento che possono rendere illeggibile un segmento coronarico o l'esame tutto intero.

Al fine di ridurre il più possibile l'artefatto e migliorare la qualità dell'immagine si somministra spesso un betabloccante che rende più stabile il ciclo e lo rallenta, possibilmente ad una frequenza <65-70 b/min. Di converso pare chiaro, in questo contesto, che l'insorgenza di extrasistolia durante l'acquisizione, la *relaxatio* involontaria del diaframma, il movimento della deglutizione del paziente, un'apnea non perfetta, una frequenza non controllabile con il betablocco o peggio di tutte la fibrillazione atriale possono contrastare o invalidare la lettura della coro-CT.

Ciò detto bisogna tuttavia pure riconoscere che molta strada è stata compiuta con grandissima soddisfazione di medici e pazienti. Basti pensare che con la 4 strati oltre il 30% degli esami risultava del tutto illeggibile o solo parzialmente leggibile<sup>1,2</sup>, mentre con la 64 strati la percentuale si è ridotta drammaticamente, probabilmente al di sotto del 2-3%<sup>3-6</sup>. È possibile che la prossima generazione di scanner a 256 strati (già pubblicizzata sulla brochure di qualche Ditta) o l'avvento del *flat panel* (più lontano nel tempo) possano sia quasi azzerare gli artefatti sia rendere alla coro-CT possibilità dinamiche<sup>7</sup>;

- l'effetto *blooming* o di riverberazione, tipico dei depositi calcifici e delle strutture metalliche (gli stent coronarici, gli elettrocateri), a causa del quale può risultare difficile valutare il lume coronarico adiacente. Le cause fisiche del *blooming* sono ben conosciute dai costruttori e parzialmente contrastate dall'uso, negli scanner più recenti, dei filtri di convoluzione. Tuttavia è necessario ammettere che questo è ancora un punto di debolezza della metodica e che la tecnologia deve compiere un salto definitivo in avanti.

### Il problema delle radiazioni e del mezzo di contrasto

Relativamente alle radiazioni vi è stato finora un effetto paradossale della tecnologia: più evoluto lo scanner,

maggiore la radiazione erogata! Con uno scanner 64 strati la dose è tra 10 e 20 mSv<sup>8</sup>, 2-4 volte quella di una coronarografia convenzionale.

In linea generale le radiazioni non fanno bene ma non vi è nessuno studio epidemiologico *ad hoc* capace di quantizzare il rischio reale a queste dosi. Gli unici dati certi derivano dai sopravvissuti delle bombe atomiche: anche i più ostinati dovranno ammettere che abbiamo bisogno di ben altro su un argomento tanto sensibile.

Comunque anche da questo punto di vista sono in dirittura di arrivo modifiche degli scanner attuali capaci di abbattere la dose attuale.

Relativamente al mezzo di contrasto, quelli attuali sono generalmente ben tollerati alla dose di 60-90 ml<sup>9</sup>. Le reazioni gravi al mezzo di contrasto sono rare e certo averne avuta una nella propria storia controindica una coro-CT.

L'effetto più temibile del mezzo di contrasto è quello nefrotossico. La nefropatia da mezzo di contrasto è stata ben studiata<sup>10</sup> ed è un evento da prendere in considerazione quando si decida di effettuare una coro-CT. È pertanto indispensabile che il paziente esibisca una creatinina recente. In considerazione della sede venosa dell'iniezione, della sua diluizione con soluzione fisiologica, e delle dosi usate (60-90 ml) viene normalmente tollerato un livello di creatinina di 1.5-1.7 mg. In questi casi, per un eccesso di sicurezza, può essere consigliato di ricontrollare la creatinina dopo 3 giorni.

### L'angio-tomografia computerizzata e il calcio coronarico

Nel 1990 Agatston et al.<sup>11</sup> proposero l'uso della tomografia computerizzata a fascio di elettroni per la quantificazione del calcio coronarico. Il razionale era il seguente: maggiore è la quantità di calcio, maggiore è la patologia coronarica; maggiore è la patologia coronarica, maggiore è la probabilità di eventi nel futuro. Indipendentemente dalla validità di questo assunto<sup>12,13</sup>, lo sviluppo di questa metodica è oggi in gran parte neutralizzato dalla coro-CT. La coro-CT costituisce, a mio modo di vedere, un superamento tecnologico decisivo poiché consente non solo di verificare e quantizzare il calcio parietale ma anche e soprattutto di diagnosticare la stenosi endoluminale, con ben altre prospettive di prognosi e terapia per il paziente.

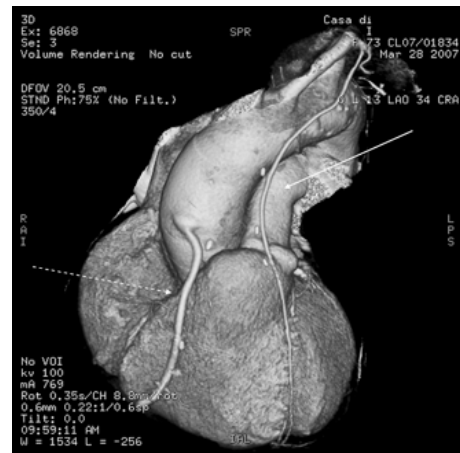
### Le prestazioni secondo gli studi

Tutti gli studi pubblicati concordano nel riconoscere alla coro-CT la migliore accuratezza diagnostica tra le metodiche non invasive, nell'identificazione, nello studio del circolo nativo, di stenosi coronariche significative. Se si dispone di una 16 strati<sup>14-18</sup> la sensibilità è

dell'85-90%, con un'altissima specificità (98% circa). Con uno scanner 64 strati<sup>3-6</sup> la sensibilità e la specificità risultano vicini al 95%; soprattutto, come detto in precedenza, si assiste ad una maggiore leggibilità dell'esame con pochissimi segmenti o pazienti esclusi dalla lettura (Tabella 1)<sup>1,2,4-6,14,16-24</sup>.

Relativamente allo studio dei pazienti rivascolarizzati, la coro-CT può essere a buona ragione considerata la tecnica di riferimento nello studio di pazienti portatori di bypass aortocoronarici, detronizzando la stessa coronarografia diagnostica (Figure 1 e 2). La coro-CT consente di verificare<sup>23,24</sup> in pochi secondi e con una sensibilità/specificità >95%, quanti sono i condotti utilizzati dai chirurghi (a volte il paziente non presenta una documentazione completa), quanti i pervi, se essi sono in buone condizioni o malati, come è lo stato delle anastomosi, qual è lo stato del circolo nativo lasciando alla cardiologia interventistica un ruolo mirato e di maggiore sicurezza (Tabella 1).

Per i pazienti rivascolarizzati con stent la coro-CT<sup>19-22,25-28</sup>, dotata di filtri idonei, è in grado di valutare la pervietà dello stent e la presenza di fenomeni di proliferazione intimale che riducano significativamente il lume se lo stent ha un diametro >2.75-3 mm (Figura 3) e soprattutto è di nuova generazione (spessore <100 µ). Per stent più piccoli e con maglie di vecchio tipo può essere complicato fornire una risposta attendibile (Figura 4). In caso di grave difficoltà potrebbe essere onesto riconoscere, nel referto, che quel tipo di dispositivo



**Figura 1.** Angio-tomografia computerizzata in volume rendering (GE VCT 64 strati) di paziente sottoposta a rivascolarizzazione miocardica chirurgica con mammaria interna sinistra su discendente anteriore (freccia continua) e vena safena autologa invertita su coronaria destra (freccia tratteggiata).

non è analizzabile. Lo *stenting* del tronco comune, fonte di vera preoccupazione per il cardiologo curante, può essere studiato molto bene con la coro-CT, soprattutto quando non vi siano altri stent embricati con due o tre strati di maglie giustapposti (*crushing technique*, per fortuna ora molto poco utilizzata)<sup>28</sup> (Tabella 1).

L'utilizzazione della coro-CT in prevenzione primaria trova sempre maggiore diffusione, ma incontra an-

**Tabella 1.** Accuratezza dell'angio-tomografia computerizzata nell'identificazione di stenosi coronariche significative, stenosi dei bypass aortocoronarici e restenosi intrastent.

	N. pazienti	Sensibilità (%)	Specificità (%)	VPP (%)	VPN (%)	Pazienti non valutabili (%)	Segmenti non valutabili (%)
4 strati							
Achenbach et al. <sup>1*</sup>	64	91	84	59	98	—	32
Martuscelli et al. <sup>2</sup>	62	65	98	88	92	25	23
12 strati							
Nieman et al. <sup>16</sup>	59	95	86	97	80	0.6	
Ropers et al. <sup>17</sup>	77	92	93	79	97	—	12
16 strati							
Martuscelli et al. <sup>14</sup>	64	89	98	90	98	2	16
Achenbach et al. <sup>18</sup>	50	94	96	69	99	1	4
64 strati							
Schuijf et al. <sup>4</sup>	61	94	97	97	93 ps	—	—
Mollet et al. <sup>5</sup>	52	99	95	76	99	—	2
Ropers et al. <sup>6</sup>	82	95	93	56	99	—	4
16 strati stent							
Ohnuki et al. <sup>19</sup>	16	75	88	75	93	—	0.02
Cademartiri et al. <sup>20</sup>	51	83.3	98.5	83.3	97.3	—	1.3
40 strati stent							
Gaspar et al. <sup>21</sup>	65	72.2	92.5	65	94.5	—	—
64 strati stent							
Ehara et al. <sup>22</sup>	81	92	81	54	98	—	12
16 strati bypass							
Martuscelli et al. <sup>23</sup>	96	97	100			9	—
64 strati bypass							
Meyer et al. <sup>24</sup>	138	97	97	93	99	—	—

VPN = valore predittivo negativo; VPP = valore predittivo positivo. \* stenosi di alto grado.

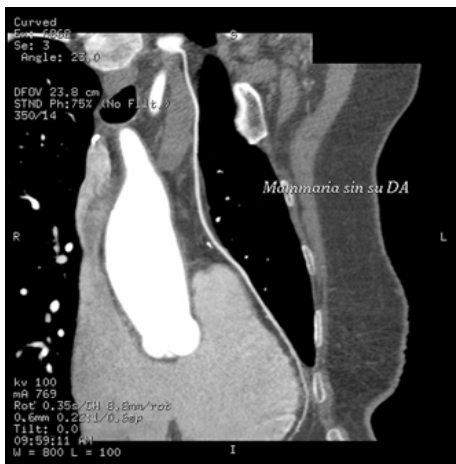

Figura 2. Stessa paziente della Figura 1 studiata in multiplanare curva. DA = discendente anteriore.

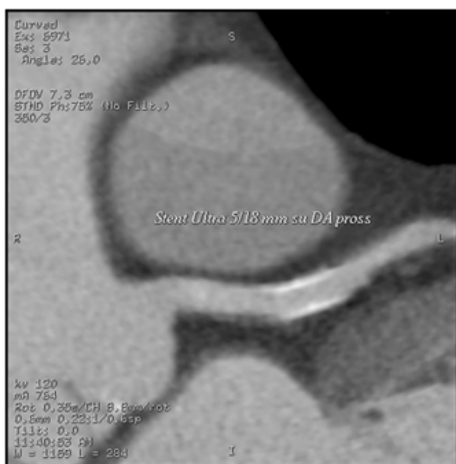

Figura 3. Studio in multiplanare curva (GE VCT 64 strati) di stent non medicato 5/18 mm posizionato sul tratto prossimale della discendente anteriore (DA). Le dimensioni dello stent consentono un'accurata visualizzazione del lume intrastent.

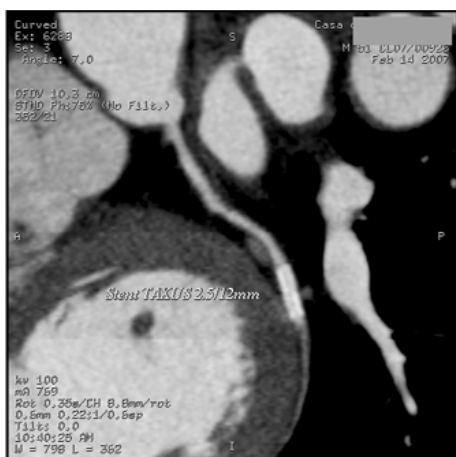

Figura 4. Studio in multiplanare curva (GE VCT 64 strati) di stent medicato 2.5/12 mm posizionato su ramo marginale della circonflessa. È possibile diagnosticare l'apertura dello stent ma appare difficile fare diagnosi di un'eventuale restenosi.

che forti ostacoli concettuali nella comunità cardiologica del territorio, abituata ad utilizzare le carte del rischio coronarico ed i più tradizionali strumenti di valutazione funzionale. Utilizzare oggi la coro-CT come *screening* di massa non è ancora proponibile, ma è pure necessario riconoscere l'imperfezione non trascurabile delle carte del rischio e la bassa sensibilità dell'ECG sotto sforzo soprattutto nel monovasale (25-75%)<sup>29</sup>.

Per i pazienti a più alto rischio oggi disponiamo di una metodica non invasiva capace di dirci se le coronarie di quel paziente sono completamente normali o se presentano segni di patologia della parete, di dirci se la lesione parietale è *soft* o fibrocalcifica, se sono interessati uno, due o tre vasi e come è lo stato del tronco comune, con conseguenze cliniche non proprio irrilevanti, come recentemente dimostrato<sup>30</sup>.

Un altro potenziale ruolo della coro-CT è lo *screening* in *triple rule out* di pazienti che giungono nei dipartimenti di emergenza con dolore toracico non chiaramente identificabile<sup>31</sup>. Uno scanner 64 strati è in grado in pochi secondi di valutare 1) lo stato del circolo coronarico, 2) la presenza di un'embolia polmonare, 3) lo stato dell'aorta toracica e del torace in generale. Questa possibilità diagnostica, oltre che dare certezza alla diagnosi in tempi brevi, è soprattutto in grado di ridurre i tempi di degenza legati all'esecuzione dei numerosi test diagnostici da effettuare in assenza di un'origine certa del dolore.

## Le prestazioni nel mondo reale

Le prestazioni della coro-CT descritte negli studi non possono applicarsi *tout-court* al mondo reale. Le caratteristiche cliniche del paziente (peso, età, ritmo, frequenza, presenza di calcio, presenza di stent, collaborazione durante lo studio, emotività) e le capacità (molto differenti) di chi effettua e legge l'esame sono in grado di condizionare la qualità dei risultati: va da sé che la cosa più pericolosa è non vedere una stenosi significativa, dicendo al paziente di stare ben tranquillo. È questa la sfida maggiore: rendere con il tempo la metodica non dipendente dal paziente e dall'operatore. Ciò sarà, a mio modo di vedere, certamente possibile nei prossimi anni con l'evoluzione tecnologica e con la consapevolezza che radiologo e cardiologo devono sviluppare delle conoscenze specifiche di settore.

## Possibili indicazioni

Nel 2006 sono state pubblicate, sotto l'egida dell'American College of Cardiology, tabelle di appropriatezza di indicazione alla coro-CT<sup>32</sup>. A queste tabelle, basate solo in parte sull'*evidence-based medicine*, non si può non eccepire la critica della macchinosità della consultazione, della difficoltà di applicazione e soprattutto

dell'obsolescenza: a distanza di 2 anni l'evoluzione degli scanner e le nuove pubblicazioni obbligano a rivedere ogni raccomandazione o conclusione precedentemente assunta.

Quanto esposto prima spiega il perché non esistano ancora indicazioni codificate alla coro-CT. Pur tuttavia, è possibile delineare le seguenti raccomandazioni d'uso:

- pazienti sintomatici ma con test non invasivi inconclusivi;
- pazienti rivascolarizzati chirurgicamente con sintomi ma con test dubbi;
- pazienti rivascolarizzati con stent in presenza di sintomi ma con test inconclusivi (con le limitazioni sopra esposte);
- in prevenzione primaria in presenza di rischio elevato;
- nei Dipartimenti di Emergenza o nelle *Chest Pain Units* in presenza di dolore toracico di origine non chiara.

## Evoluzione degli scanner e direzione della ricerca

Le quattro grandi compagnie produttrici di scanner (General Electric, Siemens, Toshiba, Philips) hanno diversificato le linee di ricerca e sviluppo con la messa a punto, negli ultimi mesi, di nuovi angiografi CT.

### General Electric

La nuova generazione di scanner General Electric punta sulla riduzione sostanziale della dose erogata. Lo scanner GE 64 slice VCT XT converte l'acquisizione elicoidale effettuata con *ECG gating* retrospettivo in un'acquisizione prospettica *step and shot*. L'erogazione dell'energia avviene solo nella fase del ciclo cardiaco desiderata e non per tutta la durata del ciclo stesso come nella versione precedente. Si tratta di un notevole cambiamento tecnologico con risparmi di radiazione dell'80% circa rispetto allo scanner 64 strati tradizionale. Si dice che la dose erogata sia di 1-4 mSv soltanto.

### Siemens

È già disponibile la versione *dual source* che utilizza due set di sorgente/detettori montati a 90° l'un l'altro. L'effetto palese è un miglioramento sostanziale della risoluzione temporale che passa da 165 ad 83 ms. Un miglioramento sostanziale della risoluzione temporale è certo una buona notizia per un organo in movimento come il cuore con una riduzione sia dei tempi di acquisizione che, soprattutto, dei famigerati artefatti da movimento.

### Toshiba

Questa Compagnia ha annunciato di essere pronta ad installare uno scanner capace di acquisire 256 strati per ogni rotazione di *gantry*. Sarebbe a dire che lo scanner

può analizzare 128 mm di cuore in una frazione di secondo senza che il tavolo debba muoversi, con un'acquisizione di tipo non elicoidale. Le conseguenze di una simile acquisizione sono di grande rilievo perché consentono non solo un risparmio di radiazioni (previste in soli 1-3 mSv), ma anche e soprattutto in immagini prive di artefatti (*whole heart scanning*). Ultimo ma non ultimo si aprono prospettive di dinamicità delle immagini prima impensabili.

### Philips

La Philips lavora alla *simultaneous multienergy spectral CT* con detettori in grado di discriminare le alte dalle basse energie. Ne risulterebbe una fortemente accresciuta capacità di valutare le diverse componenti della placca coronarica e, più in generale, un'accresciuta caratterizzazione tissutale<sup>33</sup>.

## Una puntualizzazione

Differentemente dalla coronarografia convenzionale la coro-CT non possiede alcuna capacità tecnologica di rivascolarizzazione. In presenza di sintomi e test conclusivi per ischemia miocardica e quando sussistano le condizioni per una rivascolarizzazione è pertanto consigliabile effettuare direttamente la coronarografia convenzionale al fine di effettuare, nella stessa seduta, la rivascolarizzazione percutanea o rimandare a quella chirurgica.

## Conclusioni

Appare fin troppo chiaro che chi scrive ritiene la coro-CT non l'ennesima bufala mediatica ma una straordinaria tecnica in continua rapida evoluzione, in grado di modificare profondamente, nei prossimi anni, il ruolo acquisito dalla coronarografia convenzionale diagnostica.

Rispetto alle metodiche funzionali non invasive la coro-CT non si pone in nessun modo in alternativa ad esse, ma le integra fornendo al cardiologo una informazione di imaging preziosa.

Allo stato attuale la maggiore difficoltà è trasferire i dati delle pubblicazioni al mondo reale; il fai da te non porta nulla di buono al paziente, anzi può essere molto pericoloso per molti punti di vista. La consapevolezza di un training specifico adeguato e l'evoluzione ulteriore degli scanner porterà, voglio sperare, la metodica alla sua meta finale che è quella della sua standardizzazione e di tecnica di imaging di riferimento.

## Ringraziamenti

Si ringrazia la Dr.ssa Alessia D'Eliseo per la partecipazione alla redazione del manoscritto.

## Bibliografia

1. Achenbach S, Giesler T, Ropers D, et al. Detection of coronary artery stenoses by contrast-enhanced, retrospectively electrocardiographically-gated, multislice spiral computed tomography. *Circulation* 2001; 103: 2535-8.
2. Martuscelli E, Razzini C, D'Eliseo A, Marchei M, Pisani E, Romeo F. Limitations of four-slice multirow detector computed tomography in the detection of coronary stenosis. *Ital Heart J* 2004; 5: 127-31.
3. Leschka S, Alkadhi, H, Plass A, et al. Accuracy of MSCT coronary angiography with 64-slice technology: first experience. *Eur Heart J* 2005; 26: 1482-7.
4. Schuijff JD, Pundziute G, Jukema JW, et al. Diagnostic accuracy of 64-slice multislice computed tomography in the non-invasive evaluation of significant coronary artery disease. *Am J Cardiol* 2006; 98: 145-8.
5. Mollet NR, Cademartiri F, van Mieghem CA, et al. High-resolution spiral computed tomography coronary angiography in patients referred for diagnostic conventional coronary angiography. *Circulation* 2005; 112: 2318-23.
6. Ropers D, Rixe J, Anders K, et al. Usefulness of multidetector row spiral computed tomography with 64. × 0.6-mm collimation and 330-ms rotation for the noninvasive detection of significant coronary artery stenoses. *Am J Cardiol* 2006; 97: 343-8.
7. Martuscelli E, Mazzarotto P, Gemelli F, D'Eliseo A, Romeo F. Coronary-cameral fistula via multiple thin channels: diagnosis and characterization by cine-loop ECG-gated 64-slice computed tomography. <http://www.europronline.com>.
8. Hausleiter J, Meyer T, Hadamitzky M, et al. Radiation dose estimates from cardiac multislice computed tomography in daily practice: impact of different scanning protocols on effective dose estimates. *Circulation* 2006; 113: 1305-10.
9. Cademartiri F, Nieman K, van der Lugt A, et al. Intravenous contrast material administration at 16-detector row helical CT coronary angiography: test bolus versus bolus-tracking technique. *Radiology* 2004; 233: 817-23.
10. McCullough, Soman SS, Shah SS, et al. Risks associated with renal dysfunction in patients in the coronary care unit. *J Am Coll Cardiol* 2000; 36: 679-84.
11. Agatston AS, Janowitz WR, Hildner FJ, Zusmer NR, Viamonte M Jr, Detrano R. Quantification of coronary artery calcium using ultrafast computed tomography. *J Am Coll Cardiol* 1990; 15: 827-32.
12. Budoff MJ, Shaw LJ, Liu ST, et al. Long-term prognosis associated with coronary calcification: observations from a registry of 25 253 patients. *J Am Coll Cardiol* 2007; 49: 1860-70.
13. Greenland P, Bonow RO, Brundage BH, et al. ACCF/AHA 2007 clinical expert consensus document on coronary artery calcium scoring by computed tomography in global cardiovascular risk assessment and in evaluation of patients with chest pain: a report of the American College of Cardiology Foundation Clinical Expert Consensus Task Force (ACCF/AHA Writing Committee to update the 2000 expert consensus document on electron beam computed Tomography) developed in collaboration with the Society of Atherosclerosis Imaging and Prevention and the Society of Cardiovascular Computed Tomography. *J Am Coll Cardiol* 2007; 49: 378-402.
14. Martuscelli E, Romagnoli A, D'Eliseo A, et al. Accuracy of thin-slice computed tomography in the detection of coronary stenoses. *Eur Heart J* 2004; 25: 1043-8.
15. Mollet NR, Cademartiri F, Krestin GP, et al. Improved diagnostic accuracy with 16-row multi-slice computed tomography coronary angiography. *J Am Coll Cardiol* 2005; 45: 128-32.
16. Nieman K, Cademartiri F, Lemos PA, Raaijmakers R, Patty-nama PM, de Feyter PJ. Reliable noninvasive coronary angiography with fast submillimeter multislice spiral computed tomography. *Circulation* 2002; 106: 2051-4.
17. Ropers D, Baum U, Pohle K, et al. Detection of coronary artery stenoses with thin-slice multi-detector row spiral computed tomography and multiplanar reconstruction. *Circulation* 2003; 107: 664-6.
18. Achenbach S, Ropers D, Pohle FK, et al. Detection of coronary artery stenoses using multi-detector CT with 16 x 0.75 collimation and 375 ms rotation. *Eur Heart J* 2005; 26: 1978-86.
19. Ohnuki K, Yoshida S, Ohta M, et al. New diagnostic technique in multi-slice computed tomography for in-stent restenosis: pixel count method. *Int J Cardiol* 2006; 108: 251-8.
20. Cademartiri F, Mollet N, Lemos PA, et al. Usefulness of multislice computed tomographic coronary angiography to assess in-stent restenosis. *Am J Cardiol* 2005; 96: 799-802.
21. Gaspar T, Halon DA, Lewis BS, et al. Diagnosis of coronary in-stent restenosis with multidetector row spiral computed tomography. *J Am Coll Cardiol* 2005; 46: 1573-9.
22. Ehara M, Kawai M, Surmely JF, et al. Diagnostic accuracy of coronary in-stent restenosis using 64-slice computed tomography: comparison with invasive coronary angiography. *J Am Coll Cardiol* 2007; 49: 951-9.
23. Martuscelli E, Romagnoli A, D'Eliseo A, et al. Evaluation of venous and arterial conduit patency by 16-slice spiral computer tomography. *Circulation* 2004; 110: 3234-8.
24. Meyer TS, Martinoff S, Hadamitzky M, et al. Improved non-invasive assessment of coronary artery bypass grafts with 64-slice computed tomographic angiography in an unselected patient population. *J Am Coll Cardiol* 2007; 49: 946-50.
25. Schuijff JD, Bax JJ, Jukema JW, et al. Feasibility of assessment of coronary stent patency using 16-slice computed tomography. *Am J Cardiol* 2004; 94: 427-30.
26. Gilard M, Cornily JC, Rioufol G, et al. Noninvasive assessment of left main coronary stent patency with 16-slice computed tomography. *Am J Cardiol* 2005; 95: 110-2.
27. Martuscelli E, Razzini C, D'Eliseo A, Di Luozzo M, Borzi M, Romeo F. In-stent restenosis and multislice computed tomography: is the method ready to start? *J Cardiovasc Med* 2007; 8: 377-80.
28. Van Mieghem CA, Cademartiri F, Mollet NR, et al. Multislice spiral computed tomography for the evaluation of stent patency after left main coronary artery stenting: a comparison with conventional coronary angiography and intravascular ultrasound. *Circulation* 2006; 114: 645-53.
29. Chaitman BR. Exercise stress testing. In: Braunwald E, ed. *Heart disease. A textbook of cardiovascular medicine*. Philadelphia, PA: WB Saunders, 2005: 164.
30. Romeo F, Leo R, Clementi F, et al. Multislice computed tomography in an asymptomatic high-risk population. *Am J Cardiol* 2007; 99: 325-8.
31. White CS, Kuo D, Kelemen M, et al. Chest pain evaluation in the emergency department: can MDCT provide a comprehensive evaluation? *AJR Am J Roentgenol* 2005; 185: 533-40.
32. Hendel RC, Patel MR, Kramer CM, et al. ACCF/ACR/SCCT/SCMR/ASNC/NASCI/SCAI/SIR 2006 appropriateness criteria for cardiac computed tomography and cardiac magnetic resonance imaging: a report of the American College of Cardiology Foundation Quality Strategic Directions Committee Appropriateness Criteria Working Group, American College of Radiology, Society of Cardiovascular Computed Tomography, Society for Cardiovascular Magnetic Resonance, American Society of Nuclear Cardiology, North American Society for Cardiac Imaging, Society for Cardiovascular Angiography and Interventions, and Society of Interventional Radiology. *J Am Coll Cardiol* 2006; 48: 1475-97.
33. Wood S. CT angiography wish-list sees manufacturers evolving in different directions. <http://www.theheart.org/article/761477.do>.