- Copyright - Il Pensiero Scientifico Editore downloaded by IP 18.97.9.174 Tue, 17 Feb 2026, 12:43:01

Valutazione ecocardiografica della funzione atriale nelle patologie cardiache

Giovanni Di Salvo, Maurizio Galderisi, Alessandra Rea, Gerardo Ansalone, Frank L. Dini, Sabina Gallina, Donato Mele, Roberta Montisci, Susanna Sciomer, Sergio Mondillo, Vitantonio Di Bello, Paolo Nicola Marino, a nome del Gruppo di Lavoro di Ecocardiografia della Società Italiana di Cardiologia

Key words:
Atrial function; Doppler echocardiography; Three-dimensional echocardiography; Transesophageal echocardiography.

In cardiology, ventricular function has extensively been studied, whereas atrial function received less attention. For such a reason atrial function is less known. The aim of this review was to summarize the role of atrial function and to explain how echocardiography and new echocardiographic-derived techniques may be of help to better study atrial function.

(G Ital Cardiol 2007; 8 (4): 225-235)

© 2007 AIM Publishing Srl

Ricevuto il 14 settembre 2006; nuova stesura il 3 gennaio 2007; accettato il 4 gennaio 2007.

Per la corrispondenza:
Dr. Giovanni Di Salvo
Via Omodeo, 45
80128 Napoli
E-mail:
giodisal@yahoo.it

Introduzione

Nel campo della cardiologia, i ventricoli sono sempre stati oggetto di grande interesse, mentre gli atri hanno ricevuto meno attenzione. Di conseguenza, la funzione degli atri è meno conosciuta rispetto alla funzione dei ventricoli. Una normale funzione atriale è importante per un'appropriata performance, non solo della circolazione sistemica, ma anche di quella polmonare. Il ruolo che gli atri giocano nelle aritmie sopraventricolari, specialmente nella fibrillazione atriale, è stato studiato in maniera molto approfondita. Sappiamo molto meno circa il loro ruolo nello scompenso cardiaco, nella patologia ischemica o nell'ipertensione. Negli ultimi anni, sono stati introdotti numerosi nuovi metodi che permettono una valutazione non invasiva degli atri destro e sinistro.

Fisiopatologia degli atri

L'atrio destro connette le vene cave con il ventricolo destro, l'atrio sinistro le vene polmonari con il ventricolo sinistro. La funzione emodinamica degli atri consiste in tre componenti, in quanto essi funzionano da *reservoir*, condotto e pompa[1,2].

Quando le valvole atrioventricolari (AV) sono chiuse durante la sistole ventricolare gli atri funzionano da *reservoir* facilmente distensibile. Il flusso di sangue dalle vene alle camere atriali è incapace di passare attraverso le valvole AV chiuse così rimane negli atri causando la loro dilatazione. Oltre a conservare sangue le camere atriali conservano energia[3]. Quando le camere elastiche si dilatano, il lavoro compiuto per lo stiramento parietale produce l'energia che viene assorbita dal sangue. La funzione di *reservoir* atriale termina quando le valvole AV si aprono.

Durante la prima parte della diastole ventricolare, dopo l'apertura delle valvole AV dovuta al gradiente di pressione AV, il sangue comincia a fluire dagli atri ai ventricoli. La prima fase del riempimento ventricolare corrisponde allo svuotamento atriale passivo. In questa fase, l'energia conservata precedentemente nelle pareti elastiche delle camere atriali è utilizzata per far defluire il sangue. Lo svuotamento passivo si verifica dal momento in cui le valvole si aprono fino a che l'energia della parete atriale si esaurisce. A questo punto, il sangue che entra nelle camere atriali dalle vene passa attraverso le valvole AV ed entra dilatando i ventricoli. Questa fase è chiamata *plateau* o diastasi perché c'è un equilibrio tra ingresso e uscita di sangue e i volumi degli atri ora non cambiano. La diastasi è una fase in cui gli atri lavorano principalmente come condotto ed è più pronunciata quando la frequenza cardiaca è bassa. La funzione di condotto degli atri è responsabile della quota di sangue che fuoriesce dalle camere atriali senza la loro partecipazione attiva.

Nella seconda fase della diastole ventricolare, gli atri si contraggono ed espellono attivamente il sangue, contenuto nel-

- Copyright - Il Pensiero Scientifico Editore downloaded by IP 18.97.9.174 Tue, 17 Feb 2026, 12:43:01

le loro camere, sia nei ventricoli in maniera anterograda, sia nelle vene in maniera retrograda; questi flussi dipendono dalla pressione ventricolare telediastolica. In questa fase gli atri esplicano la loro funzione di pompa. La funzione di pompa atriale è solitamente suddivisa in componente attiva e passiva. La quota passiva rappresenta la quantità di sangue che lascia gli atri grazie all'energia conservata durante la chiusura delle valvole AV, ma non espulsa dalla contrazione atriale. La quota attiva rappresenta la quantità di sangue espulsa dagli atri grazie al loro lavoro muscolare[3-9]. Gli atri influenzano la gittata sistolica ventricolare. Questa azione è definita dal meccanismo di Frank-Starling che descrive la relazione tra stiramento e tensione delle pareti del cuore. La sistole atriale aumenta la tensione telediastolica ventricolare e la lunghezza delle fibre, da cui risulta una più forte e prolungata contrazione ventricolare, che porta ad un aumento della gittata sistolica ventricolare[8,10]. Allo stesso modo, un incremento della pressione telediastolica del ventricolo sinistro e l'aumento del volume telediastolico atriale sinistro, ad esso associato, causerà una maggiore contrattilità atriale ed aumenterà il contributo dell'atrio sinistro al riempimento ventricolare sinistro[11,12]. Nel cuore sano, la gittata sistolica del ventricolo sinistro dipende principalmente dalla pressione telediastolica del ventricolo sinistro. La pressione dell'atrio sinistro è bassa e l'atrio contribuisce poco all'*output* cardiaco. Negli individui sani gli atri hanno minore importanza come organi contrattili. Sono responsabili solo del 5% dell'*output* cardiaco totale. Nello scompenso cardiaco il ruolo degli atri di pompa *booster* diviene più importante[10]. Gessel[13] ha mostrato che la contrazione atriale può far aumentare la gittata sistolica del 30%.

Metodiche per la valutazione dell'emodinamica atriale

Attualmente disponiamo di numerosi metodi in grado di valutare le caratteristiche emodinamiche di entrambi gli atri. Questi metodi consistono in ecocardiografia, flebografia, metodi scintigrafici, tomografia assiale computerizzata, risonanza magnetica nucleare, atriografia. Senza dubbio l'ecocardiografia è il metodo più accessibile e più utilizzato nella valutazione atriale nella pratica clinica. Possiamo usufruire dell'ecocardiografia transtoracica, con le nuove applicazioni dell'ecocontrasto[14] e dell'eco tridimensionale[15], dell'ecocardiografia transesofagea (ETE) e di quella intracardiaca[16]. Inoltre, con l'utilizzo del metodo Doppler possiamo stimare il flusso negli atri e nelle auricole, cosi come il flusso venoso e quello attraverso le valvole AV. Recentemente sono state introdotte anche tecniche innovative che risultano un superamento del metodo Doppler, quali lo *strain* e lo *strain rate imaging*[17-19].

Ecocardiografia transtoracica

Parametri planimetrici degli atri

Con la modalità M-mode, dalla sezione aortica in sezione parasternale asse lungo possiamo calcolare il diametro massimo dell'atrio sinistro (LAmax), quello minimo (LAmin) e quello all'inizio della contrazione atriale (LAa) (Figura 1). LAa è la dimensione dell'atrio sinistro all'inizio della contrazione atriale e corrisponde, secondo la maggior parte degli autori, al picco dell'onda P registrata all'elettrocardiogramma (ECG). LAa corrisponde significativamente al precarico dell'atrio sinistro[11,20]. Sulla base di questi tre parametri possiamo calcolare i seguenti quattro indici atriali, i quali descrivono la sua funzione emodinamica[20-22]:

1) la frazione di svuotamento attiva dell'atrio sinistro (FAE LA), che descrive la componente attiva della funzione di pompa dell'atrio sinistro

$$[FAE\ LA = (LAa - LAmin)/LAa];$$

2) la frazione di svuotamento passiva (FPE LA), espressione della componente passiva della funzione di pompa dell'atrio sinistro

$$[FPE\ LA = (LAmax - LAa)/LAmax];$$

3) la frazione di svuotamento totale dell'atrio sinistro (FT LA), che descrive sia la componente attiva sia passiva

$$[FT\ LA = (LAmax - LAmin)/LAmax];$$

4) l'indice di espansione dell'atrio sinistro (IE LA)

$$[IE\ LA = (LAmax - LA\ min)/LAmin].$$

In modalità bidimensionale nella sezione parasternale asse lungo possiamo valutare l'area dell'atrio sinistro, il suo perimetro e le sue dimensioni infero-superiori e antero-posteriori[23]. Nella sezione apicale 4 camere si possono misurare per l'atrio sinistro e l'atrio destro le dimensioni infero-superiori e medio-laterali, l'area atriale in sistole (valore minimo) e in diastole (valore massimo)[23] (Figura 2). Allo stesso modo, le dimensioni infero-superiori e latero-mediali così come l'area dell'atrio sinistro possono essere calcolate nella

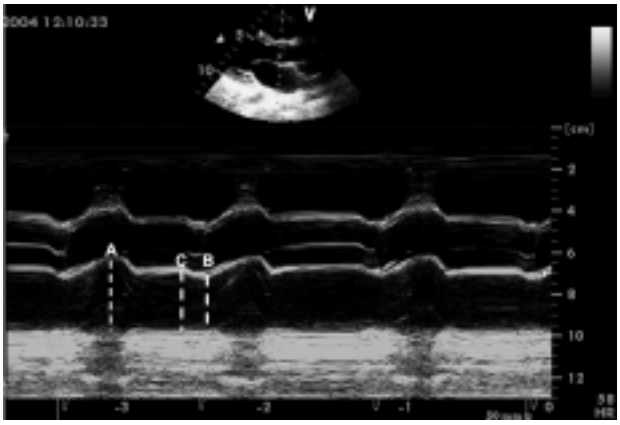

Figura 1. *Funzione atriale sinistra mediante ecocardiografia M-mode. Con la modalità M-mode, dalla sezione parasternale asse lungo possiamo calcolare il diametro massimo dell'atrio sinistro (A), quello minimo (B), e quello all'inizio della contrazione atriale (C).*

- Copyright - Il Pensiero Scientifico Editore downloaded by IP 18.97.9.174 Tue, 17 Feb 2026, 12:43:01

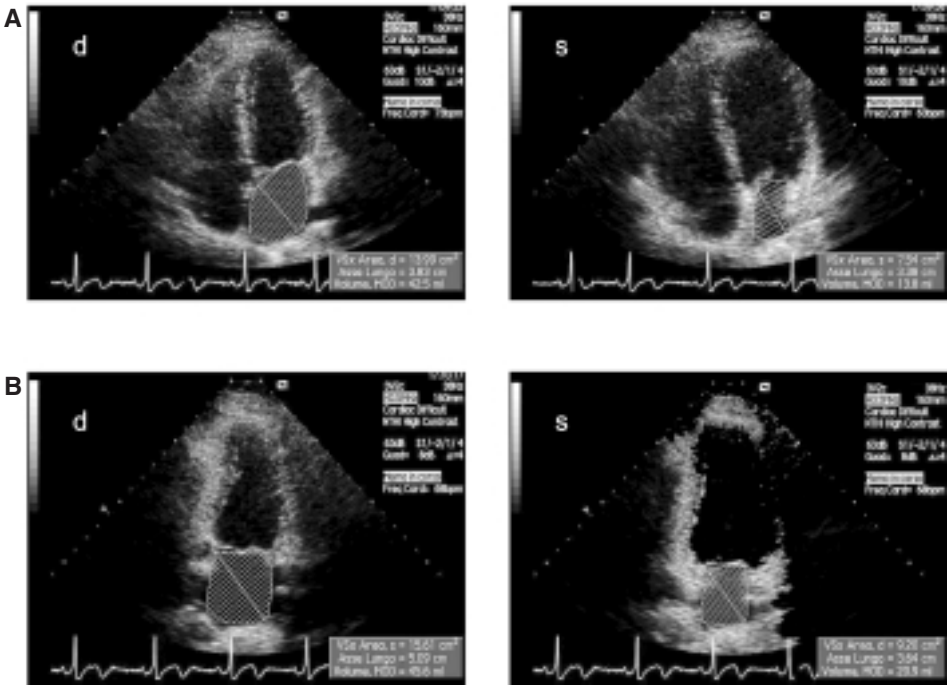

Figura 2. *Volumetria atriale sinistra mediante ecocardiografia bidimensionale. Nella sezione apicale 4 camere* (A) *si possono misurare per l'atrio sinistro e l'atrio destro le dimensioni infero-superiori e medio-laterali, l'area atriale in sistole (valore minimo) (s) e in diastole (valore massimo) (d). Allo stesso modo, le dimensioni infero-superiori e latero-mediali così come l'area dell'atrio sinistro possono essere calcolate nella sezione apicale 2 camere* (B).

sezione apicale 2 camere. Dall'area atriale in sistole e diastole, può essere calcolata la frazione di eiezione (FE) degli atri[24]. La FE atriale, come la FE ventricolare, è un indice della funzione sistolica, e descrive la funzione di pompa attiva degli atri (atri come pompa *booster*). Utilizzando l'*automatic boundary detection*, con l'eco bidimensionale nelle sezioni apicali 4 e 2 camere, si possono calcolare l'area atriale sinistra (A1 e A2, rispettivamente), ponendo attenzione ad escludere le vene polmonari e l'auricola sinistra. Il volume atriale sinistro viene calcolato utilizzando un'adeguata formula matematica:

$$V = 8/3 \cap L \times A1 \times A2$$

dove L è il diametro comune infero-superiore misurato con l'eco bidimensionale sia nella sezione 4 sia 2 camere apicale.

Con questo metodo possiamo calcolare tre volumi essenziali dell'atrio sinistro:

1) Vmin: minimo volume atriale sinistro, misurato mentre la valvola mitrale è chiusa;

2) Vmax: massimo volume atriale sinistro, misurato mentre la valvola mitrale è aperta;

3) Va: volume atriale sinistro presistolico, misurato in corrispondenza dell'inizio dell'onda P[25,26] o al picco dell'onda P[27] registrata all'ECG (Figura 3). Questi volumi corrispondono alle dimensioni precedentemente descritte misurate in M-mode (LA min, LA max, Laa).

Dai suddetti volumi possono essere calcolati i seguenti parametri che definiscono alcune componenti della funzione emodinamica dell'atrio sinistro:

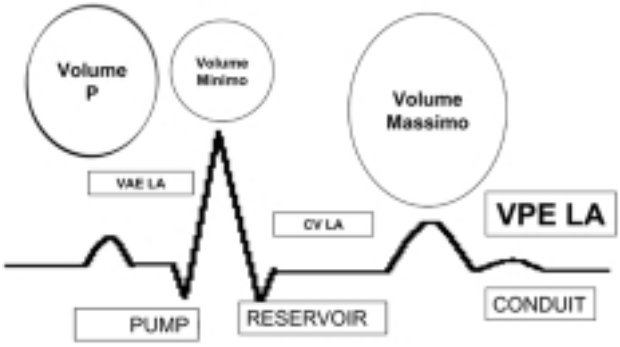

Figura 3. *Schema della misurazione dei volumi atriali: volume P, misurato in corrispondenza dell'inizio dell'onda P; volume minimo, misurato alla chiusura della valvola mitrale; volume massimo, misurato appena prima l'apertura della valvola mitrale. CV LA = volume condotto*; *VAE LA = volume di svuotamento attivo; VPE LA = volume di svuotamento passivo.*

• Atrio sinistro come pompa

a) Componente passiva:

- volume di svuotamento passivo, la quantità di sangue che lascia le camere dell'atrio sinistro dall'apertura della valvola mitrale fino all'esaurimento dello stiramento della parete dell'atrio sinistro che causa lo svuotamento passivo (Vmax - Va);
- frazione di svuotamento passiva (FPE LA)

$$[FPE\ LA = (Vmax - Va)/Vmax]^{25}.$$

b) Componente attiva:

- volume di svuotamento attivo, quantità di sangue espulsa dall'atrio sinistro nel ventricolo sinistro durante la contrazione atriale attiva (Va - Vmin);

- Copyright - Il Pensiero Scientifico Editore downloaded by IP 18.97.9.174 Tue, 17 Feb 2026, 12:43:01

- frazione di svuotamento attiva (FAE LA)

[FAE LA = (Va – Vmin)/Va][25,26].

c) Funzione di pompa totale dell'atrio sinistro:

- volume totale di svuotamento, quantità di sangue espulsa dall'atrio come effetto della contrazione attiva del muscolo e dello svuotamento passivo (Vmax-Vmin);
- frazione di svuotamento totale dell'atrio sinistro (FT LA), descrive sia la componente attiva che passiva della funzione di pompa dell'atrio sinistro

[FT LA = (Vmax - Vmin)/Vmax][25].

• Atrio sinistro come condotto

- volume condotto: la quantità di volume che fluisce dalle vene polmonari attraverso la camera dell'atrio sinistro al ventricolo sinistro senza nessuna azione dell'LA come pompa

[$V_{\text{eiezione LV}}$ – (Vmax - Vmin)][25].

Doppler pulsato

Le curve di velocità al Doppler pulsato, ottenute posizionando il volume campione a livello dei margini liberi dei lembi valvolari mitralici, descrivono il flusso di sangue dagli atri ai ventricoli durante la diastole ventricolare e forniscono molte informazioni sulla funzione atriale. Il riempimento ventricolare sinistro consiste in un flusso diastolico precoce (passivo) e in un flusso più tardivo dato dalla contrazione atriale (attiva), corrispondenti rispettivamente alle onde E ed A della curva di velocità Doppler (Figura 4). Queste curve forniscono i seguenti parametri clinici: picco di velocità dello svuotamento passivo (ampiezza dell'onda E, in m/s), picco di velocità del flusso atriale (ampiezza dell'onda A, in m/s), tempo di decelerazione dell'onda E (DT, in m/s), tempo di dimezzamento del gradiente pressorio transmitralico (PHT, in m/s), con il Doppler continuo. Dal momento che il flusso transmitralico è facile da ottenere, le sue curve sono state studiate in maniera approfondita.

Quando la pressione del ventricolo sinistro diventa minore di quella dell'atrio sinistro durante il rilasciamento ventricolare, il gradiente di pressione AV indirizza il flusso di sangue attraverso la valvola mitrale verso il ventricolo, accelera la velocità del flusso e determina il picco di velocità E. Durante il riempimento protodiastolico, la pressione atriale sinistra cade gradualmente; la velocità di caduta è determinata dal volume di svuotamento e dalla compliance atriale sinistra[28]. Questi fattori determinano il gradiente di pressione positivo che definisce l'onda E mitralica. Durante questa fase, la pressione ventricolare sinistra inizia ad aumentare, il gradiente di pressione AV decresce e alla fine la pressione del ventricolo sinistro eccede la pressione dell'atrio sinistro. La velocità alla quale si inverte il gradiente di pressione determina la velocità di decelerazione del picco E, descritta da due parametri: il DT della curva di velocità mitralica E e il PHT. Più velocemente aumenta la pressione del ventricolo sinistro, minore è il DT[29]. Il riempimento passivo del ventricolo sinistro, rappresentato graficamente dall'onda E, riflette la funzione dell'atrio sinistro come condotto[28,30]. Con la contrazione atriale, nella seconda parte della diastole ventricolare, la pressione dell'atrio sinistro aumenta nuovamente, il PHT diventa positivo e determina il flusso di sangue dall'atrio al ventricolo, corrispondente all'onda A nella curva di velocità Doppler pulsato. L'ampiezza dell'onda A dipende dalla funzione sistolica dell'atrio sinistro, dalla compliance ventricolare e dalla conduzione AV (intervallo P-R all'ECG).

La funzione sistolica dell'atrio sinistro è determinata dalla sua contrattilità muscolare e dalla pressione vigente in atrio sinistro all'inizio della sistole atriale (LA precarico)[31,32].

L'ampiezza dell'onda A e, in particolare, il rapporto E/A forniscono informazioni sul contributo atriale al riempimento ventricolare[28,33-35]. Più basso è il rapporto E/A, maggiormente gli atri contribuiscono al riempimento ventricolare[36,37]. Informazioni ulteriori possono essere ottenute dalla frazione di riempimento atriale (velocità integrale - tempo dell'onda A/integrale velocità tempo della diastole totale, in %), parametro provvisto di elevata riproducibilità, il quale esprime, in percentuale, il contributo della contrazione atriale al riempimento ventricolare[38]. Nei soggetti giovani, il valore normale del rapporto E/A mitralico è 1.7 ± 0.4[38] e la frazione di riempimento atriale <30%. Nei soggetti sani di mezza età il picco di velocità E è leggermente più elevato (0.81 ± 0.2 m/s)[38] del picco di velocità A (0.44 ± 0.12 m/s)[38] e la frazione di riempimento atriale aumenta. Con l'età l'ampiezza dell'onda E decresce mentre l'ampiezza dell'onda A aumenta (onda E 0.58 ± 0.2 m/s e onda A 0.67 ± 0.21 m/s nella decade tra i 70 e gli 80 anni)[39], in quanto aumenta il contributo atriale al riempimento ventricolare, mentre decresce il riempimento ventricolare precoce passivo[40,41].

Un simile fenomeno si verifica anche nel primo stadio di disfunzione diastolica del ventricolo sinistro in cui predomina l'alterato rilasciamento del ventricolo sinistro con rallentamento della caduta di pressione

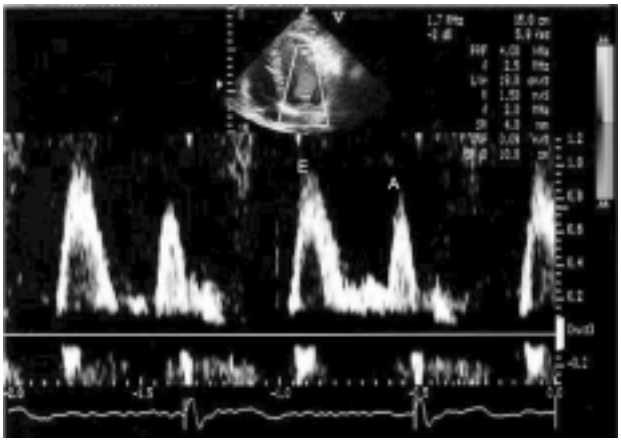

Figura 4. *Pattern Doppler transmitralico diastolico. Il riempimento ventricolare sinistro consiste in un flusso diastolico precoce (onda E) e in un flusso più tardivo dato dalla contrazione atriale (onda A).*

- Copyright - Il Pensiero Scientifico Editore downloaded by IP 18.97.9.174 Tue, 17 Feb 2026, 12:43:01

protodiastolica ventricolare sinistra. Il riempimento protodiastolico è ostacolato, mentre aumenta il contributo dovuto alla sistole atriale.

Generalmente la pressione atriale sinistra è normale. Al Doppler transmitralico, il picco di velocità A aumenta e il picco di velocità E decresce[28,42,43], il rapporto E/A diventa <1 e la frazione di riempimento atriale >32%. Questo riflette un meccanismo compensatorio in cui l'atrio sinistro si contrae più vigorosamente per compensare l'anomalo riempimento ventricolare sinistro e per mantenere un'adeguata FE ventricolare[7,11,37,44]. Inoltre, l'anomalo rilasciamento del ventricolo sinistro determina una riduzione della velocità di caduta della pressione ventricolare nella protodiastole, con una riduzione del PHT. Il tempo di riempimento precoce (passivo) del ventricolo sinistro diventa più lungo. Al Doppler pulsato questi eventi sono rappresentati da un'onda E di ridotta ampiezza e da un DT prolungato. Questo pattern transmitralico è espressione di anomalo rilasciamento ventricolare[35,45]. Tra i pazienti che presentano tale pattern di disfunzione diastolica, risulta clinicamente importante distinguere due gradi diversi: grado I (con pressioni atriali normali) e grado Ia in cui, accanto all'alterato rilasciamento (caratterizzato da un prolungato DT, da una bassa onda E e da un'onda A molto alta), vi è anche un lieve aumento della pressione atriale sinistra a riposo[46].

Con la progressione della disfunzione del ventricolo sinistro e con la riduzione della compliance ventricolare, la pressione dell'atrio sinistro aumenta, determinando un maggiore PHT nella protodiastole. Al Doppler pulsato il picco di velocità E aumenta, il DT si riduce, il picco di velocità A decresce e il rapporto E/A ritorna a valori compresi tra 1-2. Questo pattern è definito "pseudonormale". Non è possibile distinguere con certezza un pattern "pseudonormale" basandosi solo sulle curve di velocità del flusso transmitralico ottenute con il Doppler pulsato. In alternativa, possono essere adoperate le variazioni indotte sul pattern di afflusso mitralico da manovre che inducano cambiamenti del precarico (ad esempio, manovra di Valsalva). In un soggetto normale, quando il precarico si riduce come nella fase estrema della manovra di Valsalva, sia l'ampiezza della velocità E sia di quella A si riducono mentre, in presenza di un pattern pseudonormale, alla riduzione della velocità E si associa un'ampiezza aumentata della velocità A che slatentizza un pattern da anomalo rilasciamento[47]. Ma la fattibilità di tale manovra è pari al 75-80%. Un approccio metodologico più moderno e molto utile per distinguere un flusso normale da uno pseudonormale, è dato dalla combinazione della velocità E dell'afflusso mitralico con la velocità E' misurata mediante Doppler tissutale dell'anello mitralico. Nel soggetto normale l'onda E' è >8 cm/s nell'adulto e >10 cm/s nel giovane. Invece i pazienti con pattern "pseudonormale" presentano un'ampiezza di velocità E' sempre <8 cm/s[48].

Con la progressione della disfunzione ventricolare sinistra, la pressione atriale sinistra aumenta notevolmente, il flusso di sangue legato alla contrazione atriale è ridotto, probabilmente a causa del danneggiamento della contrazione muscolare dell'atrio sinistro[42]. In questa fase, il riempimento passivo protodiastolico del ventricolo sinistro è più precoce, è di breve durata e termina bruscamente. La curva del Doppler pulsato corrispondente a queste condizioni fisiopatologiche è caratterizzata da un picco di velocità E aumentato, che supera notevolmente il picco di velocità A, e da un DT molto breve. La funzione di pompa dell'atrio sinistro si annulla, poiché lavora contro una pressione telediastolica del ventricolo sinistro molto elevata, tale da far sì che una parte di sangue pompata dall'atrio refluisca all'indietro nelle vene polmonari. Questo è il motivo per cui il picco di velocità A è ridotto. Dunque la contrattilità atriale diviene compromessa e la camera atriale si dilata[36,49]. Il rapporto E/A è >2.

Questo è il tipico pattern restrittivo di riempimento del ventricolo sinistro[50]. I pazienti con disfunzione diastolica di tipo restrittivo possono essere ulteriormente suddivisi in quelli con pattern restrittivo reversibile (un grado III) e quelli con pattern restrittivo irreversibile in base alle variazioni di carico. Riducendo il precarico con nitrati o manovra di Valsalva, un pattern restrittivo reversibile può mutarsi in pattern da anomalo rilasciamento, mentre quello irreversibile non subirà variazioni[51]. Tale distinzione è fondamentale per il management e la prognosi dei pazienti scompensati. Infatti, nel caso della disfunzione diastolica di grado III l'incremento severo della pressione di riempimento e la dispnea a riposo o per sforzi minimi possono ancora essere riportati al grado II o addirittura nel grado I dalla terapia farmacologica e dalla riduzione del carico emodinamico; mentre i pazienti che presentano una disfunzione di grado IV (pattern restrittivo irreversibile) sono in una condizione di scompenso cardiaco irreversibile, resistente anche alle terapie diuretiche più aggressive e sono candidati al trapianto cardiaco[51,52].

La forma delle curve di velocità del flusso AV al Doppler dipende da diversi fattori, che dovrebbero essere presi in considerazione nell'interpretazione delle curve.

L'età, la frequenza cardiaca e la severità del rigurgito delle valvole AV sono tra i fattori più importanti[41,42,53]. La registrazione simultanea delle curve di velocità del flusso AV al Doppler e dell'ECG dà l'opportunità di misurare per gli atri il periodo di pre-eiezione (PEP) e il tempo di eiezione (ET)[20]. Il PEP è l'intervallo di tempo tra la stimolazione elettrica degli atri e l'inizio della risposta meccanica atriale. Il PEP consiste nel tempo di ritardo elettrico atriale e nel tempo di contrazione isovolumetrica atriale. Il PEP dell'atrio destro è misurato come l'intervallo di tempo che intercorre tra l'inizio dell'onda P all'ECG e l'inizio dell'onda A nel flusso transtricuspidalico. Il PEP dell'atrio sinistro è misurato come l'intervallo di tempo compreso tra l'inizio dell'onda P all'ECG e l'inizio dell'onda A al flusso transmitralico. Dal momento che è impossibile indivi-

- Copyright - Il Pensiero Scientifico Editore downloaded by IP 18.97.9.174 Tue, 17 Feb 2026, 12:43:01

duare l'inizio dell'eccitazione atriale sinistra all'ECG, il PEP dell'atrio sinistro è misurato dall'inizio dell'onda P anche se, concettualmente, dovrebbe essere misurato dall'inizio dell'ultima parte dell'onda P, che corrisponde appunto all'eccitazione dell'atrio sinistro. L'ET atriale, tempo di contrazione meccanica atriale, è misurato come durata dell'onda A nella curva di velocità di flusso AV al Doppler pulsato[20]. Il rapporto PEP/ET è un indice indicativo della contrattilità atriale (pompa *booster*) che può essere usato nella pratica clinica.

Minore è il valore di questo rapporto, migliore è la contrattilità atriale[20,52,54]. Come dimostrato da vari studi[20,21,33], quando la contrattilità degli atri aumenta, l'ET è prolungato, il PEP diventa più piccolo e il rapporto PEP/ET si riduce.

La contrattilità atriale aumenta nelle prime fasi di scompenso ventricolare (anomalo rilasciamento)[11,35,36,55] e nella patologia ischemica acuta[7,32,37,56-59] e cronica[60]. Inoltre, la contrattilità atriale è determinata dal precarico atriale (pressione e volume presistolico atriale) e dal postcarico atriale (pressione e volume ventricolare telediastolici)[33].

Con il Doppler pulsato possiamo registrare il flusso venoso di ingresso negli atri: quello delle vene polmonari (per l'atrio sinistro)[28,61] (Figura 5) e delle vene cave ed epatiche (per l'atrio destro)[62-66], utilizzando sia l'ecocardiografia transtoracica sia l'ETE.

Possono essere valutati i seguenti parametri di flusso venoso:
- picco sistolico della velocità del flusso venoso anterogrado (S, che consiste spesso in due componenti S1 e S2, entrambe in m/s) e durata del flusso venoso sistolico anterogrado (durata dell'S, in m/s);
- picco diastolico di velocità del flusso venoso anterogrado (D, m/s) e durata del flusso venoso diastolico anterogrado (durata D, m/s);
- picco della velocità di flusso venoso retrogrado durante la contrazione atriale (AR) e durata del flusso venoso retrogrado (durata AR)[28,30,43,62-69].

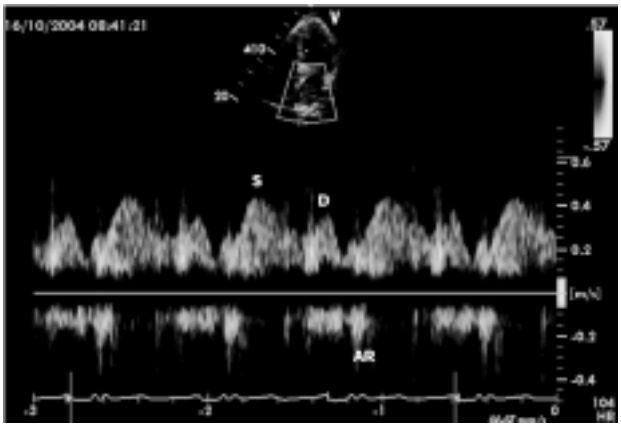

Figura 5. *Flusso venoso polmonare. Si distinguono un picco sistolico della velocità del flusso venoso anterogrado (S), picco diastolico di velocità del flusso venoso anterogrado (D), picco della velocità di flusso venoso retrogrado durante la contrazione atriale (AR).*

Durante la contrazione atriale, il sangue dalle sue camere è espulso nei ventricoli attraverso le valvole AV, ma una quota di sangue è espulsa indietro nelle vene (flusso retrogrado), per la mancanza di un meccanismo valvolare a livello degli osti venosi. Il picco dell'onda AR e la sua durata, insieme all'onda A del flusso AV descrivono la funzione sistolica atriale (pompa *booster*). Si può osservare un aumento del flusso retrogrado AR quando la funzione sistolica atriale è aumentata, come nelle fasi iniziali di scompenso cardiaco del ventricolo sinistro[28], mentre si verifica una sua riduzione nello scompenso meccanico dell'atrio sinistro[49], dopo la cardioversione elettrica o farmacologica della fibrillazione atriale[22,70,71]. Il sangue espulso dagli atri durante la loro contrazione è distribuito sia nelle vene che nei ventricoli. Tale distribuzione è determinata dalla pressione telediastolica ventricolare contro la quale gli atri lavorano. Con l'aumento della pressione telediastolica ventricolare il postcarico atriale aumenta e viene pompato più sangue in direzione retrograda, causando un picco di velocità AR più alto e una maggiore durata AR[11,28,71,72]. L'attenzione di vari studi si è maggiormente focalizzata sull'analisi del flusso venoso polmonare al Doppler pulsato. La curva di velocità del flusso sistolico venoso polmonare è di solito bifasica a basse pressioni di riempimento ventricolare sinistro. La curva consiste di due componenti: S1 – picco della velocità del flusso durante la diastole dell'atrio sinistro e S2 – picco della velocità del flusso durante il riempimento dell'atrio sinistro con la valvola mitrale chiusa e durante i movimenti dell'anulus valvolare AV sinistro verso l'apice cardiaco durante la contrazione ventricolare sinistra. S1 descrive il rilasciamento atriale, S2 descrive la funzione di *reservoir* atriale[28,71,73,74].

La curva di velocità del flusso diastolico venoso polmonare (D) riflette il flusso sanguigno che arriva dopo l'apertura della valvola mitrale all'inizio della diastole e corrisponde approssimativamente all'onda E del flusso mitralico[28,30]. Il flusso diastolico venoso polmonare è influenzato dagli stessi fattori che influenzano il flusso mitralico E[28]. La curva di velocità del flusso diastolico venoso polmonare descrive la funzione di condotto dell'atrio[43,71,74]. In una normale curva di velocità del flusso venoso polmonare, il flusso sistolico anterogrado è lievemente maggiore del flusso diastolico anterogrado. Il picco della velocità di flusso venoso polmonare retrogrado (AR) è solitamente più basso di 0.2 m/s[28,69].

La registrazione del Doppler pulsato del flusso polmonare riflette la progressione dello scompenso cardiaco così come accade per il flusso transmitralico[36,74]. Nei casi di alterato rilasciamento del ventricolo sinistro, S2 aumenta mentre D si riduce significativamente (il picco di velocità E nel flusso mitrale decresce allo stesso modo), il picco di velocità AR può in alcuni casi aumentare, secondo il grado di riduzione della compliance del ventricolo sinistro[28,35]. In altre parole, con il peggioramento della funzione diastolica ventricolare

- Copyright - Il Pensiero Scientifico Editore downloaded by IP 18.97.9.174 Tue, 17 Feb 2026, 12:43:01

sinistra, la funzione di *reservoir* atriale aumenta così come la funzione di pompa attiva atriale, mentre la funzione di condotto si riduce[35]. Nello stadio di pseudonormalizzazione, la velocità del flusso diastolico venoso polmonare anterogrado (D) aumenta e la velocità di flusso sistolico anterogrado è in genere ridotta, anche se potrebbero essere normali in pazienti con una preservata funzione sistolica. Riflettendo un'aumentata resistenza al riempimento ventricolare sinistro, l'ampiezza dell'onda AR è aumentata e la durata AR è prolungata. In altre parole, la funzione di condotto degli atri è esagerata, la funzione di *reservoir* è in genere depressa e la funzione di pompa attiva è significativamente aumentata[35]. Una stima delle curve di velocità del flusso venoso polmonare permette di distinguere un pattern di riempimento pseudonormale da un normale riempimento ventricolare sinistro in un soggetto sano di mezza età. Nell'alterazione di tipo restrittivo del riempimento del ventricolo sinistro, l'onda D aumenta (come l'onda E nel flusso transmitralico) e la S decresce. L'AR nella fase finale dello scompenso ventricolare sinistro è molto bassa. Tale configurazione indica che la funzione di condotto gioca un ruolo dominante, mentre la funzione di *reservoir* e la funzione di pompa attiva sono severamente depresse in questo stadio, che è quello più severo di disfunzione ventricolare sinistra[28,35].

Ecografia transesofagea

Auricola dell'atrio sinistro

Quando si valuta la funzione dell'atrio sinistro, dovrebbe essere posta attenzione anche alla sua auricola. L'auricola dell'atrio sinistro è considerata come l'insieme di strutture anatomiche e funzionali distinte dall'atrio sinistro. L'auricola dell'atrio sinistro (LAA) è in particolare una pompa molto contrattile con un pattern di contrazione totalmente differente da quello del principale corpo dell'atrio sinistro.

Sebbene in alcuni casi sia possibile visualizzare l'auricola sinistra dall'approccio ecocardiografico transtoracico, utilizzando le sezioni apicale 4 e 2 camere e la parasternale asse corto a livello dei grossi vasi, solo l'ETE dà l'opportunità di poter analizzare con precisione l'auricola sinistra e fornire diverse informazioni riguardo alla sua struttura e funzione (Figura 6).

L'auricola sinistra essere studiata tramite i seguenti parametri planimetrici:
- dimensioni traverse;
- dimensioni longitudinali minime e massime;
- circonferenza minima e massima;
- area minima e massima;
- FE di LAA [(Area LAA max – Area LAA min)/Area LAA max][14,75,76].

Le dimensioni dell'auricola sinistra aumentano se aumenta la pressione nelle camere dell'atrio sinistro e dell'auricola sinistra e si riducono se la pressione scende. Queste situazioni si realizzano nello scompenso cardiaco[77], nella fibrillazione atriale[78,79], nell'ipertensione e nella sindrome coronarica acuta.

I valori massimi dei parametri planimetrici dell'auricola sinistra sono misurati alla fine della diastole dell'auricola, che avviene appena prima dell'onda P registrata simultaneamente all'ECG. I valori minimi sono misurati alla fine della sistole dell'auricola, appena dopo il complesso QRS registrato simultaneamente dall'ECG[14]. Tali misurazioni possono essere effettuate solo se è presente ritmo sinusale.

L'auricola sinistra può essere visualizzata sui piani orizzontale, longitudinale e intermedio. Le misurazioni dei parametri dell'auricola possono essere eseguite in ciascuno di tali piani, ma i loro valori saranno certamente differenti per ciascun piano.

L'auricola sinistra è una struttura molto distensibile. La sua forma e le sue dimensioni cambiano facilmente con i cambiamenti di pressione all'interno. Quando la pressione aumenta in auricola sinistra e in atrio sinistro, le dimensioni dell'auricola aumentano più precocemente e in misura maggiore rispetto a quanto accade

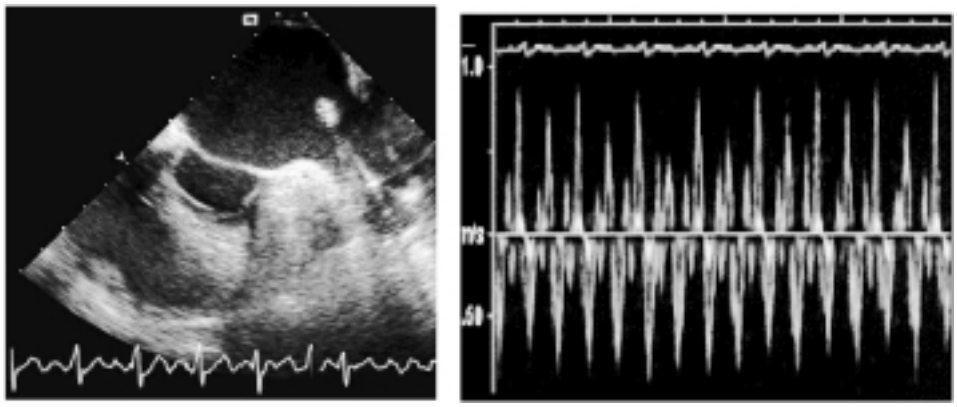

Figura 6. *Auricola sinistra visualizzata con ecografia transesofagea e velocità di picco dell'auricola sinistra misurata con Doppler pulsato. Velocità di picco ≤20 cm/s sono fortemente predittive di presenza di trombi in auricola, mentre velocità di picco del flusso in auricola >36 cm/s sono predittive di mantenimento del ritmo sinusale postcardioversione.*

- Copyright - Il Pensiero Scientifico Editore downloaded by IP 18.97.9.174 Tue, 17 Feb 2026, 12:43:01

per l'atrio sinistro[77]. Questo potrebbe essere uno dei possibili meccanismi che contribuiscono alla prevenzione di un aumento della pressione intratriale e, quindi, anche della congestione polmonare nei pazienti con scompenso cardiaco[77].

Molte informazioni sulla funzione dell'auricola sinistra sono fornite dall'ETE che valuta il flusso di sangue nello sbocco dell'auricola. Con questa metodica possono essere valutati il picco di svuotamento dell'auricola (LAAE), il picco di riempimento (LAAF) e la velocità del flusso[75-77]. LAAE descrive la funzione sistolica, mentre LAAF descrive quella diastolica. L'ultimo stadio dello scompenso cardiaco è caratterizzato da valori ridotti di LAAE e LAAF[77]. Valori ridotti di LAAE e LAAF sono, inoltre, osservati dopo la cardioversione nella fibrillazione atriale, quando la funzione atriale è danneggiata come conseguenza dello stordimento dell'atrio sinistro[22,64,78,79].

LAAE correla bene con la FE dell'auricola sinistra e in minor misura con la FE di atrio e ventricolo sinistro[77]. C'è una relazione inversa tra LAAE e frequenza cardiaca[80]. Una riduzione della frequenza cardiaca potrebbe essere associata con un periodo diastolico più lungo, permettendo l'aumento della contrazione dell'auricola[77].

L'auricola sinistra rappresenta una camera dove può essere presente un ecocontrasto spontaneo e in cui possono formarsi trombi. Sono due le potenziali ragioni anatomiche alla base della predisposizione alla formazione dei trombi nell'auricola sinistra. In primo luogo, l'auricola è una lunga e stretta camera con una stretta punta o apice. In secondo luogo, la superficie interna dell'auricola è marcata da strie muscolari. Specialmente quando la funzione sistolica dell'atrio sinistro e dell'auricola (valori ridotti di LAAE e LAAF) sono danneggiate, i trombi si formano con facilità nell'auricola[81]. Spesso pazienti con ridotta funzione dell'auricola possono avere fenomeni tromboembolici anche in assenza di trombi ben visibili in auricola. Sia il contrasto ecocardiografico spontaneo sia la presenza dei trombi in auricola sono, comunque, associati ad un'aumentata incidenza di episodi embolici arteriosi[82-84]. Pertanto in patologie come la fibrillazione atriale, l'ETE è molto utile nel management terapeutico dei pazienti. Sebbene la cardioversione della fibrillazione atriale a ritmo sinusale sia indicata al fine di migliorare la funzione cardiaca e alleviare i sintomi, il successo della cardioversione può essere associato a fenomeni tromboembolici[81]. Pazienti con fibrillazione atriale sostenuta per 2 giorni sono esposti a rischio di tromboembolia cardioversione-correlato compreso tra 5 e 7%, se la cardioversione non è preceduta da 2 a 4 settimane di terapia anticoagulante (warfarin). Una tecnica diagnostica, capace di fornire un'accurata identificazione o esclusione di trombi atriali permetterebbe una precoce e sicura cardioversione per quei pazienti nei quali i trombi non sono presenti. Tale approccio permetterebbe di ridurre la durata della terapia anticoagulante e anche di minimizzare la totale durata di fibrillazione atriale prima della cardioversione. L'ETE provvede a dare un'immagine ad alta risoluzione del corpo dell'atrio e dell'auricola sinistra.

Studi clinici hanno dimostrato un'eccellente sensibilità e accuratezza predittiva dell'ETE per l'identificazione e l'esclusione del trombo atriale sinistro[85,86]. In quest'ottica è stato recentemente proposto l'uso dell'ETE nella guida della cardioversione precoce iniziando la terapia con eparina (o warfarin) al momento dell'ETE ed estendendola a 1 mese dopo la cardioversione. Nonostante l'ETE sia eccellente per lo studio della struttura dell'auricola sinistra, bisogna considerare che la LAA è una struttura anatomicamente molto complessa, formata nel 75% dei casi da multipli lobi giacenti su piani di immagini diversi e dunque non raramente (circa nel 2-3% dei casi) è impossibile escludere con tale tecnica la presenza di trombi all'interno di auricole morfologicamente molto complesse[87]. Fattori predittivi di presenza di trombi atriali sono ecocontrasto spontaneo in atrio, funzione ventricolare sistolica depressa, e iniziale presentazione di tromboembolismo clinico[85-88]. Le velocità di flusso dell'auricola sinistra al Doppler pulsato (durante l'ETE) possono essere utili nei pazienti con fibrillazione atriale per identificare i candidati a cardioversione elettrica. Infatti, è stato dimostrato[85-88] che velocità di picco ≤20 cm/s sono fortemente predittive di presenza di trombi in auricola. Inoltre, sono considerati fattori predittivi di mantenimento di ritmo sinusale dopo cardioversione della fibrillazione atriale le dimensioni dell'atrio sinistro <45 mm, la velocità di picco del flusso in auricola >36 cm/s e la durata della fibrillazione atriale <3 mesi[85-88].

Nuove tecnologie ultrasonore

Il Doppler tessutale, che consente la valutazione quantitativa delle velocità miocardiche, è stato ampiamente utilizzato per lo studio della funzione ventricolare sistolica e diastolica.

Informazioni indirette sulla funzione atriale con Doppler tessutale sono state ottenute mediante la valutazione del picco della velocità telediastolica, misurata sull'anulus mitralico, come indice di funzione di pompa atriale.

In modalità Doppler pulsato tessutale o color Doppler tessutale è possibile una misurazione diretta delle velocità miocardiche atriali, specie sul piano longitudinale.

Tuttavia, tali valutazioni risultano influenzate dal movimento cardiaco globale, e dalle condizioni di pre- e postcarico, dando solo informazioni indirette sulla funzione atriale.

Lo *strain rate imaging* è una recente tecnica ecocardiografica che consente la valutazione della deformazione miocardica regionale. Il principale vantaggio

- Copyright - Il Pensiero Scientifico Editore downloaded by IP 18.97.9.174 Tue, 17 Feb 2026, 12:43:01

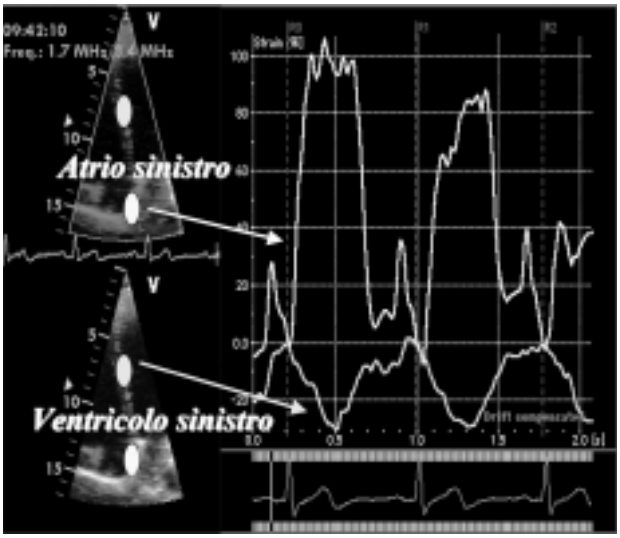

Figura 7. *Deformazione atriale sinistra mediante strain rate imaging. Si noti come la deformazione atriale è molto più alta della deformazione registrata a livello del ventricolo. Inoltre, durante la sistole ventricolare, lo strain ventricolare risulta negativo (per l'accorciamento del ventricolo lungo il piano longitudinale), mentre lo strain atriale è positivo (per la distensione della camera atriale durante la fase di reservoir).*

di tale tecnica, rispetto al Doppler tessutale, è di fornire informazioni regionali e di essere relativamente non influenzata dalle variazioni di pre- e postcarico[19,89,90]. Recentemente lo *strain rate imaging* è stato validato come forte indice di *reservoir* della funzione atriale[19,89,90]. Tale validazione è stata ottenuta sia in studi che applicavano la metodica di *strain* utilizzando l'ecocardiografia transtoracica, sia in studi che valutavano le proprietà di deformazione atriale con l'ETE[19,89,90]. Risultati clinicamente rilevanti sono stati ottenuti nello studio dell'atassia di Friederich, nello studio della cardiomiopatia ipertrofica e soprattutto nella fibrillazione atriale. In 65 pazienti con fibrillazione atriale "lone" lo *strain* atriale, misurato durante la fibrillazione atriale e immediatamente prima della cardioversione elettrica, era in grado di predire il mantenimento del ritmo sinusale per un periodo di 9 mesi con una sensibilità e specificità superiori ad indici più convenzionali utilizzati di routine, fra cui le dimensioni atriali e il picco di velocità dell'auricola sinistra all'ETE[91] (Figura 7).

Riassunto

Nel campo della cardiologia, i ventricoli sono sempre stati oggetto di grande interesse, mentre gli atri hanno ricevuto meno attenzione. Di conseguenza, la funzione degli atri è meno conosciuta rispetto alla funzione dei ventricoli. Scopo di questo lavoro è di fornire una rassegna sulla funzione atriale e di spiegare come l'ecocardiografia, dagli approcci convenzionali sino all'utilizzo delle nuove tecnologie derivate dagli ultrasuoni, possa essere di aiuto nello studio della funzione atriale.

Parole chiave: Ecocardiografia Doppler; Ecocardiografia transesofagea; Ecocardiografia tridimensionale; Funzione atriale.

Bibliografia

1. Miyaguchi K, Iwase M, Matsui H, et al. Role of left atrial booster pump function in a worsening course of congestive heart failure. Jpn Circ J 1992; 56: 509-17.
2. Toma Y, Matsuda Y, Moritani K, Ogawa H, Matsuzaki M, Kusukawa R. Left atrial filling in normal human subjects: relation between left atrial contraction and left atrial early filling. Cardiovasc Res 1987; 21: 255-9.
3. Grant C, Bunnell IL, Greene DG. The reservoir function of the left atrium during ventricular systole. An angiocardiographic study of atrial stroke volume and work. Am J Med 1964; 37: 36-43.
4. Marino P, Prioli AM, Destro G, LoSchiavo I, Golia G, Zardini P. The left atrial volume curve can be assessed from pulmonary vein and mitral valve velocity tracings. Am Heart J 1994; 127: 886-98.
5. Matsuda Y, Toma Y, Ogawa H, et al. Importance of left atrial function in patients with myocardial infarction. Circulation 1983; 67: 566-71.
6. Nikolic SD, Biasucci LM, Tanoue T, et al. Separation of the left atrial reservoir, conduit and pump functions by controlled atrial filling. Circulation 1990; 82 (Suppl 3): 606-13.
7. Rahimtoola SH, Ehsani A, Sinno MZ, Loeb HS, Rosen KM, Gunnar RM. Left atrial transport function in myocardial infarction: importance of its booster pump function. Am J Med 1975; 59: 686-94.
8. Hitch DC, Nolan SP. Descriptive analysis of instantaneous left atrial volume – with special reference to left atrial function. J Surg Res 1981; 30: 110-20.
9. Recordati G, Lombardi F, Malliani A, Brown AM. Instantaneous dimensional changes of the right atrium of the cat. J Appl Physiol 1974; 36: 686-92.
10. Braunwald E, Frahm CJ. Studies on Starling's law of the heart: observations on the hemodynamic functions of the left atrium in man. Circulation 1961; 23: 633-42.
11. Yamaguchi M, Arakawa M, Tanaka T, Takaya T, Nagano T, Hirakawa S. Study on left atrial contractile performance – participation of Frank-Starling mechanism. Jpn Circ J 1987; 51: 1001-9.
12. Robinson TF, Factor SM, Sonnenblick EH. The heart as a suction pump. Sci Am 1986; 254: 84-91.
13. Gessel RA. Cardiodynamics in heart block as affected by auricular systole, auricular fibrillation and stimulation of vagus nerve. Am J Physiol 1916; 40: 267-313.
14. Yao SS, Ilercil A, Meisner JS, Strom JA, Shirani J. Improved Doppler echocardiographic assessment of the left atrial appendage by peripheral vein injection of sonicated albumin microbubbles. Am Heart J 1997; 133: 400-5.
15. Binder T, Globits S, Zangeneh M, et al. Three-dimensional echocardiography using a transoesophageal imaging probe. Potentials and technical considerations. Eur Heart J 1996; 17: 619-28.
16. Vazquez de Prada JA, Chen MH, Guerrero JL, et al. Intracardiac echocardiography: in vitro and in vivo validation for right ventricular volume and function. Am Heart J 1996; 131: 320-8.
17. Hatle L, Sutherland GR. Regional myocardial function: a new approach. Eur Heart J 2000; 21: 1337-57.
18. Thomas L, Levett K, Boyd A, Leung DY, Schiller NB, Ross DL. Changes in left atrial function with aging: evaluation by Doppler tissue imaging. Eur J Echocardiogr 2003; 4: 92-100.
19. Tabata T, Tanaka H, Harada K, Kimura E, Nomura M, Ito S. Direct assessment of the left atrial reservoir function using tissue strain imaging. (abstr) Eur Heart J 2004; 24: 138.

- Copyright - Il Pensiero Scientifico Editore downloaded by IP 18.97.9.174 Tue, 17 Feb 2026, 12:43:01

20. Wang YP, Takenaka K, Sakamoto T, et al. Effects of volume loading, propranolol, and heart rate changes on pump function and systolic time intervals of the left atrium in open-chest dogs. Acta Cardiol 1993; 48: 245-62.
21. Abhayaratna WP, Seward JB, Appleton CP, et al. Left atrial size: physiologic determinants and clinical applications. J Am Coll Cardiol 2006; 47: 2357-63.
22. Rossi A, Vassanelli C. Left atrium: no longer neglected. Ital Heart J 2005; 6: 881-5.
23. Rossi A, Zardini P, Marino P. Modulation of left atrial function by ventricular filling impairment. Heart Fail Rev 2000; 5: 325-31.
24. Takeichi N, Fukuda N, Tamura Y, Oki T, Ito S: Relationship between left atrial function and plasma level of atrial natriuretic peptide in patients with heart disease. Cardiology 1998; 90: 13-9.
25. Toutouzas K, Trikas A, Pitsavos C, et al. Echocardiographic features of left atrium in elite male athletes. Am J Cardiol 1996; 78: 1314-7.
26. Trikas A, Triposkiadis F, Androulakis A, et al. Response of left atrial systolic function to handgrip in normal subjects. Am Heart J 1995; 130: 1303-5.
27. Dernellis JM, Stefanadis CI, Zacharoulis AA, Toutouzas PK. Left atrial mechanical adaptation to long-standing hemodynamic loads based on pressure-volume relations. Am J Cardiol 1998; 81: 1138-43.
28. Yamamoto K, Redfield MM, Nishimura RA. Analysis of left ventricular diastolic function. Heart 1996; 75 (Suppl 2): S27-S35.
29. Courtois M, Vered Z, Barzilai B, Ricciotti NA, Perez JE, Ludbrook PA. The transmitral pressure-flow velocity relation: effect of abrupt preload reduction. Circulation 1988; 78: 1459-68.
30. Rossvoll O, Hatle LK. Pulmonary venous flow velocities recorded by transthoracic Doppler ultrasound: relation to left ventricular diastolic pressures. J Am Coll Cardiol 1993; 21: 1687-96.
31. Choong CY, Abascal VM, Thomas JD, Guerrero JL, McGlew S, Weyman AE. Combined influence of ventricular loading and relaxation on the transmitral flow velocity profile in dogs measured by Doppler echocardiography. Circulation 1988; 78: 672-83.
32. Noda T, Arakawa M, Takaya T, et al. Right atrial contractile performance in patients with myocardial infarction. Eur Heart J 1993; 14: 876-84.
33. Okamoto M, Tsubokura T, Tsuchioka Y, et al. Determinants of left atrial systolic time intervals – assessment by pulsed Doppler echocardiography. Jpn Circ J 1991; 55: 232-7.
34. Kitabatake A, Inoue M, Asao M, et al. Transmitral blood flow reflecting diastolic behaviour of the left ventricle in health and disease – a study by pulsed Doppler technique. Jpn Circ J 1982; 46: 92-102.
35. Prioli A, Marino P, Lanzoni L, Zardini P. Increasing degrees of left ventricular filling impairment modulate left atrial function in humans. Am J Cardiol 1998; 82: 756-61.
36. Kono T, Sabbah HN, Rosman H, Alam M, Stein PD, Goldstein S. Left atrial contribution to ventricular filling during the course of evolving heart failure. Circulation 1992; 86: 1317-22.
37. Nonogi H, Kawase Y, Miyazaki S, Haze K, Hiramori K. Assessment of left ventricular filling dynamics utilizing Doppler echocardiography in acute coronary syndrome. Jpn Heart J 1994; 35: 163-73.
38. Galderisi M, Benjamin EJ, Evans JC, et al. Intra- and interobserver reproducibility of Doppler-assessed indexes of left ventricular diastolic function in a population-based study (the Framingham Heart Study). Am J Cardiol 1992; 70: 1341-6.
39. Mantero A, Gentile F, Gualtierotti C, et al. Left ventricular diastolic parameters in 288 normal subjects from 20 to 80 years old. Eur Heart J 1995; 16: 94-105.
40. Miyatake K, Okamoto M, Kinoshita N, et al. Augmentation of atrial contribution to left ventricular inflow with aging assessed by intracardiac Doppler flowmetry. Am J Cardiol 1984; 53: 586-9.
41. Benjamin EJ, Levy D, Anderson KM, et al. Determinants of Doppler indexes of left ventricular diastolic function in normal subjects (the Framingham Heart Study). Am J Cardiol 1992; 70: 508-15.
42. Yu CM, Sanderson JE, Shum IO, et al. Diastolic dysfunction and natriuretic peptides in systolic heart failure – higher ANP and BNP levels are associated with the restrictive filling pattern. Eur Heart J 1996; 17: 1694-702.
43. Piszczek I, Cieelifski A. Congestive heart failure. Prognosis value of Doppler left ventricular filling curve. Kardiol Pol 1996; 44: 118-23.
44. Kuecherer HF, Muhiudeen IA, Kusumoto FM, et al. Estimation of mean left atrial pressure from transesophageal pulsed Doppler echocardiography of pulmonary venous flow. Circulation 1990; 82: 1127-39.
45. Rihal CS, Nishimura RA, Hatle LK, Bailey KR, Tajik AJ. Systolic and diastolic dysfunction in patients with clinical diagnosis of dilated cardiomyopathy. Relation to symptoms and prognosis. Circulation 1994; 90: 2772-9.
46. Rusconi C, Faggiano P, Sabatini T, et al. Echo-Doppler assessment of left ventricular diastolic function. J Cardiovasc Diagn Proced 1996; 13: 177-84.
47. Nishimura RA, Tajik AJ. Evaluation of diastolic filling of left ventricle in health and disease: Doppler echocardiography is the clinician's Rosetta Stone. J Am Coll Cardiol 1997; 30: 8-18.
48. Nagueh SF, Middleton KJ, Kopelen HA, Zoghbi WA, Quinones MA. Doppler tissue imaging: a noninvasive technique for evaluation of left ventricular relaxation and estimation of filling pressures. J Am Coll Cardiol 1997; 30: 1527-33.
49. Wang K, Gibson DG. Non-invasive detection of left atrial mechanical failure in patients with left ventricular disease. Br Heart J 1995; 74: 536-40.
50. Appleton CP, Hatle LK, Popp RI. Relation of transmitral flow velocity patterns to left ventricular diastolic function: new insights from a combined hemodynamic and Doppler echocardiographic study. J Am Coll Cardiol 1988; 12: 426-34.
51. Pozzoli M, Traversi E, Cioffi G, Stenner R, Sanarico M, Tavazzi L. Loading manipulations improve the prognostic value of Doppler evaluation of mitral flow in patients with chronic heart failure. Circulation 1997; 95: 1222-30.
52. Chinali M, de Simone G, Roman MJ, et al. Left atrial systolic force and cardiovascular outcome. The Strong Heart Study. Am J Hypertens 2005; 18: 1570-6.
53. Galderisi M, Benjamin EJ, Evans JC, et al. Impact of heart rate and PR interval on Doppler indexes of left ventricular diastolic filling in an elderly cohort (the Framingham Heart Study). Am J Cardiol 1993; 72: 1183-7.
54. Abe H, Yokouchi M, Deguchi F, et al. Measurement of left atrial systolic time intervals in hypertensive patients using Doppler echocardiography: relation to fourth heart sound and left ventricular wall thickness. J Am Coll Cardiol 1988; 11: 800-5.
55. Davies SW, Fussell AL, Jordan SL, Poole-Wilson PA, Lipkin DP. Abnormal diastolic filling patterns in chronic heart failure – relationship to exercise capacity. Eur Heart J 1992; 13: 749-57.
56. Stefanadis C, Dernellis J, Tsiamis E, Toutouzas P. Effects of pacing induced and balloon coronary occlusion ischemia on left atrial function in patients with coronary artery disease. J Am Col Cardiol 1999; 33: 687-96.

- Copyright - Il Pensiero Scientifico Editore downloaded by IP 18.97.9.174 Tue, 17 Feb 2026, 12:43:01

57. Pozzoli M, Capomolla S, Opasich C, et al. Left ventricular filling pattern and pulmonary wedge pressure are closely related in patients with recent anterior myocardial infarction and left ventricular dysfunction. Eur Heart J 1992; 13: 1067-73.
58. Chenzbraun A, Keren A, Stern S. Doppler echocardiographic patterns of left ventricular filling in patients early after acute myocardial infarction. Am J Cardiol 1992; 70: 711-4.
59. Matsuda Y, Toma Y, Ogawa H, et al. Importance of left atrial function in patients with myocardial infarction. Circulation 1983; 67: 566-71.
60. Lapu-Bula R, Robert A, De Kock M, et al. Relation of exercise capacity to left ventricular systolic function and diastolic filling in idiopathic or ischemic dilated cardiomyopathy. Am J Cardiol 1999; 83: 728-34.
61. Smallhorn JF, Freedom RM, Olley PM. Pulsed Doppler echocardiographic assessment of extraparenchymal pulmonary vein flow. J Am Coll Cardiol 1987; 9: 573-9.
62. Murai K, Iida H, Itagane H, et al. Assessment of superior vena caval blood flow velocity in ischemic heart disease. Jpn Circ J 1991; 55: 576-80.
63. Appleton CP, Hatle LK, Popp RL. Superior vena cava and hepatic vein Doppler echocardiography in healthy adults. J Am Coll Cardiol 1987; 10: 1032-7.
64. Wexler L, Bergel DH, Gabe IT, Makin GS, Mills CJ. Velocity of blood flow in normal human venae cavae. Circ Res 1968; 23: 349-59.
65. Cohen ML, Cohen BS, Kronzon I, et al. Superior vena caval blood flow velocities in adults: a Doppler echocardiographic study. J Appl Physiol 1986; 61: 215-9.
66. Nagueh SF, Kopelen HA, Zoghbi WA. Relation of mean right atrial pressure to echocardiographic and Doppler parameters of right atrial and right ventricular function. Circulation 1996; 93: 1160-9.
67. Nishimura RA, Abel MD, Hatle LK, Tajik AJ. Relation of pulmonary vein to mitral flow velocities by transesophageal Doppler echocardiography: effect of different loading conditions. Circulation 1990; 81: 1488-97.
68. Keren G, Sherez J, Megidish R, Levitt B, Laniado S. Pulmonary venous flow pattern – its relationship to cardiac dynamics. A pulsed Doppler echocardiographic study. Circulation 1985; 71: 1105-12.
69. Gentile F, Mantero A, Lippolis A, et al. Pulmonary venous flow velocity patterns in 143 normal subjects aged 20 to 80 years old. Eur Heart J 1997; 18: 148-64.
70. Harjai K, Mobarek S, Abi-Samra F, et al. Mechanical dysfunction of the left atrium and the left atrial appendage following cardioversion of atrial fibrillation and its relation to total electrical energy used for cardioversion. Am J Cardiol 1998; 81: 1125-59.
71. Iuchi A, Oki T, Fukuda N, et al. Changes in transmitral and pulmonary venous flow velocity patterns after cardioversion of atrial fibrillation. Am Heart J 1996; 131: 270-5.
72. Poulsen SH, Jensen SE, Getzsche OG, Egstrup K. Evaluation and prognostic significance of left ventricular diastolic function assessed by Doppler echocardiography in the early phase of a first acute myocardial infarction. Eur Heart J 1997; 18: 1882-9.
73. Keren G, Sonnenblick EH, LeJemtel ThH. Mitral annulus motion. Relation to pulmonary venous and transmitral flows in normal subjects and in patients with dilated cardiomyopathy. Circulation 1988; 78: 621-9.
74. Keren G, Meisner JS, Sherez J, Yellin EL, Laniado S. Interrelationship of mid-diastolic mitral valve motion, pulmonary venous flow, and transmitral flow. Circulation 1986; 74: 36-44.
75. Bellotti P, Spirito P, Lupi G, Vecchio C. Left atrial appendage function assessed by transesophageal echocardiography before and on the day after elective cardioversion for nonvalvular atrial fibrillation. Am J Cardiol 1998; 81: 1199-202.
76. Mugge A, Kuhn H, Nikutta P, Grote J, Lopez AG, Daniel WG. Assessment of left atrial appendage function by biplane transesophageal echocardiography in patients with non-rheumatic atrial fibrillation: identification of a subgroup of patients at increased embolic risk. J Am Coll Cardiol 1994; 23: 599-607.
77. Ito T, Suwa M, Kobashi A, Yagi H, Hirota Y, Kawamura K. Influence of altered loading conditions on left atrial appendage function in vivo. Am J Cardiol 1998; 81: 1056-9.
78. Wysokifski A, Zapolski T. Left atrial appendage stunning after electrical conversion of atrial fibrillation to sinus rhythm. Kardiol Pol 1998; 49: 100-6.
79. Zapolski T, Wysokifski A. Relationship between left atrial enlargement, left atrial appendage size and function, and duration of nonvalvular atrial fibrillation. Kardiol Pol 1998; 49: 197-202.
80. Kortz RA, Delemarre BJ, van Dantzig JM, Bot H, Kamp O, Visser CA. Left atrial appendage blood flow determined by transesophageal echocardiography in healthy subject. Am J Cardiol 1993; 71: 976-81.
81. Kamp O, Verhorst PMJ, Welling RC, Visser CA. Importance of left atrial appendage flow as a predictor of thromboembolic events in patients with atrial fibrillation. Eur Heart J 1999; 20: 979-85.
82. Pollick CH, Taylor D. Assessment of left atrial appendage function by transesophageal echocardiography – implications for the development of thrombus. Circulation 1991; 84: 223-31.
83. Fatkin D, Herbert E, Feneley MP. Hematologic correlates of spontaneous echo contrast in patients with atrial fibrillation and implications for thromboembolic risk. Am J Cardiol 1994; 73: 672-6.
84. Tsai LM, Chen JH, Fang CJ, Lin LJ, Kwan CM. Clinical implications of left atrial spontaneous echo contrast in nonrheumatic atrial fibrillation. Am J Cardiol 1992; 70: 327-31.
85. Verhorst PM, Kamp O, Welling RC, Van Eenige MJ, Visser CA. Transesophageal echocardiographic predictors for maintenance of sinus rhythm after electrical cardioversion of atrial fibrillation. Am J Cardiol 1997; 79: 1355-9.
86. Perez Y, Duval AM, Carville C, et al. Is left atrial appendage flow a predictor for outcome of cardioversion of nonvalvular atrial fibrillation? A transthoracic and transesophageal echocardiographic study. Am Heart J 1997; 134: 745-51.
87. Veinot JP, Harrity PJ, Gentile F, et al. Anatomy of the normal left atrial appendage: a quantitative study of age-related changes in 500 autopsy hearts. Implications for echocardiographic examination. Circulation 1997; 96: 3112-5.
88. Dethy M, Chassat C, Roy D, Mercier LA. Doppler echocardiographic predictors of recurrence of atrial fibrillation after cardioversion. Am J Cardiol 1988; 62: 723-6.
89. Dethy M, Martyniak A, D'hooge J, et al. A comparative assessment of right and left atrial function in healthy subjects using strain/strain rate imaging. (abstr) Eur Heart J 2004; 25: P2873.
90. Sirbu C, Martyniak A, D'hooge J, et al. Left atrial function assessment: what might tissue Doppler add? (abstr) Eur Heart J 2004; 25: P2874.
91. Di Salvo G, Caso P, Lo Piccolo R, et al. Atrial myocardial deformation properties predict maintenance of sinus rhythm after external cardioversion of recent onset lone atrial fibrillation. A color Doppler myocardial imaging, transthoracic and transesophageal echocardiographic study. Circulation 2005; 112: 387-95.