

Immagini in medicina cardiovascolare

Visualizzazione di un grosso embolo polmonare in corso di ecocardiografia transtoracica

Giulio Spinucci, Franco Raggi, Alessandro Aimi, Marta Fabbri, Giuseppe Ambrosio

S.C. di Cardiologia e Fisiopatologia Cardiovascolare, Università degli Studi e Azienda Ospedaliera di Perugia, Perugia

(G Ital Cardiol 2007; 8 (3): 201-202)

© 2007 AIM Publishing Srl

Per la corrispondenza:

Dr. Giulio Spinucci

Cardiologia e
Fisiopatologia
Cardiovascolare
Ospedale S. Maria
della Misericordia
Via S. Andrea delle Fratte
06156 Perugia
E-mail:
giulio.spinucci@libero.it

Un uomo di 87 anni fu ricoverato nel nostro ospedale per l'insorgenza di dispnea acuta. Il paziente era affetto da broncopneumopatia cronica ostruttiva e mieloma multiplo. L'obiettività clinica non mostrava significativi reperti toracici mentre rivelava tachicardia (115 b/min) e tachipnea (30 atti/min) in presenza di normali valori di pressione arteriosa sistemica (110/70 mmHg). L'elettrocardiogramma mostrava

tachicardia sinusale e la radiografia del torace confermava l'assenza di processi pleurici o parenchimali acuti. L'emogasanalisi arteriosa evidenziava ipossiemia, ipocapnia e alcalosi respiratoria e dallo screening ematobiochimico risultava un significativo incremento del D-dimero (8500 ng/ml). Questi dati concorrevano a formare il sospetto diagnostico di embolia polmonare acuta.

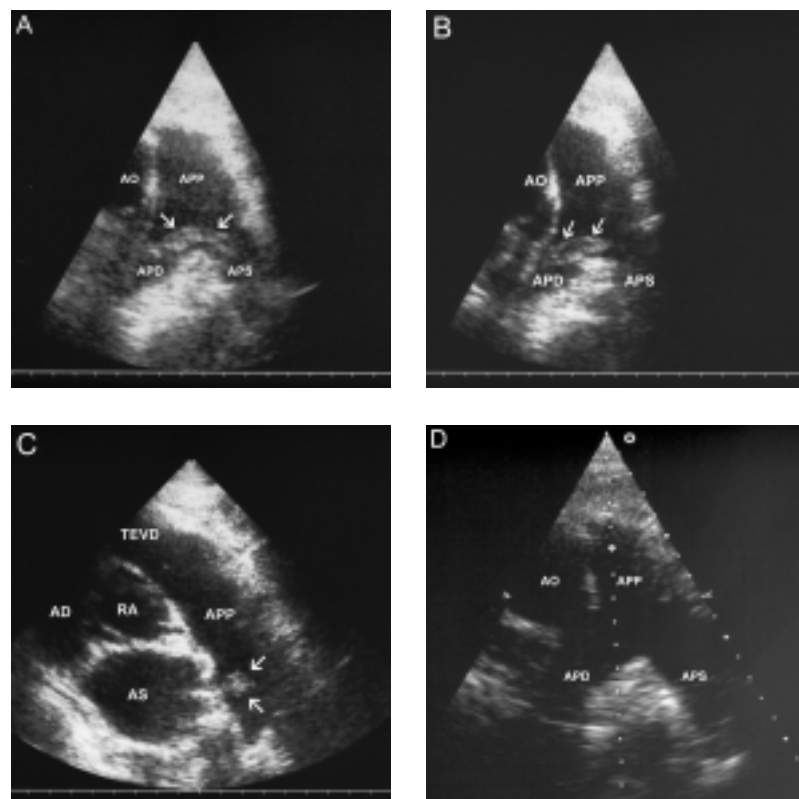


Figura 1. A, B, C: embolo polmonare a sella (freccie) visualizzato tramite ecocardiografia transtoracica in tre differenti proiezioni parasternali. D: biforcazione dell'arteria polmonare principale (APP) libera da formazioni trombotiche all'esame ecocardiografico di controllo. AD = atrio destro; AO = aorta ascendente; APD = arteria polmonare destra; APS, = arteria polmonare sinistra; AS = atrio sinistro; RA = radice aortica; TEVD = tratto di efflusso del ventricolo destro.

La tomografia computerizzata con mezzo di contrasto non venne eseguita sulla scorta della controindicazione relativa rappresentata dal mieloma¹; il paziente fu pertanto sottoposto a scintigrafia polmonare perfusionale, la quale risultò non diagnostica.

All'ecocardiogramma transtoracico il ventricolo destro appariva lievemente dilatato e si registrava ipertensione polmonare moderata, reperti peraltro compatibili con la storia di broncopneumopatia cronica ostruttiva. Tuttavia l'esame mise in evidenza un grande trombo a sella, fluttuante, alla biforcazione del tronco polmonare (Figure 1A, 1B e 1C). Il ventricolo e l'atrio destro risultavano liberi da masse endocavitarie.

Venne intrapresa terapia eparinica e successivamente fu possibile identificare l'origine dell'embolo in una flebotrombosi profonda a carico dell'asse femoropopliteo sinistro. Le condizioni cliniche del paziente anda-

rono incontro a un graduale miglioramento e 4 giorni dopo, a un esame ecocardiografico di controllo, il trombo non era più visualizzabile (Figura 1D). Dopo 1 settimana il paziente fu dimesso, eupnoico e in terapia anticoagulante orale.

L'ecocardiografia transtoracica può identificare trombi intracardiaci (generalmente nell'atrio destro) in circa il 5% dei pazienti con embolia polmonare acuta²; la visualizzazione di emboli all'interno delle arterie polmonari, come in questo paziente, è estremamente rara.

Bibliografia

1. McCarthy CS, Becker JA. Multiple myeloma and contrast media. *Radiology* 1992; 183: 519-21.
2. Kearon C. Diagnosis of pulmonary embolism. *CMAJ* 2003; 168: 183-94.