- Copyright - Il Pensiero Scientifico Editore downloaded by IP 18.97.9.174 Tue, 17 Feb 2026, 12:31:44

Insufficienza cardiaca acuta e cardiomiopatie: un caso clinico

Giovanni Fazio, Loredana Sutera, Federica Vernuccio, Marco Fazio, Daniela Vernuccio, Caterina Pizzuto, Gabriele Di Gesaro, Caterina Cascio, Salvatore Novo

Divisione di Cardiologia, Università degli Studi, Palermo

Key words:
Atrial fibrillation; Heart failure; Noncompaction.

Isolated noncompaction of left ventricular myocardium is a rare congenital heart disease, characterized by an excessive prominence of trabecular meshwork, spaced out by deep intertrabecular recesses, consequent to the arrest of the normal myocardial embryogenesis. Although there are numerous descriptions, the pathophysiological effects of the structural alterations, like the clinical spectrum and the evolution of the disease, are not fully clarified.

In this paper we evaluated the natural history of the disease, the family incidence and the alterations of the systolic and diastolic function. An interesting case report is described concerning a patient affected by noncompaction and atrial fibrillation.

(G Ital Cardiol 2007; 8 (2): 129-132)

© 2007 AIM Publishing Srl

Ricevuto il 9 ottobre 2006; nuova stesura il 27 novembre 2006; accettato il 30 novembre 2006.

Per la corrispondenza:

Dr. Giovanni Fazio

Via Santa Maria di Gesù, 25
90124 Palermo
E-mail:
Giovanni.fazio-aaaa@poste.it

Introduzione

La non compattazione del ventricolo sinistro è una rara cardiopatia congenita caratterizzata da un'eccessiva prominenza di trabecole endomiocardiche, intervallate da profondi recessi, conseguente all'arresto del normale processo di morfogenesi del miocardio ventricolare[1-10]. Essa si può presentare in forma isolata ovvero associata ad altre cardiopatie congenite, e può manifestarsi in forma sporadica o familiare[7-9].

Le manifestazioni cliniche d'esordio di questa patologia sono le più svariate: i sintomi possono essere quelli dell'insufficienza ventricolare sinistra, possono essere aritmie sopraventricolari o ventricolari, più raramente eventi tromboembolici[3,13-15]. Non infrequente è il riscontro occasionale di tale patologia, soprattutto nei bambini[14].

La diagnosi di non compattazione viene posta ecocardiograficamente, sulla base di un rapporto spongiosa/compatta >2 in uno o più segmenti del ventricolo sinistro[15,16]. Tutti i segmenti devono essere valutati singolarmente[17]. Per quanto tale valutazione sia operatore-dipendente, non esiste al momento in letteratura altro criterio diagnostico accertato.

In questo lavoro viene riportato il caso di un paziente affetto da non compattazione del ventricolo sinistro, giunto alla nostra osservazione per segni e sintomi di insufficienza cardiaca acuta.

Caso clinico

Un paziente di 33 anni giungeva alla nostra osservazione per dispnea intensa, accompagnata da sudorazione profusa e posizione semi-ortopnoica obbligata.

Fattori di rischio: fumatore di circa 10 sigarette/die. Nulla di rilevante all'anamnesi familiare e all'anamnesi patologica remota e prossima.

L'esame obiettivo polmonare mostrava rantoli diffusi a medie e grosse bolle, presenti in entrambi i campi polmonari. L'esame obiettivo cardiovascolare evidenziava toni parafonici in apparente successione aritmica. Pause libere. Non vi erano segni di stasi periferica. La pressione arteriosa era di 180/90 mmHg.

All'elettrocardiogramma di ingresso, fibrillazione atriale a frequenza ventricolare media di 180 b/min (Figura 1). L'ecocardiogramma mostrava cavità ventricolari di normali dimensioni e spessori, con funzione ventricolare sinistra severamente depressa (frazione di eiezione 35%). Gli atri erano di normali dimensioni e non vi erano importanti rigurgiti valvolari. In tutte le proiezioni esplorate era possibile notare un'eccessiva presenza di trabecole intervallate da profondi recessi nei segmenti apicali del ventricolo sinistro (segmento apicale settale e segmento laterale distale, anteriori e posteriori) e nei segmenti esploranti la parete libera del ventricolo sinistro (segmen-

- Copyright - Il Pensiero Scientifico Editore downloaded by IP 18.97.9.174 Tue, 17 Feb 2026, 12:31:44

Figura 1. *Elettrocardiogramma di ingresso del paziente: possiamo valutare la presenza di una fibrillazione atriale ad elevata frequenza ventricolare media.*

to laterale sinistro basale e medio, anteriormente e posteriormente) (Figura 2).

Gli enzimi miocardiospecifici erano negativi. Gli indici di funzionalità epatica, renale e gli indici di coagulazione erano entro i limiti di norma.

L'Rx eseguito in urgenza confermava la presenza di edema polmonare acuto.

Inizialmente è stata praticata terapia con furosemide ad infusione continua 1 g/24 h e nitroderivati a 7 μg/min, con iniziale miglioramento del quadro clinico e scomparsa dei rantoli agli apici polmonari. Veniva iniziata inoltre ossigenoterapia.

Vista l'elevata frequenza di risposta ventricolare della fibrillazione atriale venivano praticati 300 mg e.v. in bolo di amiodarone, inefficaci al ripristino del ritmo sinusale. Per la persistenza di precarie condizioni di compenso emodinamico, venivano eseguiti due tentativi di cardioversione elettrica, con momentaneo ripristino del ritmo sinusale, esitato dopo pochi minuti nuovamente in fibrillazione atriale in entrambi i casi. Per tale motivo si è iniziata una terapia con digossina 0.25 mg con riduzione stabile della frequenza al monitor intorno a 140 b/min e ulteriore miglioramento delle condizioni di compenso emodinamico. L'esame obiettivo dopo circa 10 min dalla somministrazione dei farmaci mostrava crepitii basali bilaterali e paziente molto meno dispnoico (circa 18-20 atti/min). Veniva iniziata infusione continua di amiodarone 1200 mg nelle 24 h.

Durante le fasi acute si era provveduto anche a somministrare 0.6 UI sottocute di enoxaparina da 0.8ml, che veniva posta stabilmente in terapia e che durante la degenza successiva sarebbe stata sostituita con warfarin (*international normalized ratio* [INR] tra 2-3). Veniva iniziata anche, sin dalle prime 24 h, una terapia con ramipril 5 mg.

Nonostante la terapia medica praticata, nelle successive 72 h di degenza, le condizioni di compenso del paziente rimanevano labili (classe NYHA III). La frequenza cardiaca al monitoraggio telemetrico continuo si manteneva mediamente intorno a 140 b/min. Raggiunto il carico di 3 g, veniva stoppata l'infusione di amiodarone e iniziata la somministrazione dello stesso farmaco per via orale 200 mg/die.

Al fine di moderare la frequenza cardiaca e vista la stabilizzazione del quadro clinico, veniva incominciata

Figura 2. *Ecocardiogramma transtoracico: nei* pannelli superiori *possiamo notare in proiezione 4 camere apicale la presenza di trabecole intervallate da profondi recessi nei segmenti apicali e nei segmenti esploranti la parete libera del ventricolo sinistro. Nel* pannello inferiore *possiamo notare i segni della non compattazione in proiezione parasternale asse corto.*

- Copyright - Il Pensiero Scientifico Editore downloaded by IP 18.97.9.174 Tue, 17 Feb 2026, 12:31:44

una terapia con bisoprololo, prima 1.25 mg, poi aumentato a 2.5 e 5 mg.

Per ulteriore conferma della diagnosi di non compattazione del ventricolo sinistro, nonostante nelle linee guida della malattia l'ecocardiografia venga ritenuta una metodica di diagnosi estremamente attendibile[15-18], veniva eseguito un ecocardiogramma transesofageo e una risonanza magnetica, che confermavano la diagnosi di non compattazione (Figura 3).

Dopo altre 48 h, vista la persistenza dell'elevata frequenza ventricolare media (140 b/min), si decideva di ricorrere all'ablazione transcatetere mediante radiofrequenza. Durante la procedura ablativa, dopo un iniziale tentativo di "ablazione del substrato" mediante quattro erogazioni di radiofrequenza intorno allo sbocco delle vene polmonari, risultato inefficace, si procedeva ad impianto di un pacemaker monocamerale VVIR e ad ablazione del nodo atrioventricolare. Il pacemaker veniva impostato con una frequenza basale di 60 b/min.

Nelle successive 72 h, abbiamo assistito ad un graduale miglioramento del compenso emodinamico e ad un ripristino di una buona capacità lavorativa. La somministrazione di digossina e amiodarone veniva interrotta sin dalla prima giornata post-ablazione. Alla dimissione veniva prescritta una terapia con ramipril 5 mg, bisoprololo 5 mg, furosemide 25 mg × 2 e warfarin (INR tra 2 e 3). Da circa 3 anni, il paziente è seguito presso il nostro ambulatorio di cardiologia e gode di buone condizioni di compenso emodinamico.

Discussione

La non compattazione del ventricolo sinistro è una cardiopatia congenita causata da un arresto della normale embriogenesi ventricolare, la cui risultante morfologica è un'eccessiva prominenza di trabecole endomiocardiche, intervallate da profondi recessi[1-8]. Negli ultimi anni in letteratura si è moltiplicato esponenzialmente il numero di segnalazioni sull'argomento, e sono state pubblicate alcune interessanti raccolte di casi[3,14-21]. Nonostante ciò, fino ad oggi, non ci sono esaustive informazioni sulla fisiopatologia del cuore affetto da non compattazione e sulla prognosi di questi pazienti.

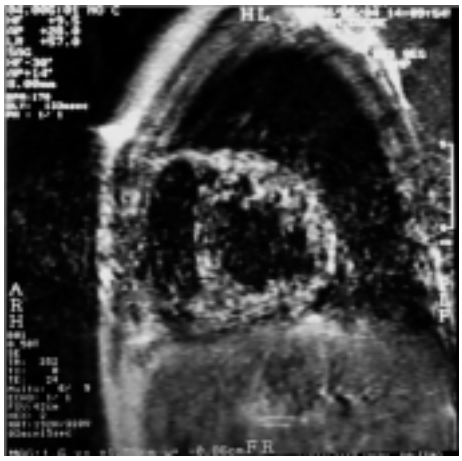

Figura 3. *Risonanza magnetica: in questa figura possiamo valutare l'aspetto della non compattazione in risonanza magnetica. Tale acquisizione è stata ottenuta mediante scansione in gradient-echo, ed appare del tutto sovrapponibile con quella ecocardiografica.*

Alcuni lavori pubblicati in passato riportavano una stretta associazione tra non compattazione e scompenso cardiaco congestizio, segnalando una prognosi grave per questa malattia[16,22-25]. I casi descritti in questi lavori riguardavano però pazienti afferiti presso le strutture ospedaliere per segni e sintomi di insufficienza cardiaca[16,22-25].

Lavori recenti[26-28], come quello di Murphy et al.[26], indicano invece una buona prognosi a lungo termine dei pazienti affetti da questa patologia.

Da circa 2 anni il nostro centro partecipa alla redazione di un registro multicentrico internazionale coordinato dalla Società Italiana di Ecografia Cardiovascolare. L'esperienza di tale registro, in atto in corso di pubblicazione, sembra confermare la relativa stabilità clinica di questa malattia.

Nel caso descritto, per quanto tuttavia ciò costituisca solo una nostra ipotesi, verosimilmente, il paziente era portatore di una insufficienza cardiaca cronica con una frazione di eiezione lievemente depressa. Tale quadro fisiopatologico non aveva dato segni di sé fino al momento dell'ospedalizzazione. Nell'analisi dei dati del suddetto registro della non compattazione, infatti, tale situazione è stata molto frequente. L'insorgenza improvvisa di una fibrillazione atriale idiopatica ha comportato l'instabilizzazione acuta del quadro clinico, determinando uno scompenso cardiaco acuto. La normalizzazione della frequenza ventricolare, infatti, avvenuta dopo l'intervento di ablazione e pacing, ha ristabilito un buono e duraturo compenso emodinamico.

Sulla base dei dati in nostro possesso e sulla scorta dei dati clinici e strumentali pubblicati in alcuni recenti lavori[16,26-28], la non compattazione di per sé sembra essere una malattia non evolutiva. Come spesso accade anche in altre patologie, una depressione lieve della funzione ventricolare sinistra rimane per lungo tempo asintomatica. Il suo rilievo può avvenire o in seguito a un riscontro occasionale, o in seguito all'instabilizzazione acuta del quadro clinico in conseguenza di patologie incidentali concorrenti. Nel caso riportato, secondo il nostro parere, l'improvvisa comparsa di una fibrillazione atriale ad elevata frequenza ventricolare media, è stata la responsabile dell'instabilizzazine acuta del quadro clinico. Quale sia la causa della fibrillazione atriale non è al momento determinabile.

Alcune casistiche pubblicate riportano una incidenza di fibrillazione atriale nella non compattazione del ventricolo sinistro intorno al 10-25%[16,24-28]. Nella nostra esperienza tuttavia tale incidenza non raggiunge il 2%.

In conclusione, la non compattazione del ventricolo sinistro rappresenta una nuova cardiomiopatia in fase di

- Copyright - Il Pensiero Scientifico Editore downloaded by IP 18.97.9.174 Tue, 17 Feb 2026, 12:31:44

completa definizione[1-7]. In questo lavoro abbiamo riportato il caso clinico di un paziente affetto da non compattazione del ventricolo sinistro in cui l'insorgenza improvvisa di una fibrillazione atriale ha determinato un'instabilizzazione acuta del quadro clinico e in cui l'unica terapia possibile è stata l'*ablate and pace*.

Riassunto

La non compattazione isolata è una cardiopatia congenita causata da un arresto della normale embriogenesi ventricolare, la cui risultante morfologica è un'eccessiva prominenza di trabecole endomiocardiche, intervallate da profondi recessi. Negli ultimi anni in letteratura si è moltiplicato esponenzialmente il numero di segnalazioni sull'argomento, e sono state pubblicate alcune interessanti raccolte di casi.

Riportiamo il caso di un paziente affetto da non compattazione isolata, giunto alla nostra osservazione per segni e sintomi di insufficienza cardiaca acuta conseguenti all'insorgenza di una fibrillazione atriale e trattato mediante ablate and pace.

Parole chiave: Fibrillazione atriale; Insufficienza cardiaca; Non compattazione.

Bibliografia

1. Ritter M, Oechslin E, Sutsch G, et al. Isolated noncompaction of the myocardium in adults. Mayo Clin Proc 1997; 72: 26-31.
2. Agmon Y, Connolly HM, Olson LJ, et al. Noncompaction of the ventricular myocardium. J Am Soc Echocardiogr 1999; 12: 859-63.
3. Chin TK, Perloff JK, Williams RG, et al. Isolated noncompaction of left ventricular myocardium: a study of eight cases. Circulation 1990; 82: 507-13.
4. Dusek J, Ostadal B, Duskova M. Postnatal persistence of spongy myocardium with embryonic blood supply. Arch Pathol 1975; 99: 312-7.
5. Taylor GP. The cardiovascular system. In: Dimmick JE, Kalousek DK, eds. Developmental pathology of the embryo and fetus. Philadelphia, PA: Lippincott, 1992: 467-508.
6. Zambrano E, Marshalko SJ, Jaffe CC, et al. Isolated noncompaction of the ventricular myocardium: clinical and molecular aspects of a rare cardiomyopathy. Lab Invest 2002; 82: 117-22.
7. Koo BK, Choi D, Ha J, et al. Isolated noncompaction of the ventricular myocardium: contrast echocardiographic findings and review of the literature. Echocardiography 2002; 19: 153-6.
8. Hook S, Ratliff NB, Rosenkranz E, et al. Isolated noncompaction of the ventricular myocardium. Pediatr Cardiol 1996; 17: 43-5.
9. Daimon Y, Watanabe S, Takeda S, et al. Two-layered appearance of noncompaction of the ventricular myocardium on magnetic resonance imaging. Circ J 2002; 66: 619-21.
10. Bleyl SB, Mumford BR, Brown-Harrison MC, et al. Xq28-linked noncompaction of the ventricular myocardium: prenatal diagnosis and pathologic analysis of affected individuals. Am J Med Genet 1997; 72: 257-65.
11. Ichida F, Tsubata S, Bowles KR, et al. Novel gene mutations in patients with left ventricular noncompaction or Barth syndrome. Circulation 2001; 103: 1256-63.
12. Rigopoulos A, Rizos IK, Aggeli C, et al. Isolated left ventricular noncompaction: an unclassified cardiomyopathy with severe prognosis in adults. Cardiology 2002; 98: 25-32.
13. Ozkutlu S, Ayabakan C, Celiker A, et al. Noncompaction of ventricular myocardium: a study of twelve patients. J Am Soc Echocardiogr 2002; 15: 1523-8.
14. Jenni R, Oechslin E, Schneider J, et al. Echocardiographic and pathoanatomical characteristics of isolated noncompaction: a step towards classification as a distinct cardiomyopathy. Heart 2001; 86: 666-71.
15. Corrado G, Santarone M, Miglierina E, et al. Isolated noncompaction of the ventricular compaction: a study in an adult male and literature review. Ital Heart J 2000; 1: 372-5.
16. Oechslin EN, Attenhofer Jost CH, Rojas JR, et al. Long-term follow-up of 34 adults with isolated left ventricular noncompaction: a distinct cardiomyopathy with poor prognosis. J Am Coll Cardiol 2000; 36: 493-500.
17. Bleyl SB, Mumford BR, Thompson V, et al. Neonatal, lethal noncompaction of the left ventricular myocardium is allelic with Barth syndrome. Am J Hum Genet 1997; 61: 868-72.
18. Bowles NE, Towbin JA. The failing heart. Nature 2002; 415: 227-33.
19. McCrohan JA, Richmond DR, Pennell DJ, et al. Isolated noncompaction of the myocardium: a rarity or missed diagnosis? Circulation 2002; 106: e22-e23.
20. Matsuda M, Tsukahara M, Kondoh O, et al. Familial isolated noncompaction of ventricular myocardium. J Hum Genet 1999; 44: 126-8.
21. Seres L, Lopez J, Larrousse E, et al. Isolated noncompaction left ventricular myocardium and polymorphic ventricular tachycardia. Clin Cardiol 2003; 26: 46-8.
22. Conraads V, Paelinck B, Vorlat A, et al. Isolated non-compaction of the left ventricle: a rare indication for transplantation. J Heart Lung Transplant 2001; 20: 904-7.
23. Yasukawa K, Terai M, Honda A, et al. Isolated noncompaction of ventricular myocardium associated with fatal ventricular fibrillation. Pediatr Cardiol 2001; 22: 512-4.
24. Boyd MT, Seward JB, Tajik AJ, et al. Frequency and location of prominent left ventricular trabeculations at autopsy in 474 normal human hearts: implications for evaluation of mural thrombi by two-dimensional echocardiography. J Am Coll Cardiol 1987; 9: 323-6.
25. Toyono M, Kondo C, Nakajima Y, et al. Effects of carvedilol on left ventricular function, mass, and scintigraphic findings in isolated left ventricular non-compaction. Heart 2001; 86: e4-e6.
26. Murphy RT, Thaman R, Blanes JG, et al. Natural history and familial characteristics of isolated left ventricular noncompaction. Eur Heart J 2005; 26: 187-92.
27. Weiford BC, Weiford BC, Subbarao VD, Mulhern KM. Noncompaction of ventricular myocardium. Circulation 2004; 109: 2965-71.
28. Petersen SE, Selvanayagam JB, Wiesmann F, et al. Left ventricular non-compaction: insights from cardiovascular magnetic resonance imaging. J Am Coll Cardiol 2005; 46: 101-5.