

Le trappole della consulenza cardiologica in medicina interna: un ovvio caso di cirrosi epatica etilica

Elena Biagini¹, Arianna Lanzi², Luigi Bolondi², Francesco Saia¹

Caso clinico discusso da Claudio Rapezzi¹

¹Istituto di Cardiologia, ²Dipartimento di Medicina Interna e Gastroenterologia, Università degli Studi, Policlinico S. Orsola-Malpighi, Bologna

(G Ital Cardiol 2008; 9 (3): 199-204)

Le informazioni sul paziente (testo in neretto) vengono presentate in stadi successivi ad un clinico esperto; le informazioni ricevute vengono commentate dal clinico (testo in chiaro), che condivide il suo ragionamento con il lettore. Il caso è completato da un commento degli autori.

© 2008 AIM Publishing Srl

Ricevuto l'8 febbraio 2008; accettato il 13 febbraio 2008.

Per la corrispondenza:

Dr. Francesco Saia

Istituto di Cardiologia
Università degli Studi
Policlinico S. Orsola-
Malpighi (Pad. 21)
Via Massarenti, 9
40138 Bologna
E-mail: francescosaia@
hotmail.com

Prof. Claudio Rapezzi

Istituto di Cardiologia
Università degli Studi
Policlinico S. Orsola-
Malpighi (Pad. 21)
Via Massarenti, 9
40138 Bologna
E-mail:
claudio.rapezzi@unibo.it

Un giovane di 36 anni con una diagnosi di epatopatia cronica alcolica nota da alcuni anni presenta un peggioramento delle condizioni cliniche generali, con aumento degli edemi agli arti inferiori e comparsa di ascite, e viene avviato ad una valutazione per eventuale trapianto ortotopico di fegato (OLT) comprensiva di consulenza cardiologica.

I riflessione: Come deve ragionare, cosa deve cercare, cosa deve escludere il cardiologo che valuta un possibile candidato all'OLT?

Il cardiologo deve ricercare sistematicamente eventuali fattori di rischio incrementale anestesologico-chirurgico per l'OLT. L'OLT prevede intrinsecamente manipolazioni acute dell'emodinamica di entità particolarmente marcata, tali da mettere a dura prova il cuore. La selezione dei candidati deve pertanto essere rigorosa in termini di esclusione di tutti i tipi di cardiopatia emodinamicamente significativa e di coronaropatie. Tipicamente l'iter valutativo prevede l'esecuzione di esame radiologico del torace, ECG standard ed ecocardiogramma. La scintigrafia miocardica è riservata a pazienti con fattori di rischio o sintomi suggestivi di cardiopatia ischemica. Specificamente, in presenza di almeno un fattore di rischio maggiore (età >60 anni, diabete mellito, angina pectoris, pregresso infarto miocardico, pregresso ictus o accidente ischemico

transitorio, insufficienza renale con creatinemia >1.8 mg/dl, scompenso cardiaco) o due fattori di rischio minori (abitudine tabagica anche pregressa, ipercolesterolemia prima dell'insorgenza dell'epatopatia, ipertensione arteriosa, età >45 anni se uomo o >50 anni se donna, alcolismo, familiarità per cardiopatia ischemica).

Nell'esecuzione di questi esami, vi sono alcune insidie da tenere bene in mente (Box 1). Ad esempio una moderata cardiomegalia è giustificata dalla presenza di circolo ipercinetico, pertanto la diagnosi di cardiomiopatia dilatativa va posta solo in presenza di frazione di eiezione ridotta o ai limiti inferiori del normale. Vanno sospettate e ricercate eventuali cardiopatie associate ad epatopatia (alcolica, glicogenosi, amiloidosi). Vanno definiti con la massima precisione possibile i valori pressori in arteria polmonare (sia perché l'epatopatia può causare ipertensione polmonare, sia perché l'ipertensione polmonare è un importante fattore incrementale del rischio anestesologico-chirurgico). Un momento particolarmente delicato è rappresentato dall'esecuzione dell'ecocardiogramma, che in quest'ambito è soggetto a diversi possibili "pitfalls".

All'anamnesi il paziente non presenta fattori di rischio cardiovascolare eccetto il fumo (10-15 sigarette/die). Riferisce un utilizzo saltuario di cannabinoidi ed un

Box 1

Valutazione cardiologica nel paziente con cirrosi epatica: cosa guardare, cosa cercare, come evitare errori diagnostici comuni

1. La sopraelevazione dell'emidiaframma può simulare una cardiomegalia.
2. Onde Q patologiche all'ECG ("pseudonecrosi") in sede inferiore sono di frequente riscontro nel paziente con cirrosi epatica a causa dell'ascite e della sopraelevazione dell'emidiaframma destro.
3. Ascite e versamento pericardico possono causare una riduzione dei voltaggi del QRS.
4. Un versamento pericardico (lieve-moderato) è frequente nel paziente cirrotico (ipoalbuminemia, espansione del volume circolante, ecc.) e non esprime necessariamente una patologia del pericardio.
5. La cirrosi epatica di per sé è causa di circolo ipercinetico e quindi di sovraccarico di volume del cuore sinistro. Attenzione quindi alle false diagnosi di cardiopatia dilatativa, che va sospettata solo in presenza di un ventricolo dilatato con frazione di eiezione ridotta o normale (laddove dovrebbe essere ipernormale).
6. I falsi positivi sono molto frequenti anche alla miocardioscintigrafia (deficit fissi di captazione del tracciante in sede infero-apicale).

pregresso abuso alcolico (circa 1 litro di vino al giorno e frequente abuso di superalcolici). Presenta allergia a pollini e metalli. All'anamnesi familiare non vi sono riscontri di patologie cardiovascolari o epatiche.

Quattro anni prima, aveva presentato edemi declivi ed ascite, con rialzo degli indici di colestasi e di citonecrosi epatica. Una biopsia epatica aveva documentato un quadro di cirrosi epatica. All'esofagogastroduodenoscopia non si evidenziavano varici esofagee. La diagnosi di dimissione fu di "epatopatia cronica a verosimile eziologia etilica". Nel corso degli anni successivi, nonostante l'astensione dall'assunzione di alcolici, non si è rilevato un sostanziale miglioramento dell'epatopatia e persistono gli ede-

mi agli arti inferiori e il versamento ascitico.

All'ingresso in ospedale il paziente presenta epatomegalia ed edemi improntabili agli arti inferiori. La pressione arteriosa è 120/80 mmHg e la frequenza cardiaca di 75 b/min.

L'esame obiettivo cardiologico rivela la presenza di un tono protodiastolico. I polsi periferici sono normali, la pressione venosa giugulare aumentata.

Tra gli esami di laboratorio si evidenziano: emoglobina 14.7 g/dl (v.n. 12.0-15.0 g/dl), globuli bianchi 7.74 10³/mm³ (v.n. 4.20-9.00 10³/mm³), piastrine 182 10³/mm³ (v.n. 150-380 10³/mm³), bilirubina totale 0.64 mg/dl (v.n. 0.20-1.10 mg/dl), fosfatasi alcalina 946 U/l (v.n. 98-280 U/l), transaminasi glutammico-ossalacetica (GOT) 46 U/l (v.n. <32 U/l), transaminasi glutammico-piruvica (GPT) 27 U/l (v.n. <31 U/l), γ -glutamyltranspeptidasi (γ GT) 271 U/l (v.n. 0-50 U/l), latticodeidrogenasi 256 U/l (v.n. 230-480 U/l), *international normalized ratio* (INR) 1, sodio 137 mmol/l (v.n. 135-146 mmol/l), creatinina 1.21 mg/dl (v.n. 0.50-1.20 mg/dl), urea 0.46 mg/dl (v.n. 15-50 mg/dl), potassio 4.6 mmol/l (v.n. 3.5-5.3 mmol/l), proteine 4.8 mg/dl (v.n. 6.0-8.0 mg/dl), albumina 2.5 g/dl (v.n. 3.5-5.0 g/dl). I marker sierici di infezione da virus dell'epatite B o C risultano negativi, come pure gli esami sierologici per patologie di tipo autoimmune.

L'ECG (Figura 1) mostra un ritmo sinusale a frequenza 75 b/min, alterazioni aspecifiche dell'onda T, impegno biatriale.

L'eco-Doppler venoso degli arti inferiori documenta la pervietà e la continenza delle vene safene e varicosità collaterali diffuse bilateralmente con tendenza all'edema più rilevante a destra.

Un'ecografia addominale conferma la presenza di marcata epatomegalia con discreta splenomegalia, notevole dilatazione della vena cava inferiore (diametro circa 3 cm) e delle vene sovraepatiche con quadro Doppler suggestivo di insufficienza tricuspide (Figura 2).

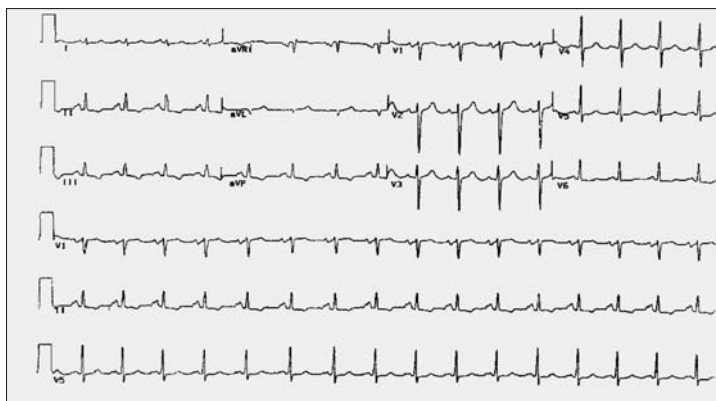

Figura 1. ECG standard a 12 derivazioni. Sono presenti alterazioni aspecifiche della ripolarizzazione ventricolare (onde T negative in D2, D3, aVF e piatte in V₅-V₆) e segni di impegno biatriale (onda P in D2 di durata >120 ms e con voltaggio della componente destra >0.15 mV; onda P in V₁ difasica con componente terminale negativa aumentata).

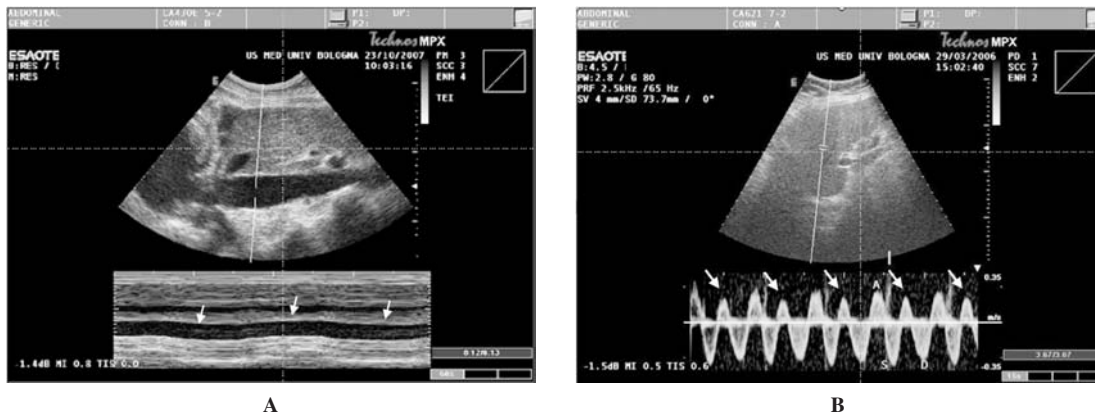


Figura 2. Ecografia addominale. A: all'esame bidimensionale è evidente la dilatazione della vena cava inferiore. All'esame M-mode (riquadro in basso) non vi sono significative modificazioni del calibro della vena cava in relazione agli atti respiratori. B: studio Doppler di una vena sovraepatica, che documenta una inversione mesosistolica del flusso (freccie), compatibile con la presenza di rigurgito tricuspидale.

Il riflesso: Siamo tutti d'accordo sulla diagnosi di epatopatia cronica ad eziologia alcolica e sull'indicazione al trapianto di fegato?

Una revisione critica delle indagini eseguite ci porta ad evidenziare alcune discrepanze clinico-laboratoristiche:

1. la mancanza di chiari segni di miglioramento dell'epatopatia nonostante l'astinenza protratta dagli alcolici;
2. il quadro laboratoristico caratterizzato da aumento del rapporto GOT/GPT, persistenza di valori elevati di γ GT e fosfatasi alcalina in assenza di segni clinici ed ecografici di colestasi e la normalità degli indici di funzione epatica (INR, bilirubina);
3. la dilatazione importante della vena cava inferiore e delle vene sovraepatiche, che rappresenta un elemento incongruente con una diagnosi di cirrosi epatica e richiama alla mente la possibilità di un coesistente aumento di pressione atriale destra.

Inoltre, i dati laboratoristici potrebbero orientare verso diagnosi alternative come cirrosi biliare primitiva, colangite sclerosante, sarcoidosi. D'altra parte, i dati ecografici suggeriscono la possibilità di un'epatopatia da stasi, da possibile cardiopatia associata.

L'esame radiologico del torace (Figura 3) documenta una diffusa accentuazione della trama interstiziale compatibile con congestione ed una lieve cardiomegalia.

L'ecocardiogramma (Figura 4) mostra aumento del volume atriale sinistro di grado lieve, pattern di riempimento ventricolare sinistro di tipo restrittivo (rapporto E/A 1.6, tempo di decelerazione 135 ms), prollasso di entrambi i lembi della valvola mitrale, frazione di eiezione del ventricolo sinistro 54%, vena cava inferiore dilatata senza escursioni respiratorie, pressione sistolica del ventricolo destro 35 mmHg, insufficienza tricuspидale di grado minimo, ispessimento pericardico. Variazioni respiratorie significative del flusso transmitralico e delle cavità cardiache.

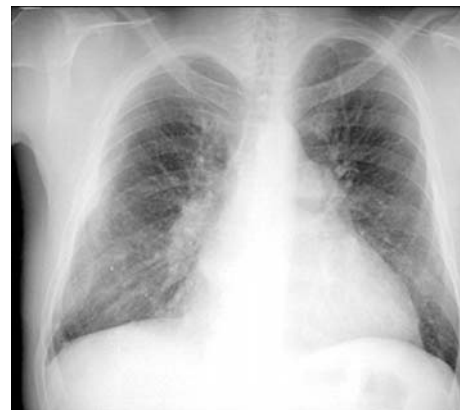

Figura 3. Esame radiologico del torace in proiezione antero-posteriore. È presente una lieve cardiomegalia con diffusa accentuazione della trama interstiziale.

Il paziente viene quindi sottoposto ad uno studio emodinamico-angiografico. Le coronarie risultano angiograficamente indenni. Il cateterismo cardiaco mostra:

- pressione atriale destra 22/21/19 mmHg (onda a/onda v/media),
- pressione ventricolare destra 34/15/22 mmHg (sistolica/protodiastolica/telediastolica),
- pressione capillare polmonare 24/18/20 mmHg (onda a/onda v/media),
- pressione ventricolare sinistra 123/0/20 (sistolica/protodiastolica/telediastolica),
- portata cardiaca 3.8 l/min con indice cardiaco 1.8 l/min/m²,
- morfologia della curva di pressione diastolica ventricolare a "dip-and-plateau" (Figura 5).

Una risonanza magnetica cardiaca evidenzia: assenza di alterazioni del segnale a carico delle pareti ventricolari; modica dilatazione del ventricolo destro; ispessimento pericardico moderato senza calcificazioni (Figura 6). Tale ispessimento appare per lo più ipodenso nelle sequenze pesate in T1, T2 e

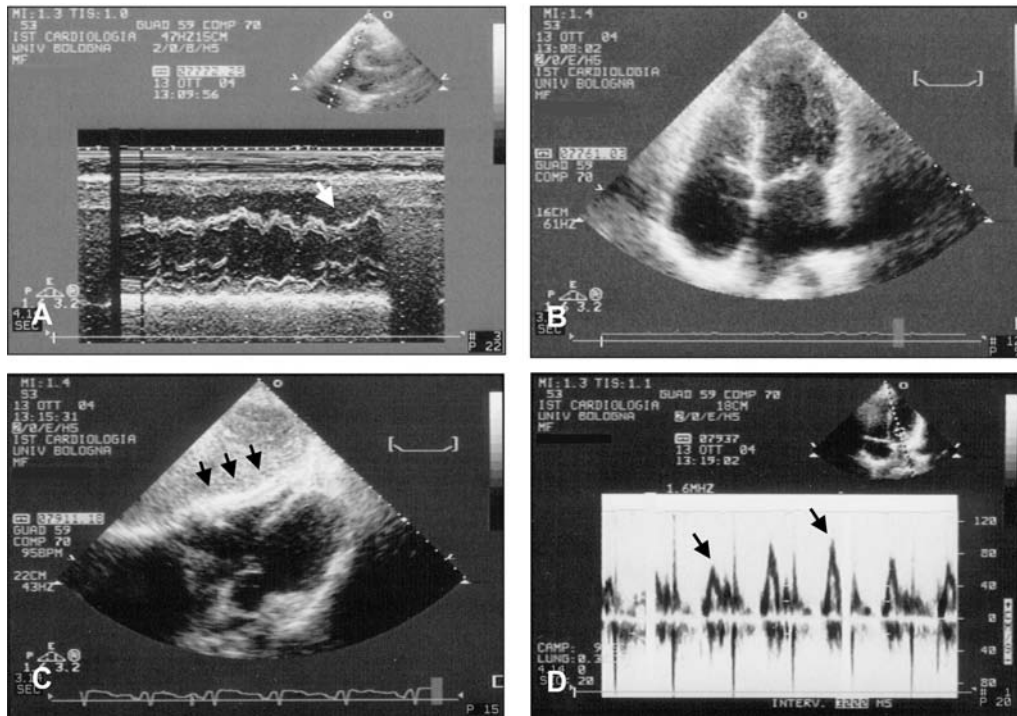


Figura 4. Ecocardiogramma. A: variazioni respiratorie dei diametri dei ventricoli destro e sinistro all'esame M-mode. In fase inspiratoria i diametri del ventricolo destro (freccia) aumentano sensibilmente a scapito di quelli del ventricolo sinistro, che si riducono consensualmente. B: la proiezione apicale 4 camere mostra una lieve dilatazione dell'atrio sinistro con normali dimensioni di entrambi i ventricoli. C: la proiezione sottocostale mostra un importante ispessimento del pericardio in sede sottodiaframmatica. D: significative variazioni respiratorie del pattern di riempimento mitralico misurate con Doppler pulsato (freccie): velocità massima 97 cm/s, minima 62 cm/s.

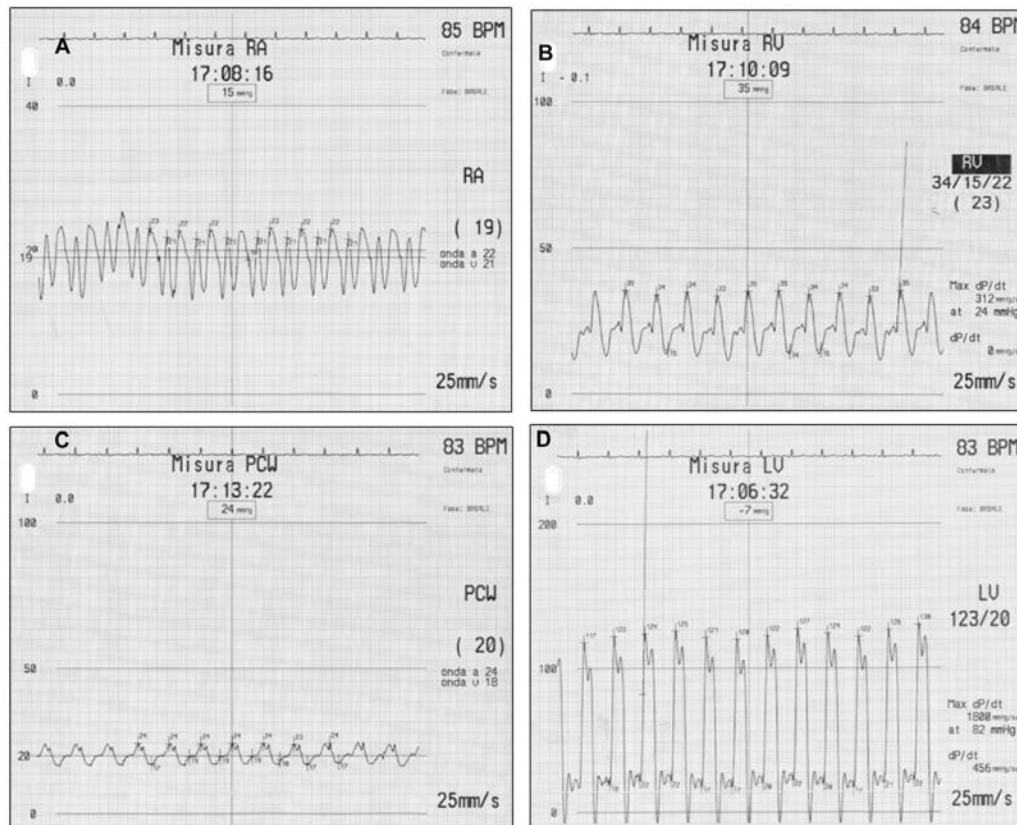


Figura 5. Cateterismo cardiaco. A: atrio destro. B: ventricolo destro. C: pressione capillare polmonare. D: ventricolo sinistro. Le curve ventricolari destra e sinistra sono caratterizzate da una rapida caduta diastolica (dip) seguita da una altrettanto rapida crescita delle pressioni fino a valori elevati e costanti fino alla sistole successiva (plateau) (riempimento a dip-and-plateau o segno della radice quadrata). È evidente la sostanziale eguaglianza pressoria delle quattro cavità cardiache in diastole.

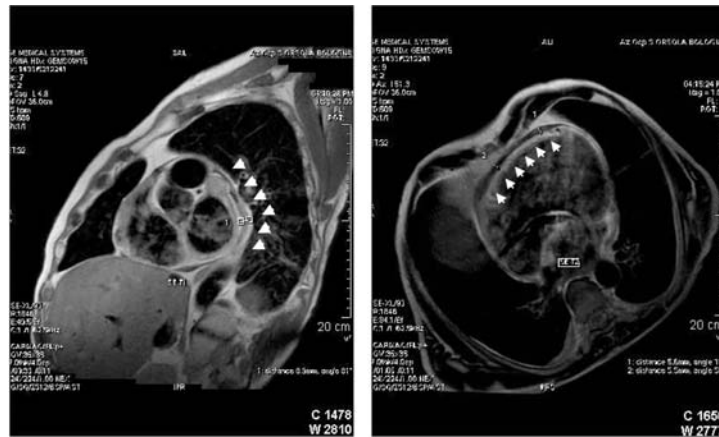


Figura 6. Risonanza magnetica nucleare. Si evidenzia un ispessimento pericardico circonferenziale di spessore massimo compreso tra 5 e 9 mm, in particolare a livello della parete posteriore del ventricolo sinistro (a sinistra) e della parete libera del ventricolo destro (a destra).

FAT-SAT e non si osserva impregnazione dopo somministrazione di mezzo di contrasto, apparendo pertanto riferibile a tessuto fibroso.

III riflessione: È evidente a questo punto che siamo in presenza di una cardiopatia organica caratterizzata da importante aumento delle pressioni di riempimento del cuore, in particolare dell'atrio destro. La diagnosi "epatologica" potrebbe pertanto essere quella di "cirrosi cardiaca" e non di "cirrosi epatica alcolica".

È ragionevolmente escludibile sia una valvulopatia sia una cardiopatia congenita sia una forma di cardiopatia ischemica. Rimane aperta la diagnosi differenziale fra cardiomiopatia restrittiva e pericardite costrittiva. In linea generale tale diagnosi differenziale si basa principalmente sui seguenti punti:

- alterazioni morfologiche del pericardio o viceversa del miocardio alle metodiche di imaging,
- entità della dilatazione atriale,
- rapporti quantitativi fra le pressioni di riempimento del cuore destro e del cuore sinistro,
- entità dell'ipertensione polmonare,
- comportamento del flusso transmitralico e transtricuspidale o della curva di pressione in rapporto alle fasi del respiro,
- eventuali alterazioni istologiche del miocardio ventricolare.

Nel caso in questione l'ecocardiogramma e la risonanza magnetica nucleare documentano un marcato ispessimento pericardico, in assenza di calcificazioni. Non vi sono aspetti morfologici suggestivi di cardiopatia. L'assenza di importante dilatazione biatriale depone contro l'ipotesi di cardiopatia restrittiva. Il cateterismo cardiaco mostra un sostanziale equilibrio delle pressioni di riempimento sui due lati del cuore, con pressioni diastoliche ventricolare destra e ventricolare sinistra uguali tra loro ed alle pressioni atriali. Questo è un forte segno a favore della costrizione pericardica (mentre nelle forme di cardiomiopatia restrittiva si hanno più spesso pressioni maggiormente elevate a sini-

stra). Altri elementi a favore di tale diagnosi sono l'assenza di variazioni respiratorie della pressione atriale destra, in genere presenti nel soggetto con cardiomiopatia restrittiva, la pressione arteriosa sistolica polmonare ai limiti superiori della norma, laddove spesso è elevata nei pazienti con miocardiopatia restrittiva.

In questo contesto, l'assenza di calcificazioni pericardiche non deve trarre in inganno e può essere ragionevolmente formulata una diagnosi di pericardite costrittiva.

Sulla base dei riscontri di ecocardiogramma, cateterismo cardiaco e risonanza magnetica nucleare, viene posta la diagnosi di pericardite costrittiva. Tale patologia è verosimilmente responsabile del deterioramento, relativamente inatteso, dell'epatopatia.

In considerazione del quadro clinico complessivo e dell'inefficacia della terapia medica per lo scompenso cardiaco, il caso clinico viene discusso con i cardiocirurghi e si decide di procedere ad intervento di pericardiectomia. L'intervento viene effettuato con successo alcuni giorni dopo. Il reperto anatomico-patologico conferma la presenza di pericardite cronica fibrosa.

A 2 anni dall'intervento il paziente è in ottime condizioni generali, in assenza di episodi di scompenso cardiaco, di versamento ascitico o comparsa di edemi declivi. Gli esami di laboratorio e l'ecografia addominale mostrano un quadro di epatopatia cronica in buon compenso. Lo screening per trapianto di fegato è stato interrotto.

Commento

Il caso rappresentato è esemplificativo delle tre possibili interazioni fra malattie epatiche e malattie cardiache¹ (Box 2).

Nella valutazione cardiologica del paziente epatopatico bisogna sempre tener presente la relazione bidi-

Box 2

La complessa interazione tra malattia epatica e malattia cardiaca

1. Epatopatia come causa di malattia cardiaca
 - Sovraccarico cronico di volume delle cavità cardiache
 - Iperensione porto-polmonare ed ipertrofia/dilatazione del ventricolo destro
 - Allungamento del QTc da alterazioni metaboliche/diselettrolitiche
2. Malattia cardiaca come causa di epatopatia
 - Tutte le cardiopatie con ipertensione atriale destra e "cirrosi cardiaca" (attenzione alla pericardite costrittiva!)
3. Malattie epatiche e malattie cardiache con eziopatogenesi comune
 - Cardiomiopatia alcolica
 - Miocardite virale
 - Emocromatosi
 - Glicogenosi
 - (Amiloidosi)
 - Vasculiti
 - Altro

reazionale tra i due organi. Lo spettro delle epatopatie da malattie cardiache va da lievi alterazioni degli esami di laboratorio (lieve aumento di transaminasi, latticodeidrogenasi, γ GT, fosfatasi alcalina e bilirubina, lieve ipoalbuminemia)², all'epatite ischemica cardiogenica³, alla fibrosi epatica congestizia e alla cirrosi cardiaca⁴.

Tra le cardiopatie secondarie a malattie epatiche si annoverano sindrome epatopolmonare⁵, ipertensione porto-polmonare⁶, versamento pericardico⁷, "cardiomiopatia cirrotica"^{8,9}, scompenso cardiaco ad alta portata (causato dalla presenza di fistole arterovenose intraepatiche e più in generale del circolo ipercineti-

co)^{10,11}. Tra le patologie epatiche e cardiache con eziopatogenesi comune, si identificano patologie tossiche, infettive, metaboliche, autoimmuni e vasculiti¹.

Bibliografia

1. Naschitz JE, Slobodin G, Lewis RJ, Zuckerman E, Yeshurun D. Heart diseases affecting the liver and liver diseases affecting the heart. *Am Heart J* 2000; 140: 111-20.
2. Kubo SH, Walter BA, John DH, Clark M, Cody RJ. Liver function abnormalities in chronic heart failure. Influence of systemic hemodynamics. *Arch Intern Med* 1987; 147: 1227-30.
3. Fuchs S, Bogomolski-Yahalom V, Paltiel O, Ackerman Z. Ischemic hepatitis: clinical and laboratory observations of 34 patients. *J Clin Gastroenterol* 1998; 26: 183-6.
4. Valla D. Cirrhosis of vascular origin. *Rev Prat* 1991; 41: 1170-3.
5. Lange PA, Stoller JK. The hepatopulmonary syndrome. *Ann Intern Med* 1995; 122: 521-9.
6. Robalino BD, Moodie DS. Association between primary pulmonary hypertension and portal hypertension: analysis of its pathophysiology and clinical, laboratory and hemodynamic manifestations. *J Am Coll Cardiol* 1991; 17: 492-8.
7. Shah A, Variyam E. Pericardial effusion and left ventricular dysfunction associated with ascites secondary to hepatic cirrhosis. *Arch Intern Med* 1988; 148: 585-8.
8. Liu H, Song D, Lee SS. Cirrhotic cardiomyopathy. *Gastroenterol Clin Biol* 2002; 26: 842-7.
9. Moller S, Henriksen JH. Cirrhotic cardiomyopathy: a pathophysiological review of circulatory dysfunction in liver disease. *Heart* 2002; 87: 9-15.
10. Moller S, Henriksen JH. Cardiopulmonary complications in chronic liver disease. *World J Gastroenterol* 2006; 12: 526-38.
11. Brohee D, Franken P, Fievez M, et al. High-output right ventricular failure secondary to hepatic arteriovenous microfistulae. Selective arterial embolization treatment. *Arch Intern Med* 1984; 144: 1282-4.