- Copyright - Il Pensiero Scientifico Editore downloaded by IP 18.97.9.173 Tue, 20 Jan 2026, 03:15:32

Miectomia chirurgica estesa in una paziente con cardiomiopatia ipertrofica ostruttiva

Alessandra Rossi[1], Gabriele Giunti[2]

[1]S.O.D. di Anestesia, Terapia Intensiva, Rianimazione Cardiochirurgia, [2]S.O.D. di Cardiochirurgia, Dipartimento Cuore e Vasi, Azienda Ospedaliero-Universitaria Careggi, Firenze

(G Ital Cardiol 2008; 9 (4): 285)

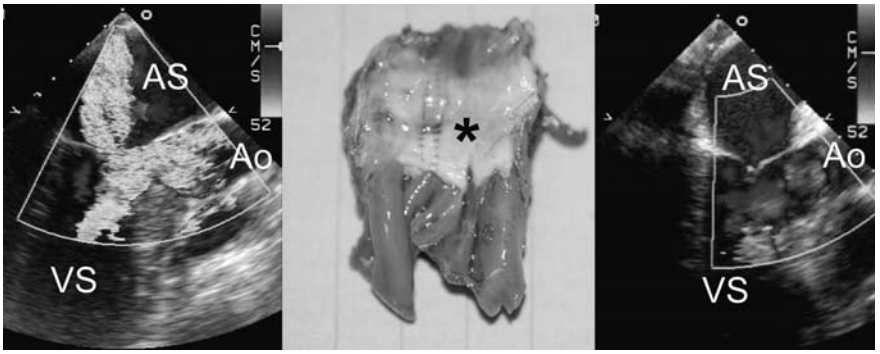

© 2008 AIM Publishing Srl

Ricevuto il 17 marzo 2008; accettato il 18 marzo 2008.

Per la corrispondenza:

Dr.ssa Alessandra Rossi

S.O.D. di Anestesia, Terapia Intensiva, Rianimazione Cardiochirurgia Azienda Ospedaliero-Universitaria Careggi Viale Morgagni, 85 50134 Firenze E-mail: aleross21@libero.it

Una donna di 62 anni, affetta da cardiomiopatia ipertrofica familiare, era seguita presso il Centro di Riferimento per le Cardiomiopatie del nostro ospedale da circa 11 anni. Negli ultimi 2 anni aveva sviluppato dispnea ingravescente associata ad ostruzione subaortica dinamica di grado severo, da movimento sistolico anteriore dei lembi mitralici (SAM). I sintomi, inquadrabili in una classe NYHA III, erano risultati refrattari alla terapia con nadololo e disopiramide alle dosi massime tollerate. È stata pertanto posta indicazione a una miectomia chirurgica. *A sinistra:* quadro ecocardiografico transesofageo preoperatorio, con marcata turbolenza telesistolica all'efflusso del ventricolo sinistro (VS) e insufficienza mitralica, da SAM, di grado severo. Il gradiente di picco all'efflusso era 84 mmHg. *Al centro:* il frammento chirurgico, con evidente area di fibrosi endocardica corrispondente alla regione di contatto del SAM (asterisco). *A destra:* quadro ecocardiografico transesofageo postoperatorio, con presenza di flusso laminare a livello del tratto di efflusso del VS e abolizione dell'insufficienza mitralica. Il gradiente di picco all'efflusso del VS era 7 mmHg. A 18 mesi dall'intervento la paziente sta bene, è stabile in classe NYHA I ed ha ripreso le normali attività. (Ao = aorta; AS = atrio sinistro).