- Copyright - Il Pensiero Scientifico Editore downloaded by IP 18.97.9.173 Tue, 20 Jan 2026, 03:40:20

Una rara causa di sincope nella cardiomiopatia ipertrofica

Rosaria Gaddi[1], Valerio Zacà[1], Stefano Lunghetti[1], Massimo Fineschi[1], Raffaele Rocchi[2], Sergio Mondillo[1], Roberto Favilli[1]

[1]Dipartimento Cardiologico, [2]Dipartimento di Neuroscienze, Policlinico S. Maria alle Scotte, Azienda Ospedaliera Universitaria Senese, Siena

Key words:
Hypertrophic cardiomyopathy; Myocardial ischemia; Syncope.

Syncope and pre-syncope represent common symptoms in patients with hypertrophic cardiomyopathy. The clinical scenario of recurrent and frequent syncopal episodes is one of the most challenging in the management of patients with hypertrophic cardiomyopathy. Syncope in hypertrophic cardiomyopathy patients usually recognizes two underlying mechanisms: arrhythmias or primary hemodynamic mechanism. The concomitant presence of myocardial ischemia is one of the potential triggers in the context of syncope due to hemodynamic mechanism. Myocardial ischemia is not generally related to epicardial coronary artery atherosclerotic disease but rather to the presence of partially obliterated intramural coronary arteries or narrowed vessels.

We report the rare case of a patient with hypertrophic cardiomyopathy presenting with recurrent syncopal episodes due to myocardial ischemia secondary to severe stenosis of the left anterior descending coronary artery.

(G Ital Cardiol 2008; 9 (4): 280-284)

© 2008 AIM Publishing Srl

Ricevuto il 10 ottobre 2007; nuova stesura il 12 novembre 2007; accettato il 13 novembre 2007.

Per la corrispondenza:

Dr. Valerio Zacà

Dipartimento Cardiologico
Policlinico S. Maria alle Scotte
Azienda Ospedaliera Universitaria Senese
Viale Bracci
53100 Siena
E-mail: valezeta@libero.it

Introduzione

La sincope è definita come un'improvvisa e transitoria perdita di coscienza e del tono posturale a recupero spontaneo[1]. È un'entità clinica comune che rappresenta circa il 3% degli accessi al pronto soccorso e il 6% degli accessi in ospedale la cui incidenza nella popolazione generale aumenta con l'avanzare dell'età[2]. È stimato che circa un terzo delle persone presenterà un episodio sincopale nella propria vita[2]. La sincope può essere il risultato di molteplici cause, cardiovascolari e non cardiovascolari, il cui meccanismo fisiopatologico comune è rappresentato da una riduzione globale reversibile del flusso sanguigno al sistema di attivazione reticolare del tronco encefalico che vicaria il controllo dello stato di coscienza[1].

Le malattie cardiache strutturali e aritmiche costituiscono il substrato fisiopatologico di circa il 15-20% di tutte le sincopi[1,2]; tra queste la cardiomiopatia ipertrofica (CMI) rappresenta una potenziale causa che riconosce un meccanismo fisiopatologico emodinamico o aritmico[3-5].

Descriviamo il caso clinico di una paziente affetta da CMI con episodi sincopali ricorrenti.

Caso clinico

Nel maggio 2005, una donna di 70 anni ipertesa, dislipidemica con pregressa diagnosi di CMI, giungeva alla nostra osservazione per essere sottoposta ad accertamenti in merito ad una sintomatologia caratterizzata da alcuni episodi sincopali verificatisi negli ultimi mesi.

Dall'anamnesi non emergevano familiarità per malattie cardiovascolari o altre condizioni medico-chirurgiche degne di nota. Dal colloquio con la paziente e i familiari venivano descritti due tipi di episodi sincopali. Un primo tipo si verificava dopo sforzo fisico e si presentava con astenia profusa e sensazione pre-sincopale associata a lieve tremore agli arti superiori seguiti da sincope vera e propria. Un secondo tipo si verificava in fase post-prandiale precoce con senso di gonfiore epigastrico seguito occasionalmente da senso di oppressione toracica e dispnea con astenia profusa ed infine sincope. Inoltre, durante una precedente ospedalizzazione in ambiente internistico si era verificato un episodio sincopale non associato a modificazioni elettrocardiografiche o dei parametri vitali registrati durante il monitoraggio continuo. Prima del ricovero la paziente si era sottoposta a

- Copyright - Il Pensiero Scientifico Editore downloaded by IP 18.97.9.173 Tue, 20 Jan 2026, 03:40:20

valutazione specialistica neurologica, risultata nella norma, e ad altri numerosi accertamenti tra cui ECG Holter delle 24 h che aveva documentato rari battiti extrasistolici sopraventricolari e ventricolari ed un breve tratto di sottoslivellamento del tratto ST di circa 2.5 mm occorso in condizioni di riposo e asintomatico (Figura 1). La paziente, al momento del ricovero, era in terapia domiciliare con verapamil, losartan, acido acetilsalicilico, paroxetina, atorvastatina ed acido valproico.

L'ECG di ingresso mostrava ritmo sinusale a frequenza di 70 b/min, deviazione assiale sinistra, blocco atrioventricolare di primo grado, segni di ipertrofia ventricolare sinistra, alterazioni secondarie della fase di ripolarizzazione ventricolare, QTc nei limiti (Figura 2).

Dal laboratorio, risultavano nella norma i parametri ematochimici di routine; assetto lipidico (paziente già in trattamento con statina): colesterolo totale 164 mg/dl, colesterolo HDL 56 mg/dl, colesterolo LDL 91 mg/dl, trigliceridi 85 mg/dl.

Un ecocardiogramma transtoracico mostrava: normali diametri endocavitari del ventricolo sinistro con modesta ipertrofia parietale e del setto interventricolare con ipertrofia marcata del segmento basale del setto interventricolare (19 mm) (Figura 3); non gradienti dinamici nel canale di efflusso del ventricolo sinistro; non movimento sistolico anteriore del lembo mitralico anteriore; funzione sistolica conservata (frazione di eiezione 65-70%); insufficienza mitralica di grado lieve.

Durante il monitoraggio elettrocardiografico continuo avvenuto nei giorni della degenza ospedaliera, abbiamo potuto documentare frequenti alterazioni ischemiche del tratto ST-T prevalentemente asintomatiche o paucisintomatiche sempre in assenza di angor. In particolare, in occasione di un episodio pre-sincopale postprandiale, la registrazione elettrocardiografica continua alla telemetria mostrava sottoslivellamento del tratto ST di circa 3-4 mm (Figura 4). In nessuna occasione sono state registrate aritmie sopraventricolari, ventricolari o disturbi di conduzione.

Veniva pertanto programmato esame coronarografico ed emodinamico che mostrava stenosi critica dell'arteria interventricolare anteriore nel tratto medio (Figura 5A), lesione che veniva pertanto trattata con angioplastica e impianto di stent metallico convenzionale (Figura 5B). Alla ventricolografia era evidente una marcata ipertrofia parietale medio-ventricolare deter-

Figura 3. *Proiezione ecocardiografica parasternale asse lungo con evidente ipertrofia parietale ventricolare sinistra prevalentemente settale.*

Figura 1. *Registrazione ECG Holter con sottoslivellamento del tratto ST di circa 2.5 mm.*

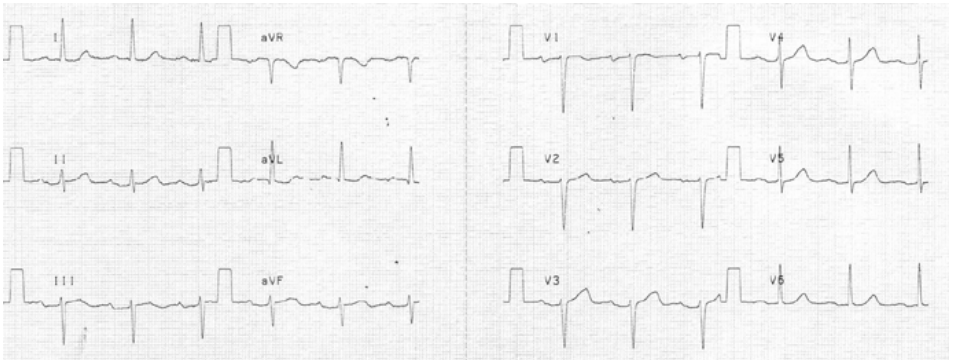

Figura 2. *ECG a 12 derivazioni in ingresso.*

- Copyright - Il Pensiero Scientifico Editore downloaded by IP 18.97.9.173 Tue, 20 Jan 2026, 03:40:20

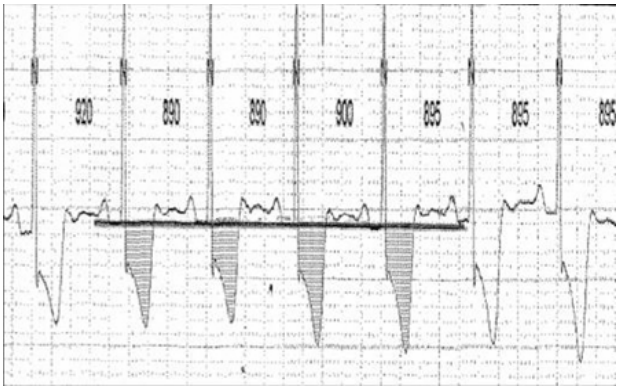

Figura 4. *Registrazione elettrocardiografica di telemetria durante episodio pre-sincopale post-prandiale; è evidente sottoslivellamento del tratto ST di circa 3-4 mm.*

minante una pseudo-obliterazione telesistolica della cavità ventricolare sinistra (Figura 6); veniva inoltre dimostrato gradiente intraventricolare di grado variabile (max 90 mmHg). Durante la fase diagnostica della procedura si verificavano alcuni episodi di significativo sottoslivellamento del tratto ST associati ad ipotensione arteriosa marcata sintomatica in assenza di variazioni significative della frequenza cardiaca e di angor.

Nei giorni successivi alla procedura la paziente era asintomatica e non venivano registrate aritmie o alterazioni del tratto ST-T alla telemetria. Prima della dimissione la paziente veniva sottoposta a test ergometrico massimale risultato negativo per segni e sintomi di ischemia miocardica inducibile in assenza di aritmie ipo- e ipercinetiche ventricolari. La paziente veniva pertanto dimessa con la seguente terapia: verapamil, acido acetilsalicilico, paroxetina, acido valproico, ticlopidina, omeprazolo e simvastatina.

Nei mesi successivi alla dimissione, la paziente è rimasta asintomatica per episodi sincopali; i vari controlli ecocardiografici cui è stata sottoposta (ultimo nel giugno 2006) hanno variabilmente evidenziato la presenza di un minimo gradiente intraventricolare.

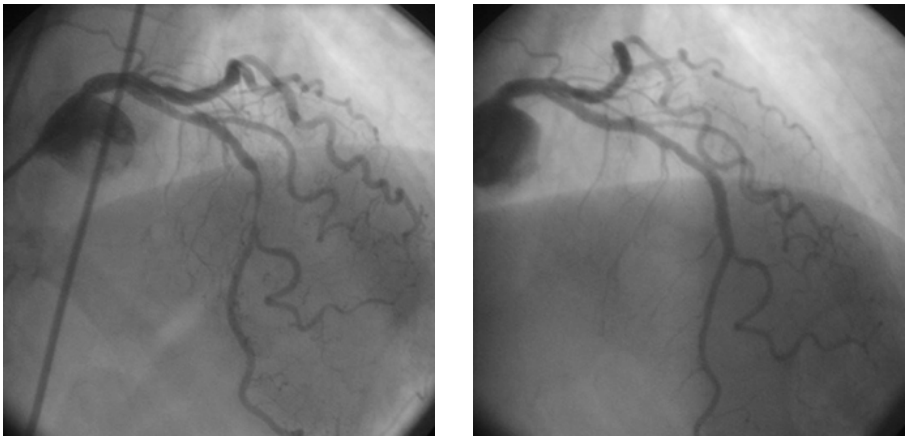

A B

Figura 5. *Dimostrazione coronarografica di stenosi critica dell'arteria interventricolare anteriore* (A) *trattata con angioplastica e stenting* (B).

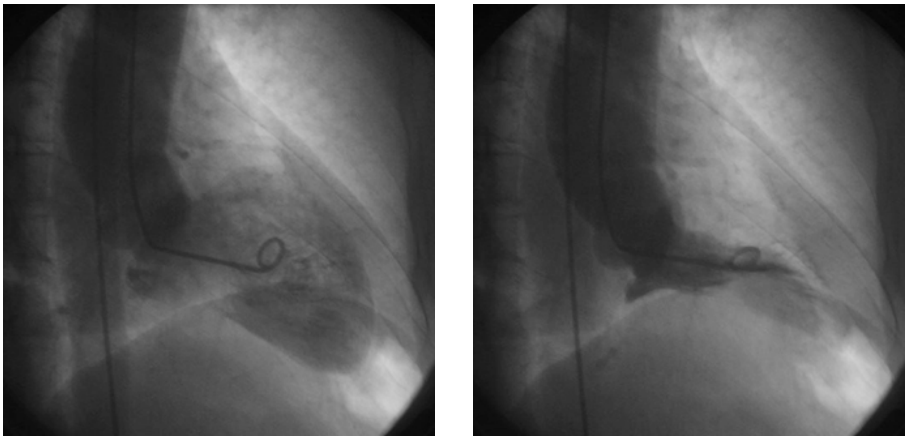

A B

Figura 6. *Diastole* (A) *e sistole* (B) *ventricolare sinistra alla ventricolografia: evidenza di pressoché completa obliterazione della cavità ventricolare sinistra in fase telesistolica.*

- Copyright - Il Pensiero Scientifico Editore downloaded by IP 18.97.9.173 Tue, 20 Jan 2026, 03:40:20

Discussione

Episodi sincopali e pre-sincopali sono sintomi tipici in circa il 15-25% dei pazienti con CMI[6,7]. In questa popolazione, alterazioni dello stato di coscienza sono comunemente provocate dall'esercizio fisico (sia durante che dopo sforzo) o da cambiamenti posturali, anche se tali episodi possono avvenire in condizioni di riposo ed essere in genere più severi nel periodo post-prandiale[5]. Sincopi e pre-sincopi si verificano in genere senza sintomi o segni prodromici[5]. Nella maggior parte dei casi il meccanismo responsabile non viene identificato nonostante ripetute registrazioni all'ECG Holter, monitoraggio elettrocardiografico con dispositivi attivati dal paziente, test ergometrici o studi elettrofisiologici invasivi. Pertanto, lo scenario caratterizzato da sincopi ricorrenti e ravvicinate rappresenta uno dei quadri clinici più difficili da affrontare in termini diagnostici e terapeutici nella CMI.

La sincope in pazienti con CMI riconosce in termini generali due potenziali meccanismi fisiopatologici: disturbi di natura aritmica o disturbi primari dell'emodinamica[3,5].

Le tachi- e bradiaritmie sopraventricolari e ventricolari, i blocchi atrioventricolari e la disfunzione del nodo del seno sono cause comuni di sincope in pazienti con CMI[8-10]. Sebbene episodi di fibrillazione atriale e tachicardie ventricolari non sostenute siano di frequente osservazione, questi sono in genere ben tollerati e possono decorrere asintomatici[8-10]. In altri casi parossismi di aritmie sopraventricolari o ventricolari possono essere responsabili di deterioramento emodinamico acuto risultando in sincope o insufficienza cardiaca[8-10]. Questo si verifica come conseguenza di ridotto riempimento diastolico e gittata cardiaca secondari all'aumentata frequenza ventricolare e a perdita del contributo atriale alla fase di riempimento di una camera ventricolare sinistra ipertrofica con alterato rilasciamento e scarsa compliance[5].

Un'anomala risposta pressoria durante esercizio fisico, definita come il mancato aumento dei valori sistolici di oltre 20 mmHg o una diminuzione dei valori sistolici rispetto al basale, è di frequente osservazione in pazienti con CMI[11]. L'ostruzione del tratto di efflusso del ventricolo sinistro, soprattutto se dinamica, è stata classicamente ritenuta come la causa più comune di ipotensione e sincope da sforzo[5]. Tuttavia, recenti studi hanno dimostrato la presenza di alterazioni del controllo riflesso del tono vascolare periferico in pazienti con CMI che possono mediare un'improvvisa ed inappropriata vasodilatazione con conseguenti episodi ipotensivi a loro volta in grado di indurre sincope[12,13]. È stato suggerito come il meccanismo responsabile di questa anomala risposta vascolare sia rappresentato dall'attivazione e/o disfunzione dei meccanorecettori della parete del ventricolo sinistro che, quando stimolati, inibiscono l'efferenza simpatica dal tronco encefalico inducendo vasodilatazione periferica inappropriata[5,12,13].

Sempre nell'ambito delle sincopi da meccanismo primariamente emodinamico, un altro fattore precipitante può essere rappresentato dalla presenza concomitante di ischemia miocardica a livello del ventricolo sinistro. L'ischemia miocardica è un evento comune in caso di CMI che può presentare gradi di severità e correlati clinici variabili[14,15]. La presenza di ischemia miocardica non è generalmente dovuta a malattia aterosclerotica delle arterie coronarie epicardiche ma piuttosto alla presenza di arterie coronarie a decorso intramurale parzialmente obliterate o troppo piccole[15]. Può verificarsi anche una condizione di ischemia da discrepanza per l'eccessiva ipertrofia parietale, o di ischemia degli strati subendocardici dovuta alle elevate pressioni di riempimento ventricolari e al gradiente pressorio intraventricolare stesso[13,14]. Inoltre, numerosi studi coordinati dal gruppo di Cecchi[16] e Camici[17] hanno dimostrato, mediante l'utilizzo di tomografia ad emissione di positroni, la presenza di una marcata riduzione della risposta vasodilatatoria al dipiridamolo nella maggioranza dei pazienti con CMI in segmenti di ventricolo sinistro sia ipertrofici che non ipertrofici. Tali reperti sono indicativi di disfunzione microvascolare diffusa che rappresenta un verosimile substrato per ischemia miocardica ricorrente[17]. Studi più recenti hanno suggerito come il grado di severità della disfunzione microvascolare in caso di CMI rappresenti un predittore potente e precoce di disfunzione contrattile e rimodellamento ventricolare sinistro, e di eventi clinici avversi[18,19].

La mancata documentazione di tachi- o bradiaritmie sopraventricolari o ventricolari in concomitanza degli eventi sincopali e pre-sincopali escludeva, nel caso descritto, i disturbi aritmici come potenziale meccanismo fisiopatologico. La presenza di alterazioni significative del tratto ST registrate anche in occasione di un episodio pre-sincopale appariva, infatti, suggestiva di un ruolo centrale dell'ischemia miocardica come elemento precipitante.

Nel caso descritto la causa principale dell'ischemia era rappresentata da una lesione aterosclerotica dell'arteria interventricolare anteriore al di sotto dell'emergenza del primo ramo settale, pertanto un'eventuale procedura di alcolizzazione del primo ramo settale non sarebbe stata utile. In caso di sintomi anginosi o sincopali la cui severità e/o frequenza mal correla con il grado di ostruzione, l'esame angiografico viene ritenuto dirimente[2,14]. Lesioni aterosclerotiche coronariche non sono di frequente osservazione in pazienti con CMI; tuttavia, soprattutto in pazienti adulti, può essere presente una concomitante malattia coronarica che, se di grado severo, è stata dimostrata essere associata ad un'aumentata mortalità globale e cardiaca[20]. La presenza di coronaropatia rappresenta un fattore prognostico negativo aggiuntivo nella storia naturale di malattia nella CMI e dovrebbe pertanto essere prevenuta o trattata con interventi terapeutici aggressivi[20].

La nostra osservazione conferma come la presenza di malattia aterosclerotica coronarica, sebbene non comune, possa rappresentare una causa potenzialmente reversibile di sintomi in pazienti con CMI.

- Copyright - Il Pensiero Scientifico Editore downloaded by IP 18.97.9.173 Tue, 20 Jan 2026, 03:40:20

Riassunto

Episodi sincopali e pre-sincopali sono sintomi comuni in pazienti affetti da cardiomiopatia ipertrofica e lo scenario caratterizzato da sincopi ricorrenti e ravvicinate rappresenta uno dei quadri clinici più difficili da affrontare in termini diagnostici e terapeutici in questa malattia. La sincope in pazienti con cardiomiopatia ipertrofica riconosce in termini generali due potenziali meccanismi fisiopatologici: disturbi di natura aritmica o disturbi primari dell'emodinamica. La presenza concomitante di ischemia miocardica a livello del ventricolo sinistro rappresenta uno dei possibili fattori precipitanti nell'ambito delle sincopi da disturbi dell'emodinamica. La presenza di ischemia miocardica in casi di cardiomiopatia ipertrofica non è generalmente dovuta a malattia aterosclerotica delle arterie coronarie epicardiche ma piuttosto alla presenza di arterie coronarie a decorso intramurale parzialmente obliterate o troppo piccole.

Descriviamo il raro caso clinico di una paziente affetta da cardiomiopatia ipertrofica con episodi sincopali ricorrenti dovuti ad ischemia miocardica determinata da una lesione aterosclerotica critica dell'arteria interventricolare anteriore.

Parole chiave: Cardiomiopatia ipertrofica; Ischemia miocardica; Sincope.

Bibliografia

1. Jhanjee R, van Dijk JG, Sakaguchi S, Benditt DG. Syncope in adults: terminology, classification, and diagnostic strategy. Pacing Clin Electrophysiol 2006; 29: 1160-9.
2. Brignole M, Alboni P, Benditt DG, et al, for the Task Force on Syncope of the European Society of Cardiology. Guidelines on management (diagnosis and treatment) of syncope - update 2004. Europace 2004; 6: 467-537.
3. Maron BJ, Bonow RO, Cannon RO 3rd, Leon MB, Epstein SE. Hypertrophic cardiomyopathy. Interrelations of clinical manifestations, pathophysiology, and therapy (1). N Engl J Med 1987; 316: 780-9.
4. Maron BJ. Hypertrophic cardiomyopathy: a systematic review. JAMA 2002; 287: 1308-20.
5. Williams L, Frenneaux M. Syncope in hypertrophic cardiomyopathy: mechanisms and consequences for treatment. Europace 2007; 9: 817-22.
6. Elliott PM, Poloniecki J, Dickie S, et al. Sudden death in hypertrophic cardiomyopathy: identification of high risk patients. J Am Coll Cardiol 2000; 36: 2212-8.
7. Kofflard MJ, Ten Cate FJ, van der Lee C, van Domburg RT. Hypertrophic cardiomyopathy in a large community-based population: clinical outcome and identification of risk factors for sudden cardiac death and clinical deterioration. J Am Coll Cardiol 2003; 41: 987-93.
8. Savage DD, Seides SF, Maron BJ, Myers DJ, Epstein SE. Prevalence of arrhythmias during 24-hour electrocardiographic monitoring and exercise testing in patients with obstructive and nonobstructive hypertrophic cardiomyopathy. Circulation 1979; 59: 866-75.
9. Kowey PR, Eisenberg R, Engel TR. Sustained arrhythmias in hypertrophic obstructive cardiomyopathy. N Engl J Med 1984; 310: 1566-9.
10. Olivotto I, Cecchi F, Casey SA, Dolara A, Traverse JH, Maron BJ. Impact of atrial fibrillation on the clinical course of hypertrophic cardiomyopathy. Circulation 2001; 104: 2517-24.
11. Frenneaux MP, Counihan PJ, Caforio AL, Chikamori T, McKenna WJ. Abnormal blood pressure response during exercise in hypertrophic cardiomyopathy. Circulation 1990; 82: 1995-2002.
12. Sadoul N, Prasad K, Elliott PM, Bannerjee S, Frenneaux MP, McKenna WJ. Prospective prognostic assessment of blood pressure response during exercise in patients with hypertrophic cardiomyopathy. Circulation 1997; 96: 2987-91.
13. Yoshida N, Ikeda H, Wada T, et al. Exercise-induced abnormal blood pressure response are related to subendocardial ischemia in hypertrophic cardiomyopathy. J Am Coll Cardiol 1998; 32: 1938-42.
14. Cannon RO 3rd, Rosing DR, Maron BJ, et al. Myocardial ischemia in patients with hypertrophic cardiomyopathy: contribution of inadequate vasodilator reserve and elevated left ventricular filling pressures. Circulation 1985; 71: 234-43.
15. Maron BJ, Wolfson JK, Epstein SE, Roberts WC. Intramural ("small vessel") coronary artery disease in hypertrophic cardiomyopathy. J Am Coll Cardiol 1986; 8: 545-57.
16. Lorenzoni R, Gistri R, Cecchi F, et al. Coronary vasodilator reserve is impaired in patients with hypertrophic cardiomyopathy and left ventricular dysfunction. Am Heart J 1998; 136: 972-81.
17. Olivotto I, Cecchi F, Camici PG. Coronary microvascular dysfunction and ischemia in hypertrophic cardiomyopathy. Mechanisms and clinical consequences. Ital Heart J 2004; 5: 572-80.
18. Cecchi F, Olivotto I, Gistri R, Lorenzoni R, Chiriatti G, Camici PG. Coronary microvascular dysfunction and prognosis in hypertrophic cardiomyopathy. N Engl J Med 2003; 349: 1027-35.
19. Olivotto I, Cecchi F, Gistri R, et al. Relevance of coronary microvascular flow impairment to long-term remodeling and systolic dysfunction in hypertrophic cardiomyopathy. J Am Coll Cardiol 2006; 47: 1043-8.
20. Sorajja P, Ommen SR, Nishimura RA, Gersh BJ, Berger PB, Tajik AJ. Adverse prognosis of patients with hypertrophic cardiomyopathy who have epicardial coronary artery disease. Circulation 2003; 108: 2342-8.