

CASO CLINICO

Disfunzione acuta di una bioprotesi porcina Carpentier-Edwards

Antonio Tota¹, Carmine Carbone², Pasquale Caldarola¹

¹U.O.C. di Cardiologia-UTIC, Ospedale M. Sarcone, Terlizzi (BA), ²U.O. di Cardiocirurgia, Clinica S. Maria, Bari

Key words:
Echocardiography;
Heart valve bioprosthesis;
Mitral regurgitation.

We describe the case of a 74-year-old patient with structural valve deterioration of a Carpentier-Edwards porcine mitral valve. He was referred to our institution for a murmur noted about 1 week before. Transthoracic echocardiography showed the presence of severe mitral regurgitation, without disclosing the mechanism of failure. A tear cusp was identified with transesophageal echocardiography that resulted in a lack of coaptation of the leaflets causing mitral insufficiency. The diagnosis was confirmed at surgery.

(G Ital Cardiol 2010; 11 (10): 789-791)

© 2010 AIM Publishing Srl

Ricevuto il 9 febbraio 2010; nuova stesura il 23 aprile 2010; accettato l'11 maggio 2010.

Per la corrispondenza:

Dr. Antonio Tota

U.O.C. di Cardiologia-UTIC
Ospedale M. Sarcone
Via Fiore, 30
70038 Terlizzi (BA)
E-mail:
totaantonio@libero.it

Introduzione

Le bioprotesi valvolari cardiache sono state utilizzate in cardiocirurgia dal 1965 per ridurre il rischio tromboembolico associato all'impianto delle protesi meccaniche e l'emorragia correlata alla terapia anticoagulante. I risultati a distanza hanno confermato una bassa incidenza di tali eventi, ma hanno evidenziato la comparsa di fenomeni degenerativi delle bioprotesi, soprattutto di quelle impiantate in sede mitralica. L'ecocardiografia color Doppler rappresenta la metodica di scelta per un accurato studio anatomico-funzionale della protesi e per individuare eventuali complicanze.

Caso clinico

Un uomo di 74 anni è giunto alla nostra osservazione, inviato in consulenza cardiologica dal Pronto Soccorso, per la comparsa improvvisa, da circa 1 settimana, di un soffio avvertito dal paziente come un "fischio" e localizzato in regione precordiale. Il paziente era stato sottoposto presso la nostra unità operativa circa 10 mesi prima ad impianto di pacemaker VVIR per il riscontro, durante la registrazione di un ECG dinamico delle 24h secondo Holter, di fibrillazione atriale a bassa risposta ventricolare.

Nel 2000 aveva eseguito un intervento cardiocirurgico di sostituzione valvolare mitralica con protesi biologica porcina Carpentier-Edwards per una stenosi postreumatica e, contestualmente, una rivascolarizzazione miocardica mediante bypass aortocoronarico (venoso singolo su coronaria destra). I successivi controlli ecocardiografici avevano evidenziato un buon funzionamento della protesi. Nel febbraio 2009, diagnosticata un'arteriopatia obliterante cronica periferica (III stadio), il pazien-

te era stato sottoposto ad angioplastica con *stenting* dell'arteria iliaca comune destra. Il paziente era in classe funzionale NYHA I e non presentava soffii patologici durante l'ultima visita cardiologica ambulatoriale eseguita presso il nostro Centro in occasione del controllo elettronico del pacemaker 1 mese prima della comparsa della disfunzione protesica.

Al momento della visita cardiologica, il paziente era eupnoico, asintomatico. L'esame obiettivo cardiovascolare evidenziava la presenza di toni cardiaci aritmici con un soffio aspro, pigolante, olosistolico, di intensità 5/6 localizzato alla punta ed irradiato all'ascella ed ai focolai della base. All'ECG era presente fibrillazione atriale con frequenza ventricolare media di 95 b/min ed un blocco di branca sinistra completo. La radiografia del torace evidenziava la presenza di segni di congestione vascolare polmonare.

Veniva eseguito l'ecocardiogramma trans-toracico color Doppler che evidenziava un ventricolo sinistro di dimensioni ai limiti superiori della norma con moderata riduzione della funzione sistolica (frazione di eiezione 45%), un atrio sinistro severamente dilatato. La protesi biologica appariva in sede, ma lo spessore e la motilità dei lembi protesici non erano ben evidenti per l'interposizione delle strutture di sostegno. L'esame color Doppler evidenziava un jet eccentrico da insufficienza mitralica di grado severo (Figura 1), confermata dalla presenza di un'elevata velocità di picco protodiastolico >2.5 m/s ottenuta dall'interrogazione Doppler ad onda pulsata della protesi. Il paziente è stato ricoverato in cardiologia e durante la degenza, per l'elevato sospetto di una disfunzione della protesi, è stato sottoposto ad ecocardiografia transesofagea. Utilizzando la proiezione medioesofagea con angolazione del trasduttore variabi-

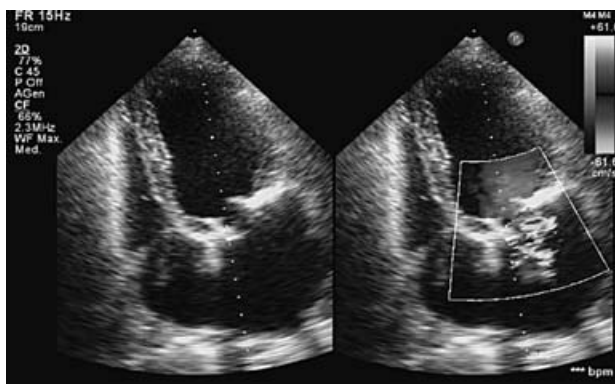


Figura 1. Ecocardiogramma transtoracico: approccio apicale, proiezione 4 camere. Protesi biologica in sede mitralica. Evidenza dei due sostegni della protesi che mascherano le cuspidi della bioprotesi. Il color Doppler identifica un rigurgito mitralico con jet eccentrico, diretto verso il setto interatriale.

le da 0° a 130° è stata eseguito uno studio accurato dell'anatomia e del movimento delle cuspidi della bioprotesi che ha evidenziato la presenza di una cuspid *flail* e la precisa localizzazione intraprotetica del rigurgito (Figura 2). L'esame transesofageo, visualizzando il movimento delle cuspidi, ha infatti evidenziato la presenza di alterazioni morfologiche delle cuspidi della bioprotesi, escludendo la causa endocarditica ed identificando l'origine transprotetica del rigurgito. Dopo aver confermato la disfunzione protesica, il paziente è stato trasferito in cardiocirurgia dove è stato sottoposto ad intervento di sostituzione valvolare mitralica con bioprotesi pericardica bovina. Il reperto intraoperatorio confermava la diagnosi ecocardiografica evidenziando la lacerazione di una delle cuspidi della valvola porcina a livello di una delle commissure, con conseguente *flail* e jet da insufficienza intracommissurale (Figura 3).

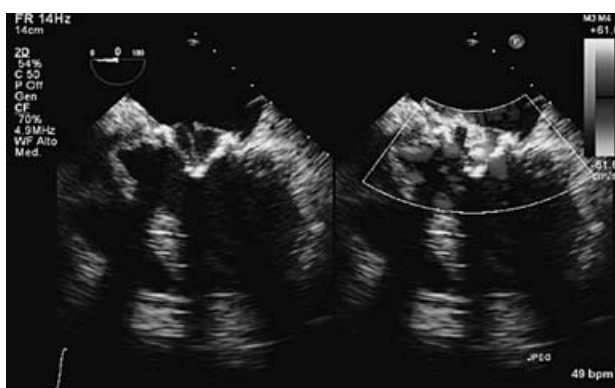


Figura 2. Ecocardiogramma transesofageo: proiezione medioesofagea 4 camere a 0°. Si evidenzia un prolasso *flail* della cuspid posteriore. Il color Doppler identifica l'origine intraprotetica dell'insufficienza mitralica.

Discussione

Il primo impianto di una protesi biologica di maiale Carpentier-Edwards è stato effettuato nel 1978¹.

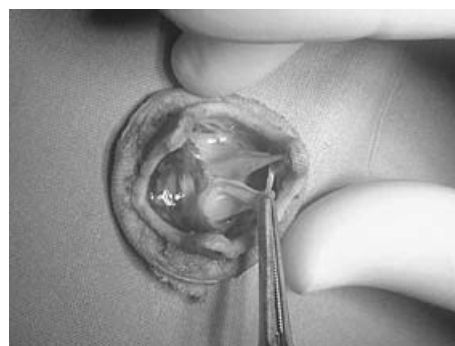

Figura 3. Reperto operatorio della valvola espantata con visualizzazione del cedimento commissurale di una delle cuspidi della bioprotesi Carpentier-Edwards impiantata in sede mitralica.

Le protesi valvolari biologiche non richiedono una terapia anticoagulante e ciò determina una ridotta incidenza di emorragie, tuttavia lo svantaggio maggiore delle bioprotesi è la limitata durata nel tempo per processi degenerativi dei tessuti biologici da xenotrapianto².

Nelle bioprotesi il fenomeno della degenerazione è raro prima dei 7 anni, ma diviene rilevante negli anni successivi interessando circa il 30% a distanza di 10-15 anni. Inoltre le protesi valvolari biologiche in sede mitralica sono caratterizzate da una maggiore velocità di degenerazione rispetto alle bioprotesi impiantate in sede aortica³.

L'elevata frequenza di disfunzioni strutturali rende, pertanto, insoddisfacenti le prestazioni a lungo termine delle bioprotesi porcine e favorisce la diffusione delle protesi valvolari biologiche costruite con pericardio bovino che si sono dimostrate maggiormente performanti. I dati della letteratura riportano, infatti, una minore incidenza di fenomeni di degenerazione valvolare che si evidenzia soprattutto nei pazienti con età <65 anni⁴.

Dal punto di vista fisiopatologico, la letteratura descrive spesso lacerazioni o rotture che si verificano a livello delle commissure o della base di impianto delle cuspidi e sono associate a fibrosi e calcificazione dei tessuti⁵. Altri autori descrivono cedimenti commissurali di protesi mitralica per distacco, della parete aortica corrispondente, dal supporto a cui è stata suturata in fase di confezionamento. In questi casi la degenerazione dei tessuti non è obbligatoria ed il meccanismo suggerito potrebbe essere un'infiltrazione ematica tra parete aortica e supporto in Dacron che progressivamente provocherebbe il distacco della commissura⁶.

Nel caso in esame non si evidenziavano, all'espanto, segni evidenti di degenerazione fibrocalcifica. I lembi erano morbidi, non ispessiti e non retratti; all'esame radiologico non erano presenti nuclei di calcificazione e non erano presenti distacchi tra parete aortica e supporto in Dacron, mentre l'unica lesione evidente era rappresentata dalla lacerazione isolata di una cuspid in sede commissurale.

Dal punto di vista clinico il caso discusso è caratterizzato dalla disfunzione di una valvola porcina in posizione mitralica, in assenza di una sintomatologia conclamata. Nell'insufficienza mitralica acuta di grado severo il quadro clinico è generalmente caratterizzato dalla comparsa di dispnea ingravescente che può rapidamente evolvere verso l'edema polmonare acuto.

Dal punto di vista fisiopatologico nella forma acuta il ventricolo non si adatta all'improvviso sovraccarico di volume e, se l'atrio sinistro è di normali dimensioni, si realizza un marcato aumento pressorio a livello di tutto il letto vascolare polmonare. Tuttavia, in un terzo circa dei pazienti, la pressione atriale sinistra è solo lievemente aumentata anche in presenza di rigurgiti di grado severo se l'atrio sinistro è compliant. L'assenza di sintomi in presenza di una insufficienza mitralica severa in questo caso è verosimilmente giustificata dalla severa dilatazione dell'atrio sinistro secondaria alla fibrillazione atriale che non favorisce lo sviluppo di elevati incrementi pressori. Nelle forme acute, pertanto, lo stato clinico è determinato non solo dall'entità del rigurgito, ma soprattutto dalla compliance atriale⁷.

L'ecocardiografia costituisce la metodica diagnostica più affidabile per l'identificazione del malfunzionamento protesico. Nel presente caso l'ecocardiogramma color Doppler ha infatti evidenziato la presenza di una insufficienza mitralica di grado severo con un'origine periferica e un orientamento eccentrico del jet (Figura 1). L'aspetto del rigurgito non ha agevolato la diagnosi differenziale tra intra- o periprotetico. Nelle protesi valvolari biologiche l'insufficienza intraprotetica è più frequente, ma si manifesta generalmente con un jet centrale⁵. Inoltre il riverbero delle strutture di sostegno della protesi valvolare biologica non ha consentito un'accurata valutazione dei lembi e delle strutture adiacenti.

L'approccio transesofageo è stato utilizzato per superare i limiti dell'esame transtoracico e identificare il meccanismo patogenetico responsabile dell'insufficienza valvolare⁸. Nel caso specifico, sebbene fossero passati 10 anni dall'impianto, non si evidenziavano all'espanto segni evidenti di degenerazione fibrocalcifica.

La disfunzione protesica era evidenziata ecocardiograficamente non con un rigurgito centrale, come più spesso si verifica per retrazione fibrocalcifica di uno o più lembi, ma con un jet asimmetrico che può orientare la diagnosi verso il distacco protesico. Nei pazienti portatori di protesi valvolare, infatti, l'endocardite infettiva rappresenta la complicanza più temibile e si sviluppa generalmente nel punto di giunzione tra la protesi e l'anulus nativo generando un *leak* paraprotetico⁹. In tali pazienti le linee guida suggeriscono, in presenza di una sospetta degenerazione protesica, il ricorso all'ecocardiografia transesofagea per confermare la diagnosi di disfunzione, per identificare il meccanismo ed in particolare per definire la tipologia del rigurgito (intra/paraprotetico)¹⁰. L'approccio transesofageo ha infatti permesso non solo di evidenziare il cedimento commissurale di uno dei lembi responsabile della severa insufficienza mitralica, ma anche, escludendo la causa endocarditica, ha posto indicazione all'intervento di sostituzione valvolare.

L'ecocardiografia transesofagea ha pertanto rivestito un ruolo fondamentale nella diagnosi di malfunzionamento protesico e, integrandosi con i dati clinici, ha permesso

un tempestivo invio del paziente all'intervento di sostituzione valvolare prima che si sviluppasse un quadro di scompenso cardiaco conclamato.

Riassunto

Viene descritto il caso di un paziente di 74 anni con bioprotesi mitralica Carpentier-Edwards che presenta segni di degenerazione strutturale. Il paziente è giunto alla nostra osservazione per la comparsa da circa 1 settimana di un pigolio localizzato in regione precordiale. L'ecocardiogramma transtoracico ha evidenziato un'insufficienza mitralica di grado severo, senza svelare il meccanismo della disfunzione protesica. La lacerazione della cuspidè è stata identificata dall'esame transesofageo che ha mostrato la perdita del punto di coaptazione con un'insufficienza mitralica di grado severo. La diagnosi è stata confermata al tavolo operatorio.

Parole chiave: Bioprotesi valvolare cardiaca; Ecocardiografia; Insufficienza mitralica.

Bibliografia

1. van Doorn CA, Stoodley KD, Saunders NR, Nair RU, Davies GA, Watson DA. Mitral valve replacement with the Carpentier-Edwards standard bioprosthesis: performance into the second decade. *Eur J Cardiothorac Surg* 1995; 9: 253-8.
2. Cohn LH, Allred EN, Cohn LA, et al. Early and late risk of mitral valve replacement. A 12 year concomitant comparison of the porcine bioprosthetic and prosthetic disc mitral valves. *J Thorac Cardiovasc Surg* 1985; 90: 872-81.
3. Vongpatanasin W, Hillis LD, Lange RA. Prosthetic heart valves. *N Engl J Med* 1996; 335: 407-16.
4. Marchand MA, Aupart MR, Norton R, et al. Fifteen-year experience with the mitral Carpentier-Edwards PERIMOUNT pericardial bioprosthesis. *Ann Thorac Surg* 2001; 71 (5 Suppl): S236-S239.
5. Chambers J, Fraser A, Lawford P, Nihoyannopoulos P, Simpson I. Echocardiographic assessment of artificial heart valves: British Society of Echocardiography position paper. *Br Heart J* 1994; 71 (4 Suppl): 6-14.
6. Bottio T, Valente M, Rizzoli G, et al. Commissural dehiscence: a rare and peculiar cause of porcine valve structural deterioration. *J Thorac Cardiovasc Surg* 2006; 132: 1017-22.
7. Stritoni P, Congedo E, Bressan M, et al. Cardiopatie valvolari. In: Dalla Volta S, Daliento L, Razzolini R, eds. *Malattie del cuore e dei vasi*. 2ª edizione. Milano: McGraw-Hill, 2001: 455-510.
8. Khandheria BK, Seward JB, Oh JK, et al. Value and limitations of transesophageal echocardiography in assessment of mitral valve prostheses. *Circulation* 1991; 83: 1956-68.
9. Fericola DJ, Roberts WC. Frequency of ring abscess and cuspal infection in active infective endocarditis involving bioprosthetic valves. *Am J Cardiol* 1993; 72: 314-23.
10. Flachskampf FA, Decoodt P, Fraser AG, Daniel WG, Roelandt JR; Subgroup on Transesophageal Echocardiography and Valvular Heart Disease; Working Group on Echocardiography of the European Society of Cardiology. Guidelines from the Working Group. Recommendations for performing transesophageal echocardiography. *Eur J Echocardiogr* 2001; 2: 8-21.