- Copyright - Il Pensiero Scientifico Editore downloaded by IP 216.73.216.169 Sun, 13 Jul 2025, 08:06:38

STUDIO OSSERVAZIONALE

Origine anomala delle coronarie: cinque casi clinici e revisione della letteratura

Annalisa Fiorella, Pierangelo Basso, Saverio Lanzone, Francesco Capestro, Domenica P. Basile, Donato Quagliara, Marco Matteo Ciccone, Stefano Favale

Divisione di Cardiologia, Università degli Studi, Bari

Key words:
Anomalous coronary origin; Single coronary anomaly.

Background. **Although individual patient outcomes are highly variable, coronary artery anomalies may be associated with sudden cardiac death or acute coronary syndrome.**

Methods. **We report 5 cases of anomalous origin of coronary arteries: a single coronary artery originating from the right sinus of Valsalva, a case of isolated anomalous right coronary artery originating separately from the left sinus of Valsalva, a case of right coronary artery originating between the right and left sinus of Valsalva, a case of anomalous left circumflex artery originating from the right sinus of Valsalva, and a case of anomalous left anterior descending coronary artery originating from the right sinus of Valsalva.**

Results. **Although in one case the right coronary artery runned between the aorta and the right pulmonary artery, no significant alterations due to coronary artery compression or atheromatous lesions at the anomalous coronary ostia were observed. In all reported cases, symptoms were different as a result of cardiovascular comorbidities. All coronary anomalies were identified at coronary angiography, which was performed for other indications.**

Conclusions. **The identification of a clear correlation between symptoms and coronary artery anomalies seems challenging in clinical practice. However, it is crucial to confirm or rule out the presence of coronary compression caused by the anomalous origin of coronary arteries.**

(G Ital Cardiol 2010; 11 (10): 778-782)

© 2010 AIM Publishing Srl

Ricevuto il 9 novembre 2009; nuova stesura il 4 marzo 2010; accettato il 5 marzo 2010.

Per la corrispondenza:

Dr.ssa Annalisa Fiorella

U.O. di Cardiologia Universitaria
Policlinico
Piazza Giulio Cesare, 11
70124 Bari
E-mail: fiorella.annalisa@gmail.com

Introduzione

La maggior parte dei casi di anomala origine coronarica non si manifestano clinicamente e il più delle volte vengono riscontrati occasionalmente durante esame coronarografico. Nell'85% dei casi descritti in letteratura si tratta di anomalie benigne. Le più frequenti forme di anomalia d'origine sono le seguenti: a) origine separata della discendente anteriore sinistra e della circonflessa dal seno sinistro di Valsalva; b) origine ectopica della circonflessa dal seno destro; c) coronaria ectopica che origina dal seno non coronarico; d) origine anomala di una coronaria dall'aorta ascendente; e) assenza della circonflessa; f) comunicazioni intercoronariche[1]. Data la rarità di tali varianti anatomiche e considerata la possibilità, seppure raramente descritta in letteratura, che possano determinare eventi ischemici e talvolta persino morte improvvisa, abbiamo individuato 5 casi di anomala origine delle coronarie completamente diversi per presentazione clinica, reperti strumentali, età alla diagnosi e tipologia anatomica della malformazione. Tali casi sono stati individuati in un periodo di circa 8 mesi, su un totale di 482 studi coronarografici.

Descrizione dei casi

Caso clinico 1

Donna di 82 anni, senza familiarità per fattori di rischio cardiovascolare, ex fumatrice e priva di ulteriori fattori di rischio cardiovascolare. Ricoverata con infarto miocardico senza sopraslivellamento del tratto ST, presentava all'ECG sottoslivellamento del tratto ST in V4-V6 e all'ecocardiografia venivano evidenziate "aree di acinesia in regione inferiore basale, inferiore medio; ipocinesia del segmento anteriore basale, anteriore medio, anteriore apicale". Durante l'esame angiografico si evidenziava origine anomala della coronaria sinistra dal seno di Valsalva destro mediante un ostio comune con la coronaria destra (Figura 1). Era presente inoltre coronaropatia ostruttiva trivasale: subocclusione all'origine dell'arteria discendente anteriore, stenosi critica dell'arteria circonflessa alla fine del primo tratto, stenosi ostiale dell'80% della coronaria destra che successivamente si presentava occlusa alla fine del primo tratto.

La paziente è stata trasferita in decima giornata presso l'U.O. di Cardiochirurgia.

Caso clinico 2

Uomo di 63 anni, con familiarità per ipertensione arteriosa, a sua volta iperteso e dislipi-

- Copyright - Il Pensiero Scientifico Editore downloaded by IP 216.73.216.169 Sun, 13 Jul 2025, 08:06:38

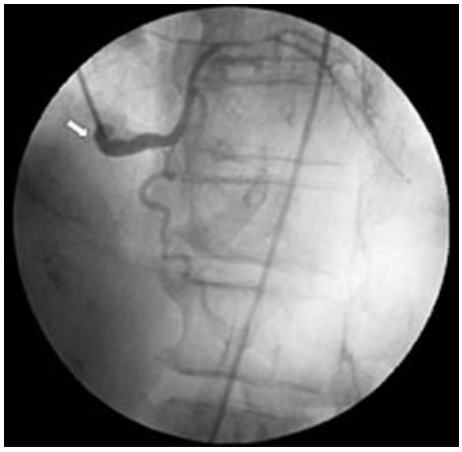

Figura 1. *Origine anomala della coronaria sinistra dal seno di Valsalva destro mediante un ostio comune con la coronaria destra. Proiezione antero-posteriore.*

demico, con storia di cardiopatia ischemica ad evoluzione dilatativa, frazione di eiezione 30%, precedentemente sottoposto ad angioplastica e *stenting* su arteria circonflessa e ad impianto di cardiovertitore-defibrillatore bicamerale nel 2002. All'esame coronarografico non erano state segnalate anomalie d'origine delle coronarie. Per il riscontro di prolungati episodi di tachicardia ventricolare non sostenuta è stato sottoposto ad esame coronarografico per via arteriosa femorale destra. All'esame coronarografico risultava stent pervio e ben espanso con stenosi lunga ed irregolare del 40% a valle.

L'arteria discendente anteriore si presentava ateromasica ma priva di lesioni critiche. Il tentativo di opacizzazione della coronaria destra nella sua abituale posizione è risultato vano nonostante i numerosi tentativi eseguiti con cateteri diagnostici JR4 e AR2. Effettuando l'aortografia è stata evidenziata un'anomala origine della coronaria destra dal seno di Valsalva sinistro. L'opacizzazione della coronaria destra è stata ottenuta agevolmente mediante catetere diagnostico AL1: l'arteria era dominante, ateromasica e priva di lesioni critiche (Figura 2).

Figura 2. *Anomala origine della coronaria destra dal seno di Valsalva sinistro. Proiezione obliqua sinistra a 30°.*

Caso clinico 3

Uomo di 37 anni, privo di fattori di rischio cardiovascolare, con sindrome di Brugada. Dopo aver avvertito in concomitanza di un episodio febbrile cardiopalmo della durata di circa 30 min, ha presentato all'ECG aspetti riferibili al tipo 1 del fenomeno di Brugada. Il test alla flecainide, l'ECG da sforzo e il monitoraggio elettrocardiografico dinamico delle 24h secondo Holter non presentavano nulla di patologico. La risonanza magnetica cardiaca ha documentato l'assottigliamento della parete dell'apice del ventricolo sinistro, associato a fine trabecolatura apicale. L'opacizzazione della coronaria destra è stata ottenuta mediante catetere diagnostico JR4. L'esame angiografico documentava la presenza di una coronaria destra con origine anomala a cavallo tra i seni coronarici sinistro e destro. L'arteria era dominante, ateromasica e priva di lesioni critiche (Figura 3).

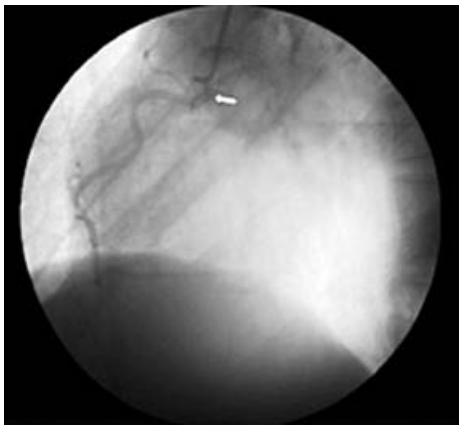

Figura 3. *Coronaria destra con origine anomala a cavallo tra i seni coronarici sinistro e destro. Proiezione obliqua sinistra a 45°.*

Caso clinico 4

Uomo di 74 anni, iperteso, diabetico, dislipidemico e affetto da insufficienza renale cronica, già ricoverato in ambito cardiologico per episodi di tachicardia parossistica da rientro mediante via accessoria atrioventricolare e per un infarto miocardico acuto senza sopraslivellamento del tratto ST, trattato mediante angioplastica su arteria circonflessa entro le prime 48h. Un successivo ecocardiogramma da sforzo ha provocato al carico massimo sottoslivellamento del tratto ST di 2 mm in sede anteriore e di 1 mm in sede inferiore associato a sviluppo di a) acinesia: apice, anteriore basale, anteriore medio, laterale medio, setto inferiore medio, setto anteriore medio, e b) ipocinesia: laterale basale, inferiore medio, setto anteriore basale. La coronarografia ha mostrato un'arteria circonflessa con origine anomala dal seno coronarico destro e con decorso tra l'aorta e l'arteria polmonare, senza segni evidenti di compressione. Lo stesso vaso forniva l'interventricolare posteriore e presentava una stenosi ostiale del 65%. La coronaria destra si presentava ipoplasica e occlusa all'origine (Figura 4). Si riscontrava inoltre lunga subocclusione su interventricolare anteriore coinvolgente l'origine di un lungo primo ramo diagonale, seguita da una seconda subocclusione oltre la punta. Infine, un secondo ramo marginale, di buon calibro, presentava una stenosi del 75%.

- Copyright - Il Pensiero Scientifico Editore downloaded by IP 216.73.216.169 Sun, 13 Jul 2025, 08:06:38

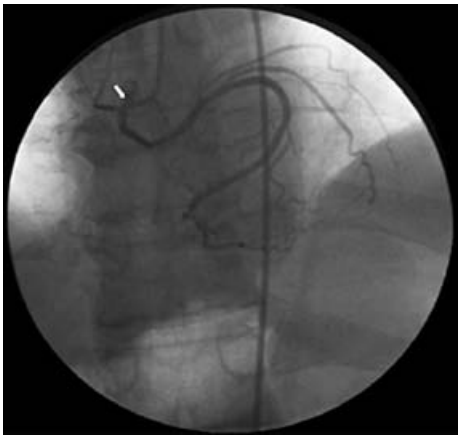

Figura 4. *Arteria circonflessa con origine anomala dal seno coronarico destro e con decorso tra l'aorta e l'arteria polmonare, senza segni evidenti di compressione. Proiezione antero-posteriore.*

Pertanto il paziente veniva avviato a rivascolarizzazione miocardica mediante bypass aortocoronarico.

Caso clinico 5

Uomo di 67 anni, dislipidemico, diabetico, iperteso, vasculopatico. Nel giugno 2009 ricoverato per infarto miocardico acuto della parete laterale e trattato con angioplastica primaria e stent su margine ottuso. Il quadro angiografico mostrava inoltre occlusione cronica della coronaria destra, non suscettibile di rivascolarizzazione percutanea. Non era stata riportata nella descrizione angiografica l'anomalia d'origine delle coronarie. Per il presentarsi di cardiopalmo, sudorazione algida, dorsalgia associati a rialzo pressorio, lieve sottoslivellamento del tratto ST in V2-V4 e T negative in D1 e aVL, lieve rialzo enzimatico, è stato nuovamente ricoverato e da noi sottoposto nel luglio 2009 a coronarografia, che ha documentato la presenza di un ramo diagonale che origina dal tronco comune e di un'interventricolare anteriore che origina dal seno di Valsalva destro, priva di lesioni stenosanti decorrendo al davanti dell'infundibolo polmonare. L'angiografia evidenziava inoltre numerose stenosi del 50% sull'arteria circonflessa e confermava l'occlusione cronica della coronaria destra (Figura 5).

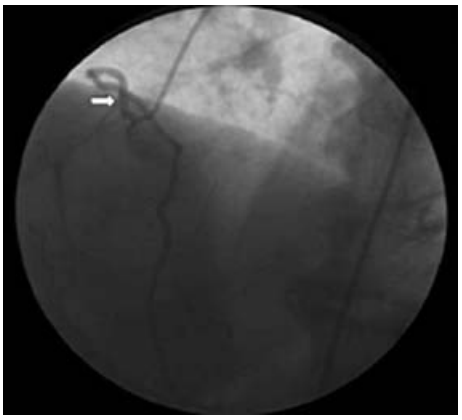

Figura 5. *Interventricolare anteriore che origina dal seno di Valsalva destro. Proiezione obliqua sinistra a 45°, caudo-craniale a 20°.*

Discussione

Arteria coronaria singola

L'arteria coronaria singola è un'anomalia congenita estremamente rara (come reperto isolato si presenta in circa lo 0.024-0.044% della popolazione)[1] ed è caratterizzata dalla comune origine di entrambe le coronarie, destra e sinistra, da un singolo ostio coronarico. Si distinguono due varietà: l'arteria coronaria singola di tipo destro (entrambe le coronarie originano dal seno di Valsalva destro) e di tipo sinistro (l'origine comune è dal seno di Valsalva sinistro), più rara. In letteratura si utilizza come riferimento la classificazione angiografica di Lipton et al.[2], modificata in seguito da Yamanaka e Hobbs[1]. In base al decorso anatomico del tratto iniziale della coronaria si distinguono quattro diversi sottogruppi, a seconda che il decorso sia anteriore al tronco polmonare, retroaortico, tra aorta e tronco polmonare, intramiocardico. I pazienti sono solitamente asintomatici in assenza di malattia coronarica concomitante[3]. La sindrome coronarica acuta potrebbe essere associata a malformazioni congenite (persistente tronco arterioso, tetralogia di Fallot, atresia della polmonare, anomalie di origine delle coronarie). Da una revisione della letteratura risulta che l'arteria coronaria singola con origine dal seno di Valsalva sinistro è più rara rispetto all'anomalia coronarica di tipo destro.

Coronaria destra dal seno di Valsalva sinistro

L'origine anomala della coronaria destra dal seno di Valsalva sinistro è un'anomalia coronarica congenita piuttosto rara, la cui prevalenza in serie autoptiche è compresa tra lo 0.019% e lo 0.17%, ma raggiunge l'1.16% in una serie di 173 soggetti di età <35 anni deceduti per morte improvvisa. Anche in questo caso è riportata in associazione ad altre cardiopatie congenite (stenosi valvolare polmonare, aorta bicuspide, trasposizione dei grandi vasi, ecc.), ma anche con valvulopatie reumatiche e degenerative[4]. L'anomalia può essere del tutto benigna e asintomatica, costituendo così un occasionale riscontro angiografico e autoptico, per cui è stata a lungo considerata un'anomalia coronarica "minore". Altre volte è sintomatica: può produrre angina, sincope, infarto miocardico e morte improvvisa, anche in assenza di associate lesioni aterosclerotiche. I sintomi sono presenti esclusivamente in caso di decorso interarteriale ed è frequente che insorgano durante o subito dopo uno sforzo fisico, soprattutto in giovani atleti[5]. Noi abbiamo rilevato un'origine anomala di arteria coronaria destra in un caso dal seno di Valsalva destro e in un altro da un ostio posto tra il seno di Valsalva destro e sinistro.

Origine indipendente della discendente anteriore o della circonflessa dal seno di Valsalva destro

Un'origine indipendente della discendente anteriore sinistra o della circonflessa può essere relativamente frequente. L'incidenza di tali anomalie d'origine in uno studio retrospettivo condotto su una casistica di 1950 angiografie coronariche, ha rilevato un'incidenza rispettivamente dello 0.15% dell'arteria discendente anteriore dal seno di Valsalva destro e dello 0.67% dell'arteria circonflessa dal seno di Valsalva destro[6]. La sua incidenza aumenta in caso di coesistenza di malattia valvolare aortica o dominanza sinistra. La più frequente tra tali anomalie d'origine è considerata l'origine ectopica dell'arteria circonflessa dall'arteria

- Copyright - Il Pensiero Scientifico Editore downloaded by IP 216.73.216.169 Sun, 13 Jul 2025, 08:06:38

coronaria destra o dal seno di Valsalva destro. La sua rilevanza clinica è correlabile alla possibilità di compressione durante un intervento chirurgico di sostituzione valvolare.

La presenza di un doppio ramo interventricolare anteriore, classificato da Spindola-Franco et al.[7] in differenti sottotipi, in base alla distribuzione e al decorso nel solco interventricolare dei rami settali e diagonali, non è associabile ad eventi sfavorevoli se non coesiste una malattia aterosclerotica. Nei pazienti da noi studiati, sia in caso di coronaria circonflessa che origina dal seno di Valsalva destro, sia nel caso di interventricolare anteriore che origina dallo stesso, non abbiamo rilevato presenza di placche ateromasiche in corrispondenza dell'ostio coronarico anomalo, né segni di compressione arteriosa, nonostante nel secondo caso l'interventricolare anteriore, dopo l'origine anomala, decorresse al davanti dell'infundibolo polmonare.

Significato funzionale, interesse diagnostico e prognostico dell'anomala origine coronarica

L'esatta eziologia ed i meccanismi della morte improvvisa da sforzo e quelli dell'ischemia miocardica nei pazienti con anomalie d'origine delle coronarie non sono ancora attualmente ben definiti. Alcuni autori considerano determinante la compressione coronarica estrinseca nel tratto tra l'aorta e l'arteria polmonare, determinata dai due vasi che si dilatano in seguito all'iperafflusso durante sforzo fisico. Altri autori ipotizzano che l'aumento del flusso sanguigno attraverso l'aorta e la polmonare durante stress fisico determini una distensione dell'aorta con conseguente attorcigliamento (*kinking*) del segmento coronarico localizzato tra aorta e arteria polmonare, che provoca insufficienza coronarica acuta e ischemia miocardica fatale[8].

In base al decorso anatomico della coronaria, la prognosi dei pazienti con coronaria singola varia da eccellente, senza riduzione dell'aspettativa di vita, al rischio di morte improvvisa. È stato riportato in letteratura un aumento di manifestazioni cliniche (angina, sincope, infarto miocardico, tachicardie ventricolari, morte improvvisa), in assenza di aterosclerosi coronarica, nei casi di coronaria con iniziale decorso tra l'aorta e l'arteria polmonare. Comunque una tempestiva identificazione dell'anomalia sarebbe importante per pianificare adeguate strategie preventive e terapeutiche, ma è di fatto resa problematica dai suoi elusivi aspetti diagnostici. A meno di coesistenti cardiopatie l'esame fisico è normale e così pure l'ECG basale. Il test da sforzo può risultare negativo (anche in pazienti in seguito deceduti per morte improvvisa) e poco significativi sono i risultati della scintigrafia miocardica perfusionale. L'ecocardiogramma transtoracico è risultato un'affidabile metodica di *screening*, ma è richiesta competente attenzione dell'operatore e acquisizione di immagini di elevata qualità. Il *gold standard* diagnostico rimane l'angiografia coronarica[9]. Qualora l'origine coronarica non sia visualizzabile alla coronarografia, un'aortografia biplana o in obliqua sinistra può costituire il primo *step* in questi casi. È un dato di fatto che l'anomalia possa rimanere del tutto asintomatica e che probabilmente giochi un ruolo l'estensione del miocardio perfuso dalla coronaria anomala, ma alcuni elementi sono predittivi del rischio di futuri eventi: la presenza di sintomi, come sincope o angina, l'età giovanile, l'ischemia inducibile, documentata con eco-stress o con scintigrafia miocardica da sforzo.

Nei casi da noi osservati non abbiamo evidenziato alterazioni da compressione coronarica né ateromasia a livello dell'origine anomala delle coronarie, nonostante nel secondo caso l'arteria coronaria destra decorresse tra l'aorta e l'arteria polmonare, variante della coronaria unica di tipo destro descritta come "maligna", e ritenuta potenzialmente più pericolosa tra tutte le alterazioni di origine e quella con la peggiore prognosi. I 5 casi descritti si sono presentati alla nostra osservazione con manifestazioni sintomatologiche differenti: il primo con angina in sindrome coronarica acuta, il secondo con cardiopatia ischemica e tachicardia ventricolare con evoluzione dilatativa, il terzo con aspetto elettrocardiografico tipico per fenomeno di Brugada senza aritmie documentate, il quarto con eco-treadmill positivo in paziente con cardiopatia infartuale, il quinto con sintomatologia anginosa atipica in cardiopatia infartuale già sottoposta di recente ad angioplastica più stent. Il terzo caso quindi non presentava alcun elemento che lasciasse presagire alterazioni a livello coronarico. Tuttavia nella pratica clinica, a causa delle comorbilità cardiovascolari, è particolarmente arduo stabilire un rapporto di causalità tra la sintomatologia e l'anomalia d'origine visualizzata angiograficamente. Riteniamo comunque di fondamentale importanza ricercare ed escludere la presenza di eventuali compressioni coronariche generate dall'anomalia stessa che, nei nostri casi, non sono state rilevate.

Riassunto

Razionale. Per quanto l'incidenza e la tipologia delle manifestazioni cliniche siano molto variabili, le anomalie d'origine delle coronarie sono talvolta associate a morte cardiaca improvvisa o a sindrome coronarica acuta.

Materiali e metodi. Presentiamo cinque casi di anomala origine delle coronarie: un caso di coronaria singola che origina dal seno di Valsalva destro, un caso di coronaria destra che origina dal seno di Valsalva sinistro, una coronaria destra con origine anomala a cavallo tra i seni coronarici sinistro e destro, un caso di anomala origine della circonflessa che origina separatamente dal seno di Valsalva destro, un'origine anomala della discendente anteriore dal seno di Valsalva destro.

Risultati. Nei casi da noi osservati non abbiamo rilevato alterazioni da compressione coronarica né ateromasia a livello dell'origine anomala delle coronarie, nonostante nel secondo caso l'arteria coronaria destra decorresse tra l'aorta e l'arteria polmonare. I 5 casi descritti si sono presentati alla nostra osservazione con manifestazioni sintomatologiche differenti e le anomalie d'origine sono state identificate mediante una coronarografia effettuata per altri motivi.

Conclusioni. Nella pratica clinica, a causa delle comorbilità cardiovascolari, è particolarmente arduo stabilire un rapporto di causalità tra la sintomatologia e l'anomalia d'origine visualizzata angiograficamente. Riteniamo comunque di fondamentale importanza ricercare ed escludere la presenza di eventuali compressioni coronariche generate dall'anomalia stessa.

Parole chiave: Anomala origine coronarica; Arteria coronaria singola.

Bibliografia

1. Yamanaka O, Hobbs RE. Coronary artery anomalies in 126 595 patients undergoing coronary arteriography. Cathet Cardiovasc Diagn 1990; 21: 28-40.

- Copyright - Il Pensiero Scientifico Editore downloaded by IP 216.73.216.169 Sun, 13 Jul 2025, 08:06:38

2. Lipton MJ, Barry WH, Obrez I, Silverman JF, Wexler L. Isolated single coronary artery: diagnosis, angiographic classification, and clinical significance. Radiology 1979; 130: 39-47.
3. Akcay A, Tuncer C, Batyraliev T, et al. Isolated single coronary artery: a series of 10 cases. Circ J 2008; 72: 1254-8.
4. Jim MH, Siu CW, Ho HH, et al. Anomalous origin of right coronary artery from the left coronary sinus: incidence, characteristics, and a systematic approach for rapid diagnosis. J Interv Cardiol 2005; 18: 101-6.
5. Taylor AJ, Rogan KM, Virmani R. Sudden cardiac death associated with isolated congenital coronary artery anomalies. J Am Coll Cardiol 1992; 20: 640-7.
6. Angelini P, Villason S, Chan AV, Diez JG. Normal and anomalous coronary arteries in humans. In: Angelini P, ed. Coronary artery anomalies: a comprehensive approach. Philadelphia, PA: Lippincott Williams & Wilkins, 1999: 27-150.
7. Spindola-Franco H, Grose R, Solomon N. Dual left anterior descending coronary artery: angiographic description of important variants and surgical implications. Am Heart J 1983; 105: 445-55.
8. Desmet W, Vanhaecke J, Vrolix M, et al. Isolated single coronary artery: a review of 50,000 consecutive coronary angiographies. Eur Heart J 1992; 13: 1637-40.
9. Hejmadi A, Sahn DJ. What is the most effective method of detecting anomalous coronary origin in symptomatic patients? J Am Coll Cardiol 2003; 42: 155-7.