

# È lui o non è lui?

Eugenio Zocca<sup>1</sup>, Francesca Sciarra<sup>2</sup>, Mauro Colletta<sup>2</sup>

<sup>1</sup>Azienda Sanitaria Universitaria Giuliano-Isontina (ASUGI), Trieste

<sup>2</sup>U.O.C. Cardiologia-UTIC, Ospedale Maggiore Carlo Alberto Rizzardi - AUSL Bologna

G Ital Cardiol 2024;25(2):75

## DIAGNOSI ECG?

1. Ischemia miocardica diffusa
2. Miocardite acuta
3. Pattern ECG di Aslanger
4. Infarto miocardico con soprasslivellamento del tratto ST inferiore

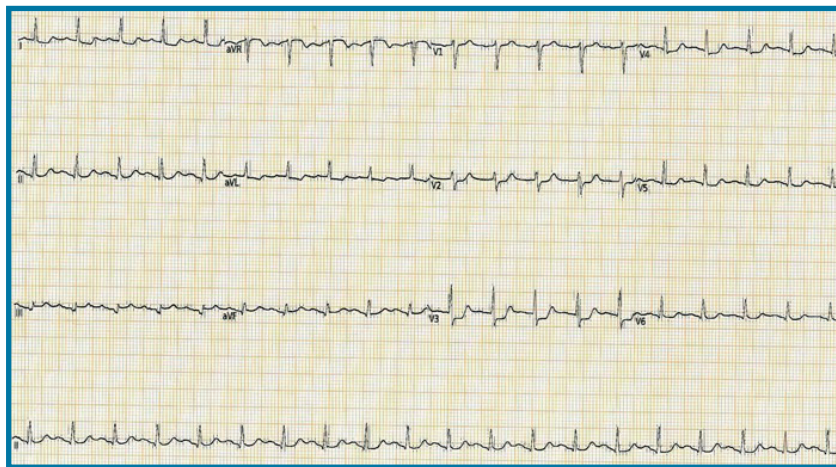
## DESCRIZIONE DEL CASO

Uomo di 52 anni, rumeno con barriera linguistica totale, forte fumatore, iperteso, diabetico, dislipidemico, sovrappeso. Assenza di precedenti cardiovascolari. Per comparsa improvvisa di dolore toracico oppressivo

irradiato al braccio destro insorto a riposo, contattava il 118. Dopo teletrasmissione del tracciato concordato accesso in Pronto Soccorso, dove per persistenza di angor, delle alterazioni ECG e riscontro di alterazioni distrettuali della cinetica all'ecocardiografia, veniva posta indicazione a coronarografia urgente.

## DESCRIZIONE DELL'ECG

Tachicardia sinusale (frequenza cardiaca 118 b/min), intervallo PR (178 ms) e QRS (82 ms) nei limiti, soprasslivellamento del tratto ST in aVR e DIII, sottoslivellamento del tratto ST da V2 a V5, nonché in DI-DII e aVL, QT nei limiti (QTc secondo Bazett 424 ms).



## DISCUSSIONE

Paziente trattato con Flectadol 300 mg, eparina 5000 UI, Carvasin 5 mg s.l., metoprololo 5 mg e.v. e nitrato in infusione e.v. continua 15  $\mu$ /min, con regressione del dolore e delle alterazioni ECG. Eseguita coronarografia in urgenza con riscontro di severissima coronaropatia trivasale e del tronco comune, in particolare sub-occlusione di coronaria destra prossimale e di tronco comune distale in biforcazione con arteria interventricolare e coronaria circonflessa. Posizionato contropulsatore aortico e trasferito in cardiocirurgia per intervento in urgenza di rivascularizzazione chirurgica. L'ECG di presentazione depone per **pattern di Aslanger**. Nel 2020, Aslanger e collaboratori hanno identificato questo pattern ECG relativo alla presentazione di circa il 6% degli infarti inferiori in pazienti con occlusione/sub-occlusione della coronaria destra con concomitante malattia multivasale. La particolarità di tale pattern deriva dalla direzione del vettore ST risultante dalla combinazione tra quello di una lesione isolata della parete inferiore (diretto in basso e a destra) e quello tipico dell'ischemia subendocardica diffusa (diretto verso aVR), con conseguente soprasslivellamento del tratto ST solo in DIII e aVR, con rispettive specularità in aVL e V3-6, nonché DI-II.