

L'ST che non ti aspetti!

Assunta Di Domenico¹, Michele Trichilo¹, Francesca Sciarra²

¹Azienda Ospedaliero-Universitaria di Ferrara

²U.O.C. Cardiologia-UTIC, Ospedale Maggiore Carlo Alberto Pizzardi-AUSL Bologna

G Ital Cardiol 2023;24(9):740

DIAGNOSI ECG?

1. STEMI
2. Miocardite acuta
3. Angina vasospastica
4. Dissezione coronarica

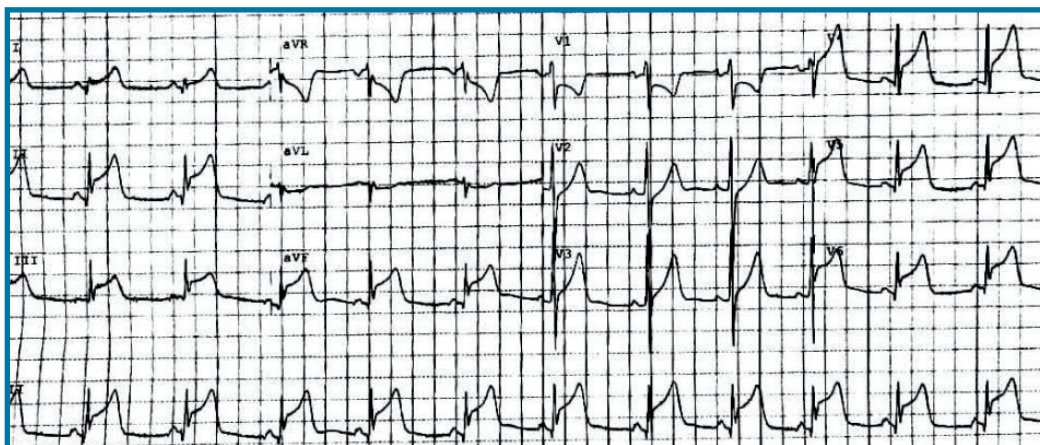
Soccorso per dolore toracico oppressivo irradiato al braccio sinistro insorto a riposo. Quattro giorni prima, quadro febbrile con faringodinia e tosse. Ultima assunzione di cocaina 5 giorni prima. Agli esami di laboratorio: proteina C-reattiva 18.97 U/l, troponina I 11 049 ng/dl.

DESCRIZIONE DEL CASO

Ragazzo di 22 anni, forte fumatore da circa 8 anni, dislipidemico, abituale uso di sostanze stupefacenti, forte familiarità per cardiopatia ischemica, indice di massa corporea 38.1 kg/m². Non precedenti cardiovascolari. Accesso in Pronto

DESCRIZIONE DELL'ECG

Ritmo sinusale, frequenza cardiaca 73 b/min, intervallo PR nei limiti (116 ms), tratto ST sopraslivellato in V3-V6, DI, DII-DIII-aVF, ST sottoslivellato in V1-V2, aVR e aVL; QT nei limiti (QTc secondo Bazett 430 ms).



DISCUSSIONE

Dopo somministrazione di 300 mg di Flectadol, rapida regressione del dolore e delle alterazioni del tratto ST. All'ecocardiografia transtoracica: diffusa ipocinesia in assenza di difetti di cinetica regionale con frazione di eiezione (FE) moderatamente ridotta (40%). La giovane età associata al recente episodio flogistico, al rialzo degli indici di flogosi e all'assenza di regionalità all'ecocardiogramma suggerivano una più alta probabilità di miocardite acuta. Per escludere un'eziologia coronarica è stata tuttavia eseguita una tomografia computerizzata (TC) coronarica in regime di urgenza con evidenza di albero coronarico esente da stenosi. La risonanza magnetica cardiaca ha evidenziato contrattilità globale lievemente ridotta (FE 50%) con ipocinesia delle pareti antero-laterale ed infero-laterale con aree di edema, aumento del segnale T1 e aree di *late gadolinium enhancement* omosede, confermando il sospetto diagnostico di **miocardite acuta**.

La storia di abuso di sostanze stupefacenti avrebbe potuto spiegare l'eziologia vasospastica. I multipli fattori di rischio cardiovascolare, associati al dolore tipico e al sopraslivellamento del tratto ST ponevano un alto sospetto per un pattern ECG ischemico che tuttavia è stato escluso tramite TC coronarica.