

# L'ECG batte gli score di rischio e l'ecocardiogramma

Massimo Slavich<sup>1</sup>, Gabriele Paci<sup>1</sup>, Eustachio Agricola<sup>2</sup>

<sup>1</sup>Dipartimento di Cardiologia, IRCCS Ospedale San Raffaele, Milano

<sup>2</sup>Unità di Imaging Cardiovascolare, Università Vita-Salute San Raffaele e IRCCS Ospedale San Raffaele, Milano

G Ital Cardiol 2023;24(7):507

## DIAGNOSI ECG?

1. Infarto miocardico senza sopraslivellamento del tratto ST
2. Infarto miocardico con sopraslivellamento del tratto ST con "culprit" coronaria sinistra prossimale
3. Ipertrofia ventricolare sinistra
4. Infarto miocardico con sopraslivellamento del tratto ST con "culprit" coronaria destra

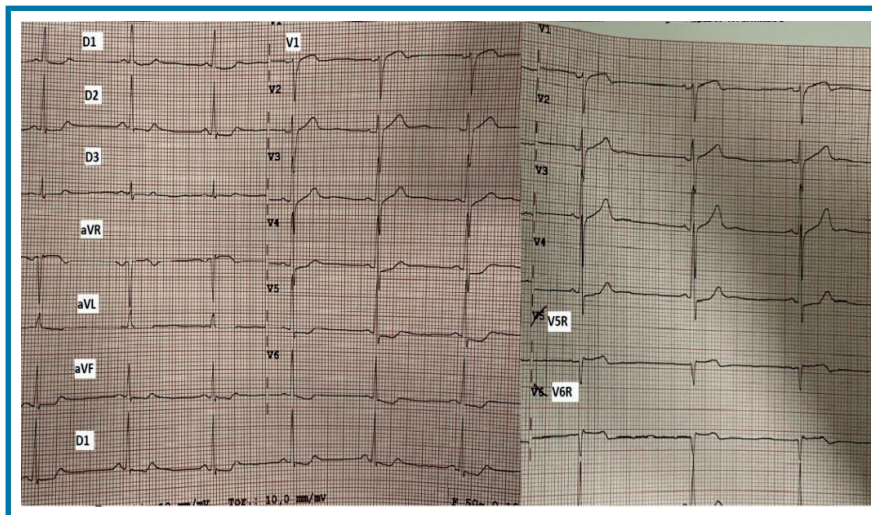
cinetica, pur in presenza di lieve disfunzione ventricolare destra (S 7 cm/s al Doppler tissutale; escursione sistolica del piano dell'anello tricuspideale 13 cm). La decisione di eseguire un ECG con le precordiali destre è risultata dirimente nella gestione del paziente, sottoposto ad angioplastica coronarica primaria sulla coronaria destra in urgenza, con recupero in prima giornata della funzione ventricolare destra.

## DESCRIZIONE DEL CASO

Un uomo di 52 anni si presenta in Pronto Soccorso per dolore toracico atipico (Chest Pain Score 2) con ECG all'ingresso giudicato non meritevole di valutazione cardiologica urgente. Il cardiologo viene interpellato per movimento lieve di troponina (HEART Score 3) e per la persistenza di sintomi nonostante nitrati, paracetamolo e morfina. L'ecocardiogramma non evidenzia alterazioni della

## DESCRIZIONE DELL'ECG

A sinistra, ritmo sinusale con frequenza cardiaca 60 b/min, conduzione atrioventricolare nella norma, presenza di lieve sopraslivellamento del tratto ST in aVR e V1, sottoslivellamento nelle derivazioni inferolaterali. A destra, l'ECG eseguito con precordiali destre evidenzia lo sviluppo di bradicardia sinusale a frequenza cardiaca 45 b/min e onda di lesione transmurale nelle derivazioni destre.



## DISCUSSIONE

Si tratta di un atipico caso di **infarto miocardico con sopraslivellamento del tratto ST con "culprit" coronaria destra**: già il primo ECG era suggestivo per patologia coronarica prossimale pur in presenza di normocinesia ventricolare sinistra; la presenza di lieve disfunzione destra, non altrimenti giustificata, ha indotto a far ripetere l'ECG con le derivazioni precordiali destre, risultato positivo per onda di lesione transmurale, con conseguente indicazione a rivascolarizzazione urgente. Da notare anche la perdita di circa 15 b/min tra il primo e il secondo ECG, che ha preceduto il blocco completo, regredito dopo angioplastica coronarica.