

Quando l'apparenza inganna

Andrea Marrone¹, Laura Piscitelli², Gianni Casella³

¹U.O.C. Cardiologia, Azienda Ospedaliero-Universitaria di Ferrara

²U.O.C. Cardiologia Universitaria, AOU Consorziata Policlinico di Bari

³U.O.C. Cardiologia, Ospedale Maggiore, Bologna

G Ital Cardiol 2023;24(4):267

DIAGNOSI ECG?

1. STEMI anteriore esteso
2. Sindrome tako-tsubo
3. Dissecazione aortica acuta
4. Iperkaliemia

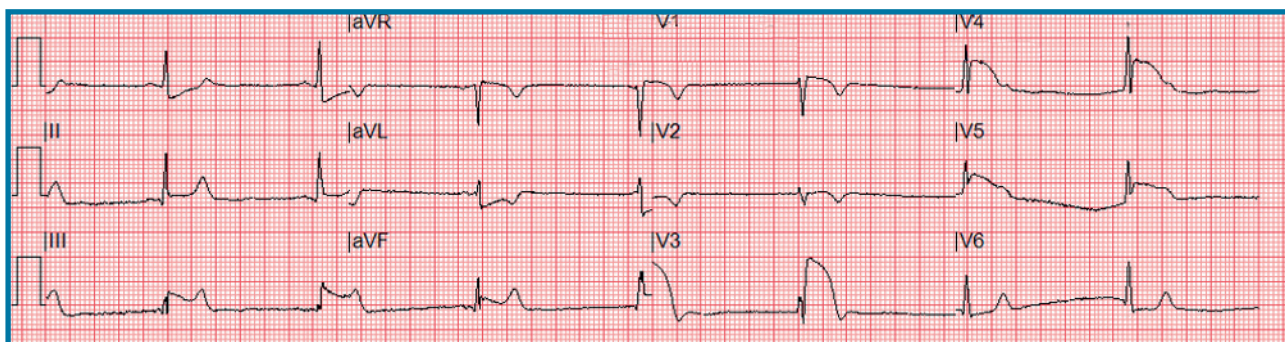
DESCRIZIONE DEL CASO

Uomo di 61 anni, in anamnesi ipertensione arteriosa in terapia. Accesso diretto in emodinamica per dolore toracico tipico. Alla coronarografia, immagine contrastografica a morfologia regolare in corrispondenza dell'ostio coronarico di sinistra per cui eseguiva ecocardiografia "bed-side" con evidenza di flap intimale della radice e dell'arco

aortico. All'angio-tomografia riscontro di flap di dissezione a partenza dalla cuspidi coronarica sinistra ed esteso caudalmente fino alla biforcazione iliaca e cranialmente fino ai tronchi sovra-aortici.

DESCRIZIONE DELL'ECG

Bradicardia sinusale a 56 b/min, onda P nei limiti, intervallo PR ai limiti inferiori (125 ms). In V1-V6 evidenza di marcato soprasslivellamento del tratto ST a morfologia triangolare "lambda-like" con fusione del complesso QRS al tratto ST-T e all'onda T negativa con rapida fase discendente, tale da configurare un pattern noto come "shark-fin". Sottoslivellamento speculare del tratto ST-T in DI-aVL. QTc nei limiti (417 ms secondo Fridericia).



DISCUSSIONE

La diagnosi corretta è **dissecazione aortica acuta**. Lo "shark-fin" è un pattern ECG ad alto rischio caratterizzato da una fusione del QRS con il tratto ST-T e con l'onda T configurando una morfologia triangolare cosiddetta anche "lambda-like". Solitamente associato ad occlusione/subocclusione del tronco comune o dell'arteria interventricolare anteriore prossimale, il pattern "shark-fin" è presente in circa l'1.4% dei pazienti con STEMI e, in base alle nostre conoscenze, non è stato mai descritto nei pazienti con sindrome aortica acuta. L'evidenza di questo pattern in corso di dissecazione aortica acuta si potrebbe spiegare con l'occlusione dinamica dell'ostio del tronco comune da parte del flap intimale nella radice aortica.