

Uno strano orientamento dell'asse cardiaco (trovare una diagnosi... allo specchio)

Luca Zanarelli¹, Rita Pavasini¹, Giulia Bugani²

¹Centro Cardiologico Universitario, Azienda Ospedaliero-Universitaria Arcispedale S. Anna, Ferrara

²U.O. Cardiologia, Ospedale Maggiore Carlo Alberto Pizzardi, Bologna

G Ital Cardiol 2022;23(11):826

DIAGNOSI ECG?

1. Destrocardia
2. Infarto laterale in epoca indeterminata
3. Emiblocco posteriore sinistro
4. Inversione del posizionamento di elettrodi periferici

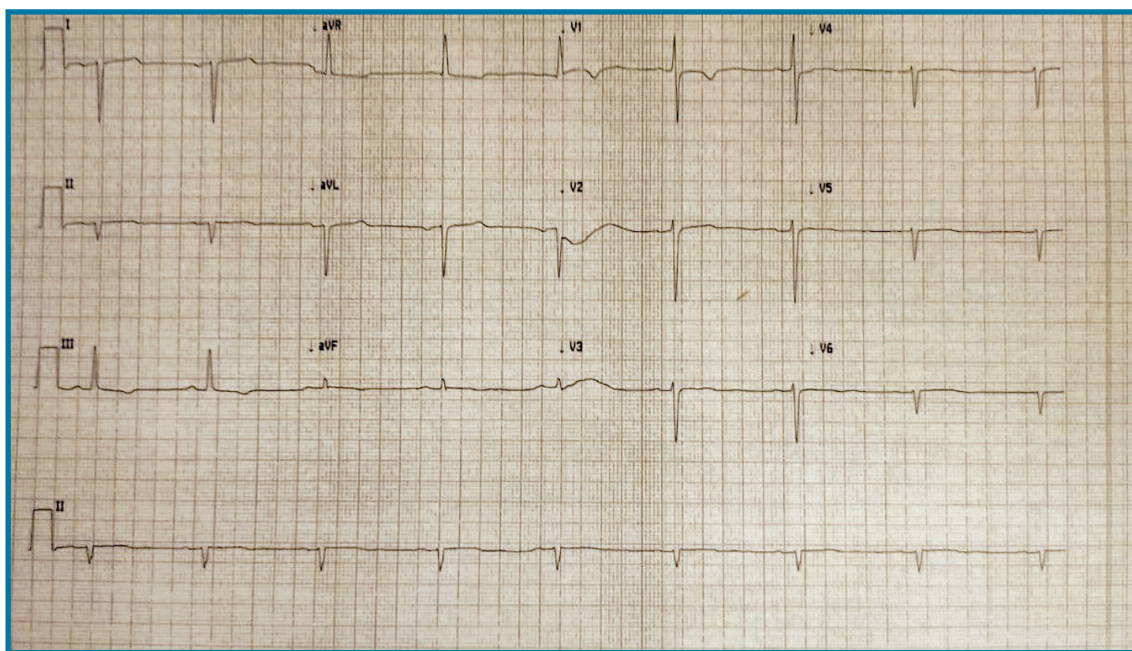
nausea o vomito. All'esame obiettivo murmure vescicolare fisiologico su tutto l'ambito polmonare, assenza di segni di scompenso cardiocircolatorio, all'auscultazione cardiaca toni ritmici, bradicardici, puri, attenuati sull'aia cardiaca e aumentati all'emitorace destro, pause libere.

DESCRIZIONE DEL CASO

Paziente donna, di 28 anni, con anamnesi cardiovascolare muta, si reca in Pronto Soccorso per dolori epigastrici ripetuti, fugaci, irradiati a livello precordiale, in assenza di

DESCRIZIONE DELL'ECG

Bradicardia sinusale, 50 b/min, con onda P negativa in DI e aVL, mancata crescita dell'onda R sulle derivazioni precordiali, onde T appiattite su tutte le derivazioni, abnorme deviazione assiale destra.



DISCUSSIONE

L'ECG è risultato suggestivo di **destrocardia**, confermata mediante Rx del torace. È stata quindi confermata la diagnosi di situs inversus. Tipicamente nei pazienti con situs inversus l'ECG di superficie mostra estrema deviazione assiale destra del QRS ed anche delle onde P, con la derivazione DI con QRS negativo e onda P invertita, il QRS è invece positivo in aVR. La progressione del QRS è invertita nelle derivazioni precordiali soprattutto da V4 a V6.