

Quando il QT si allunga

Ferdinando Cosentini^{1,2}, Roberta Rosati^{1,2}, Marta Mazzotta^{1,2}

¹Dipartimento di Cardiologia, Ospedale di Cremona, Cremona

²Università degli Studi, Brescia

G Ital Cardiol 2022;23(6):423

DIAGNOSI ECG?

1. Sindrome del QT lungo congenita
2. Sindrome Takotsubo
3. Sindrome del QT lungo indotta da farmaci
4. Evento cerebrovascolare

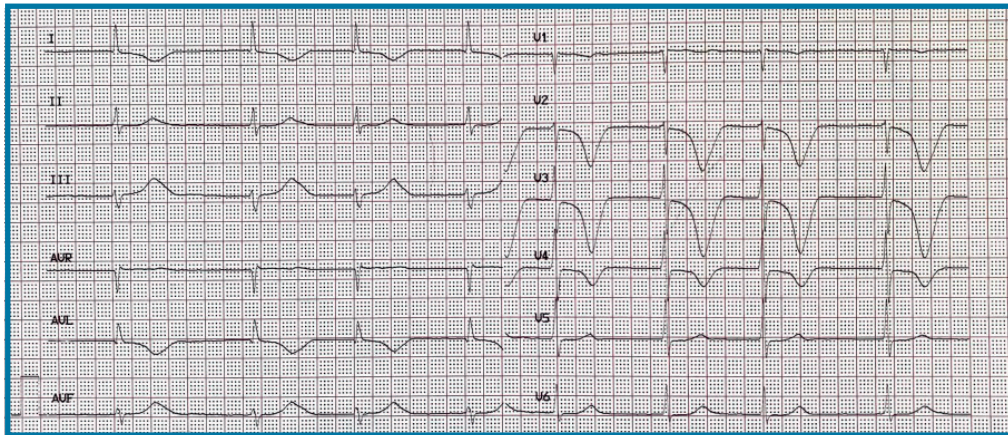
amiodarone a scopo autolesivo. Il paziente si presentava in buon compenso di circolo, con esami ematici nella norma. L'ecocardiogramma mostrava dilatazione biatriale con frazione di eiezione lievemente ridotta (47%) da ipocinesia diffusa.

DESCRIZIONE DEL CASO

Uomo di 71 anni, iperteso, fumatore, affetto da fibrillazione atriale permanente. Il paziente veniva ricoverato presso il reparto di cardiologia per astenia marcata in seguito ad assunzione di 15 compresse di

DESCRIZIONE DELL'ECG

Fibrillazione atriale con risposta ventricolare 50 b/min. Asse elettrico del QRS -30° . Onde T profonde simmetriche e invertite nelle derivazioni V1-V4 e DI-aVL, con allungamento dell'intervallo QT corretto (600 ms).



DISCUSSIONE

La diagnosi corretta è **sindrome del QT lungo indotta da farmaci** (amiodarone). La sindrome del QT lungo su base iatrogena è causata dall'assunzione di farmaci in grado di determinare un ritardo nella ripolarizzazione ventricolare, come, ad esempio, i farmaci antiaritmici. Tranne poche eccezioni (antiaritmici di classe IA), l'allungamento del tratto QT è un effetto dose-dipendente, ovvero l'incremento dell'intervallo QT è proporzionale all'incremento della concentrazione plasmatica del farmaco. Oltre ai farmaci antiaritmici, gli anti-istaminici (terfenadina, astemizolo, mizolastina), gli antibiotici (macrolidi ed alcuni fluorochinoloni), gli ansiolitici maggiori, gli antidepressivi triciclici, gli agenti attivi sulla motilità gastrointestinale (cisapride, domperidone), gli antipsicotici (aloperidolo, quetiapina, tioridazina, droperidolo) e il metadone possono causare un allungamento dell'intervallo QT. La presentazione clinica del paziente affetto da sindrome del QT lungo è variabile e può manifestarsi con lipotimie, sincopi, aritmie, fino alla morte cardiaca improvvisa o rimanere silente. Un precoce riconoscimento è importante in quanto tale condizione può determinare anche la morte cardiaca improvvisa. In questo caso, l'iter terapeutico ha previsto un trattamento conservativo con monitoraggio ECG continuo e dosaggio quotidiano degli elettroliti, assistendo ad un progressivo miglioramento dell'intervallo QT, fino alla completa normalizzazione delle anomalie ECG in 14^a giornata. Non abbiamo documentato aritmie durante la degenza.