

# Quando l'ECG non vede l'ipertrofia

Federico Gibiino<sup>1</sup>, Federico Sanguettoli<sup>1</sup>, Francesco Vitali<sup>2</sup>

<sup>1</sup>U.O. Cardiologia, Azienda Ospedaliero-Universitaria di Ferrara, Cona (FE)

<sup>2</sup>Cattedra di Cardiologia, Università degli Studi, Ferrara

G Ital Cardiol 2022;23(3):172

## DIAGNOSI ECG?

1. Distacco elettrodo periferico
2. Versamento pericardico tamponante
3. Necrosi anteriore
4. Bassi voltaggi periferici

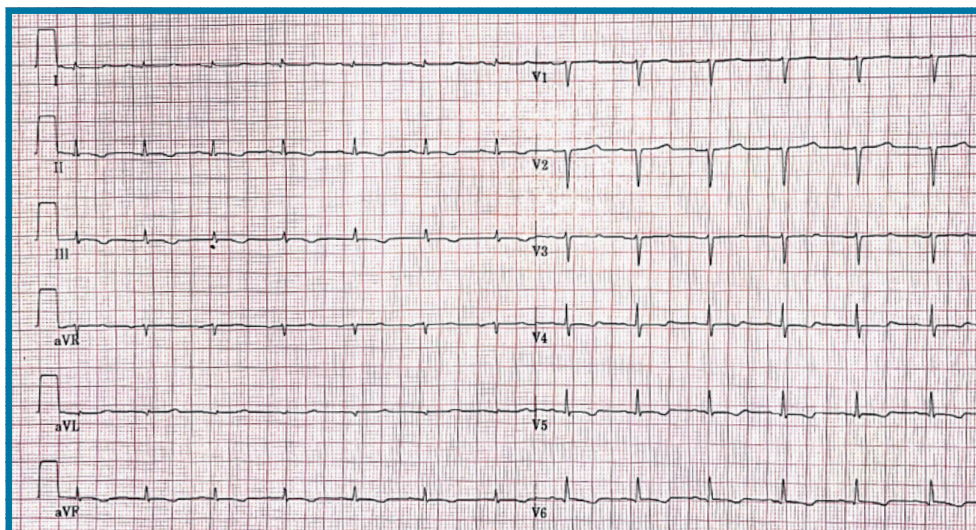
## DESCRIZIONE DEL CASO

Donna di 61 anni ricoverata per primo episodio di scompenso cardiaco. All'ecocardiogramma evidenza di marcata ipertrofia biventricolare (spessore del setto interventricolare in telediastole 17 mm; spessore della parete posteriore in telediastole 16 mm) con disfunzione

diastolica di terzo grado, frazione di eiezione 50%; assenza di versamento pericardico. Agli esami ematici evidenza di componente monoclonale IgA.

## DESCRIZIONE DELL'ECG

Ritmo sinusale a 81 b/min, intervallo PR nei limiti (170 ms), onda P di basso voltaggio, QRS nei limiti per durata (87 ms) e con asse diretto inferiormente, scarsa progressione dell'onda R da V1 a V3, piccole onde Q in sede laterale alta (aVL e DI), bassi voltaggi periferici in assenza di alternanza elettrica, alterazioni del tratto ST-T diffuse come da sovraccarico/ischemia, intervallo QTc nei limiti (411 ms secondo Fridericia).



## DISCUSSIONE

I **bassi voltaggi periferici** vengono definiti come ampiezza dei QRS  $\leq 0.5$  mV in tutte le derivazioni periferiche e possono essere riscontrati in condizioni come obesità, broncopneumopatia cronica ostruttiva o enfisema polmonare, ipotiroidismo severo, necrosi diffusa, versamento pericardico e patologie infiltrative (es. amiloidosi con coinvolgimento cardiaco). Nel caso di presenza di versamento pericardico si può notare il fenomeno dell'alternanza elettrica (variazioni di voltaggio dei QRS in complessi successivi). Utile sapere come la presenza di bassi voltaggi all'ECG sia comune in pazienti con forme di amiloidosi AL ma sia presente in meno del 20% dei casi di pazienti con forme da transtiretina.

La presenza di bassi voltaggi all'ECG poi dipende dalla durata e dall'estensione dell'interessamento miocardico della patologia. In questo particolare ECG sono presenti, inoltre, alterazioni tipo "pseudo-necrosi anteriore", verosimilmente correlata all'interessamento settale dell'infiltrazione, e "pseudo-ischemia in sede infero-laterale", molto frequenti e tipiche come aspetto ECG in pazienti con interessamento cardiaco da amiloidosi AL.