

Un ECG poco rassicurante

Nicola Bianchi¹, Alberto Boccadoro¹, Francesco Vitali²

¹U.O. Cardiologia, Azienda Ospedaliero-Universitaria di Ferrara, Cona (FE)

²Cattedra di Cardiologia, Università degli Studi, Ferrara

G Ital Cardiol 2022;23(2):89

DIAGNOSI ECG?

1. Ritmo idioventricolare accelerato
2. Infarto miocardico antero-laterale con soprasslivellamento del tratto ST tipo "lambda-like"
3. Preccitazione ventricolare da via accessoria posteriore sinistra
4. Iperkaliemia severa

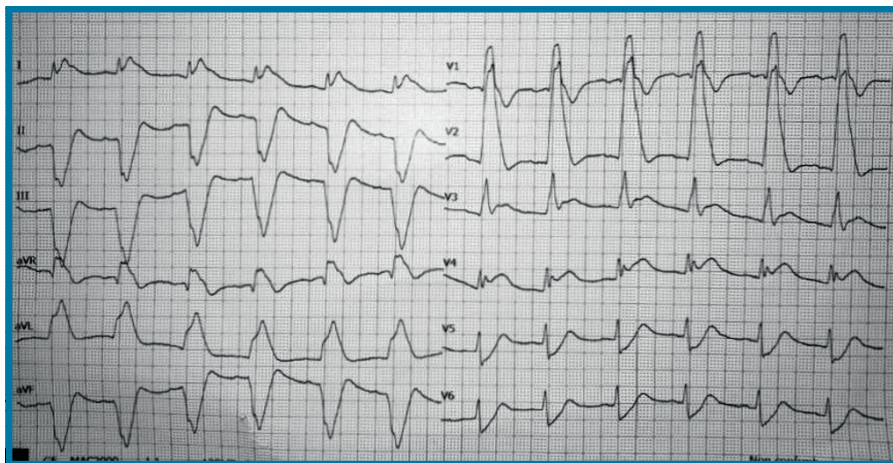
DESCRIZIONE DEL CASO

Uomo di 56 anni senza precedenti cardiovascolari con perdita di coscienza dovuta ad arresto cardiocircolatorio da fibrillazione ventricolare durante il triage di Pronto Soccorso. Dopo le manovre rianimatorie ripresa del circolo. All'ecocardiogramma: ventricolo sinistro non

dilatato, frazione di eiezione 45%, acinesia dell'apice e della parete anteriore. Allo studio coronarografico: occlusione trombotica del ramo interventricolare anteriore al tratto prossimale (prima del ramo diagonale) in assenza di altre lesioni significative.

DESCRIZIONE DELL'ECG

Ritmo sinusale a 75 b/min, intervallo PR ai limiti superiori di norma (198 ms), QRS nei limiti (95 ms - meglio visualizzabile in DI e V4), tratto ST marcatamente soprasslivellato con rapida fase discendente (aspetto "lambda-like") in sede anteriore, laterale alta e in aVR con sottoslivellamento speculare in sede inferiore e V5-V6; intervallo QTc lievemente prolungato (490 ms secondo Fridericia).



DISCUSSIONE

Nell'ambito dell'infarto miocardico acuto con soprasslivellamento del tratto ST (STEMI) il **pattern lambda-like** è definito come una sopraelevazione del punto J seguita da tratto ST soprasslivellato discendente non distinguibile dall'onda T. Questo aspetto peculiare è dovuto a profonde alterazioni presenti già nelle fasi più precoci della ripolarizzazione ventricolare legate a severa ischemia miocardica. Il marcato incremento della dispersione della ripolarizzazione ventricolare è alla base dell'elevato rischio di sviluppo di fibrillazione ventricolare/tachicardia ventricolare. Infatti è dimostrato come questo particolare segno ECG sia correlato ad aritmie ventricolari fatali, shock cardiogeno e mortalità intraospedaliera, non solo nello STEMI ma anche nella sindrome Takotsubo. Un pattern ST tipo "lambda-like" è uno dei pochi segni ECG in corso di ischemia miocardica correlati al rischio di sviluppare fibrillazione ventricolare prima della rivascolarizzazione.