- Copyright - Il Pensiero Scientifico Editore downloaded by IP 216.73.216.135 Fri, 04 Jul 2025, 00:51:18

A CURA DI MATTEO BERTINI, GIANLUCA CAMPO E CLAUDIO RAPEZZI

Onde T negative giganti: un mostro a più teste

Irene Di Matteo[1], Giovanni Amedeo Tavecchia[2], Cristina Giannattasio[1,2]

[1]*De Gasperis Cardio Center, ASST Grande Ospedale Metropolitano Niguarda, Milano*
[2]*Università degli Studi di Milano-Bicocca, Scuola di Specializzazione in Malattie dell'Apparato Cardiovascolare, Milano*

G Ital Cardiol 2022;23(1):28

DIAGNOSI ECG?

1. Cardiomiopatia tako-tsubo
2. Cardiomiopatia ipertrofica apicale
3. Sindrome di Wellens
4. Infarto miocardico

DESCRIZIONE DEL CASO

Uomo, 74 anni, anamnesi muta. Accesso in Pronto Soccorso per dolore retrosternale oppressivo con sudorazione, insorto a riposo e regredito spontaneamente in 30 min (asintomatico al triage). ECG nella figura. Troponina T ad alta sensibilità negativa su due controlli. Ecocardiogramma: ventricolo sinistro di normali dimensioni e spessori. Ipocinesia apicale. Frazione di eiezione 45%. Il paziente rifiuta il ricovero. Secondo accesso in Pronto Soccorso dopo 3 giorni, per ulteriori episodi. Troponina negativa, ECG ed ecocardiogramma sovrapponibili. Alla coronarografia, stenosi critica ostiale dell'arteria discendente anteriore (IVA).

DESCRIZIONE DELL'ECG

Ritmo sinusale 80/min. Ischemia anteriore estesa (V1-V6, I e aVL). QTc lungo (565 ms). Il termine "ischemia", in senso elettrocardiografico, indica la presenza di onde T negative simmetriche, con uguale pendenza nelle due branche e apice appuntito (in questo caso molto profonde). Una variante è rappresentata dall'onda T difasica positivo/negativa. Le onde T a morfologia ischemica possono presentarsi anche in condizioni non direttamente connesse a coronaropatia (problematiche cerebrovascolari, cardiomiopatie, embolia polmonare, memoria elettrica, pericardite, effetto iatrogeno, ecc.).

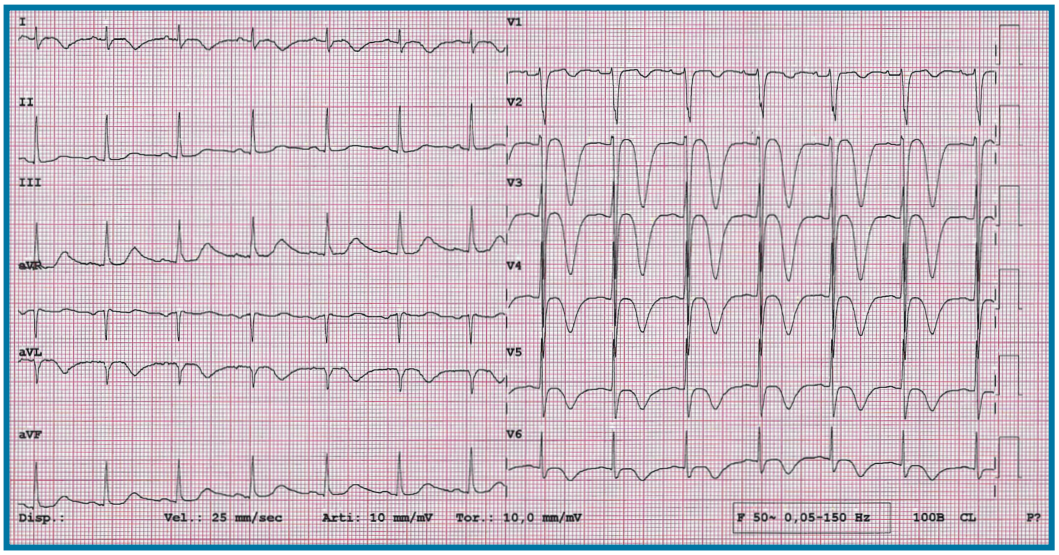

DISCUSSIONE

La diagnosi corretta è **sindrome di Wellens**, condizione pre-infartuale caratterizzata da pattern elettrocardiografico tipico associato a coronaropatia critica dell'IVA prossimale. I criteri diagnostici sono: 1) onde T negative simmetriche e profonde in V2-V3 (possibili anche in V1-V6) oppure difasiche positivo/negative in V2-V3, 2) tratto ST isoelettrico o minimamente sopraslivellato (<1 mm); 3) assenza di onde Q; 4) sintomi coerenti con angina instabile; 5) pattern elettrocardiografico presente nell'intervallo asintomatico; 6) troponina negativa o solo lievemente aumentata.

© 2022 Il Pensiero Scientifico Editore
e-mail: irene.dimatteo@ospedaleniguarda.it