

# Miocardite acuta in giovane adulto due giorni dopo vaccino Pfizer

Sara Facetti<sup>1</sup>, Mario Giraldi<sup>1</sup>, Andrea Lorenzo Vecchi<sup>2</sup>, Silvia Rogiani<sup>1</sup>, Daniele Nassiacos<sup>1</sup>

<sup>1</sup>U.O. Cardiologia, P.O. Saronno, ASST Valle Olona, Busto Arsizio (VA)

<sup>2</sup>U.O. Cardiologia, P.O. "Galmarini" Tradate, ASST Sette Laghi, Varese

We report the case of a 20-year-old healthy male who developed acute myopericarditis 2 days after receiving the second dose of the mRNA Pfizer-BioNTech COVID-19 vaccine. The course of the disease was mild and the patient was discharged after a few days of hospitalization.

Recently, several case reports involving myopericarditis in patients who received an mRNA vaccine against SARS-CoV-2 have been published and the U.S. Centers for Disease Control and Prevention and the European Medicines Agency pharmacovigilance risk assessment committee are currently investigating an overall increased number of cases. They are also assessing whether there is a higher incidence than expected in vaccinated young adults and teenagers, especially males. Although a clear causal link has not been proven at this time, physicians should be aware of such potential adverse event, taking into account the increasing number of young people that will receive mRNA vaccination over the next few months.

**Key words.** Myocarditis; Vaccine.

G Ital Cardiol 2021;22(11):891-893

## INTRODUZIONE

Le miocarditi acute dopo vaccinazione sono eventi avversi rari e già descritti in letteratura prevalentemente in associazione al vaccino per il virus del vaiolo<sup>1</sup>; non figurano però nello studio di sicurezza del vaccino a mRNA BNT162b2 Pfizer-BioNTech per SARS-CoV-2, a differenza di altri eventi cardiovascolari<sup>2</sup>. Con il procedere della campagna vaccinale internazionale, vi sono state numerose segnalazioni di casi di miocardite acuta in stretta correlazione temporale con la somministrazione di vaccini Pfizer e Moderna in adolescenti e giovani adulti di sesso maschile<sup>3,4</sup>, e alcuni report statunitensi e israeliani suggeriscono un'aumentata incidenza di miocarditi post-vaccinali rispetto all'atteso in tale popolazione<sup>5,6</sup>.

## CASO CLINICO

Un uomo di 20 anni senza precedenti cardiologici e anamnestici di rilievo accedeva in Pronto Soccorso per dolore toracico ingravescente associato a cefalea, febbre e malessere diffuso, 2 giorni dopo la somministrazione della seconda dose di vaccino a mRNA Pfizer. La prima dose era stata somministrata 21 giorni prima senza reazioni avverse.

Il paziente non aveva familiarità per malattie cardiovascolari o autoimmuni, negava sintomatologia gastroenterica o respiratoria nelle settimane precedenti e contatti con persone positive a SARS-CoV-2.

L'ECG documentava ritmo sinusale con QRS stretto e sopraslivellamento del tratto ST da V4 a V6 e nelle derivazioni inferiori (Figura 1A), l'esame obiettivo era nei limiti di norma così come la radiografia del torace. Agli esami ematici si rilevava innalzamento degli indici di miocardiocitolisi con valori di troponina T di 334 ng/l (v.n. 0-14 ng/l) e degli indici di flogosi con proteina C-reattiva 3.17 mg/dl (v.n. <0.50 mg/dl), normali gli altri valori ematici. Il tampone molecolare per la ricerca di SARS-CoV-2 è risultato negativo.

L'ecocardiogramma evidenziava reperti di normalità ad eccezione di un'aumentata riflettanza del pericardio in corrispondenza della parete infero-laterale, senza versamento associato.

Il paziente è stato quindi ricoverato in unità di terapia intensiva cardiologica con diagnosi di miopericardite acuta. Veniva intrapresa terapia antinfiammatoria con ibuprofene 600 mg ogni 8h e colchicina 0.5 mg/die con regressione totale della sintomatologia dopo 2 giorni di degenza e netta riduzione degli indici di flogosi e dei valori di troponina. La troponina T di picco è stata di 390 ng/l.

L'ECG è evoluto con persistenza di minimo sopraslivellamento del tratto ST con onde T negative nelle derivazioni infero-laterali (Figura 1B); il monitoraggio telemetrico continuo non ha evidenziato aritmie.

È stata eseguita risonanza magnetica che ha confermato un quadro di miopericardite acuta secondo i criteri di Lake-Louise con interessamento della parete infero-laterale del segmento basale e distale ove si documentavano nelle sequenze T2-pesate (STIR) alterazioni di segnale compatibili con edema miocardico e nelle sequenze post-contrastografiche tardive aree di enhancement con pattern non di tipo ischemico (Figura 2).

A completamento diagnostico è stata eseguita ricerca sierologica per altri agenti cardiotropici senza evidenza di posi-

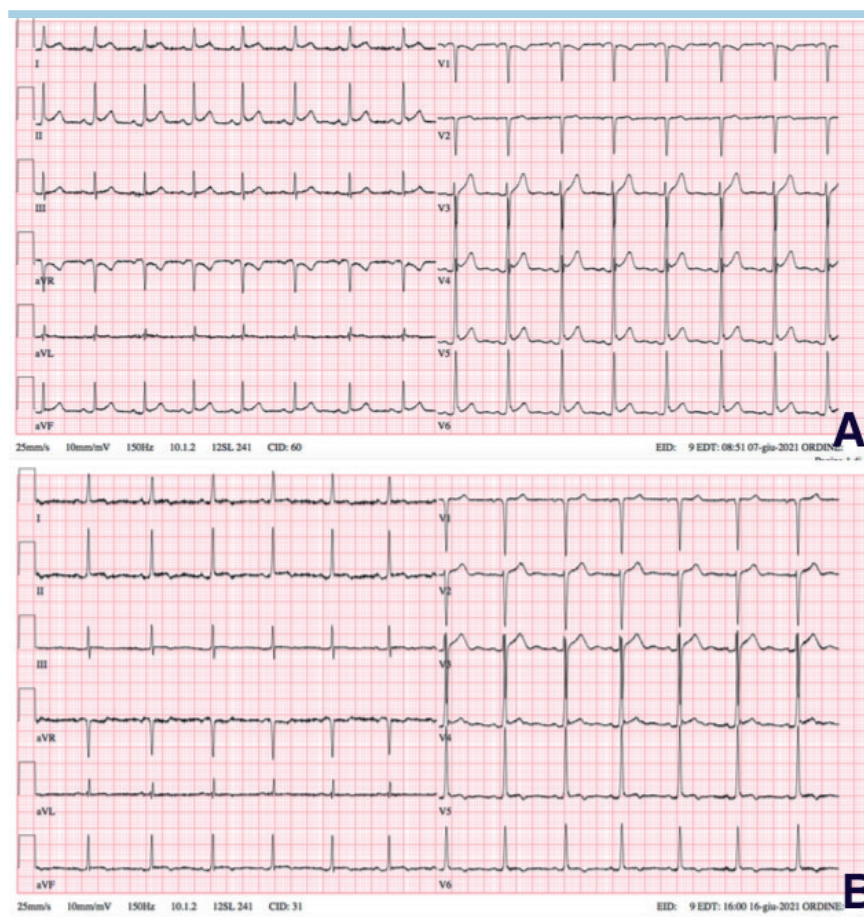
© 2021 Il Pensiero Scientifico Editore

Ricevuto 22.06.2021; nuova stesura 02.08.2021; accettato 03.08.2021.

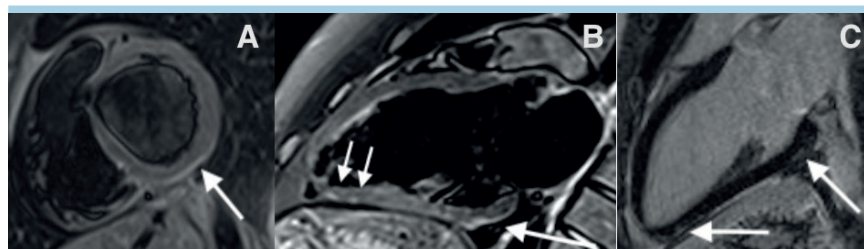
Gli autori dichiarano nessun conflitto di interessi.

Per la corrispondenza:

**Dr.ssa Sara Facetti** Via Brenta 7, 21046 Malnate (VA)  
e-mail: sara.facetti@libero.it



**Figura 1.** ECG che documenta ritmo sinusale con sopraslivellamento del tratto ST da V4 a V6 e derivazioni inferiori con sottoslivellamento del tratto ST in aVR (A); evoluzione elettrocardiografica con persistenza di lieve sopraslivellamento del tratto ST da V3 a V6 e derivazioni inferiori con onde T negative omosede (B).



**Figura 2.** Immagine spin-echo T2-pesata inversion recovery (con soppressione del segnale del tessuto adiposo) in proiezione asse corto che mostra edema miocardico a livello subepicardico del segmento infero-laterale basale (freccia) (A); stessa sequenza in proiezione asse lungo 2 camere che mostra area di edema subepicardico della parete inferiore a livello basale e distale (freccie) (B); sequenza inversion recovery-gradient echo post-contrastografica tardiva in proiezione asse lungo che mostra accumulo di enhancement con pattern non ischemico a livello inferiore basale e distale (freccie) (C).

tività anticorpali correlabili all'evento clinico; è stato rilevato elevato titolo IgG per *Mycoplasma pneumoniae* in assenza di titolo IgM significativo.

La degenza del ragazzo è decorsa regolarmente ed è stato dimesso in nona giornata in buone condizioni generali, con in programma follow-up clinico-laboratoristico a 1 mese e risonanza magnetica di controllo a 6 mesi. Il caso è stato segnalato all'Agenzia Italiana del Farmaco.

## DISCUSSIONE

Le miocarditi acute dopo vaccinazione sono eventi avversi rari ma già segnalati in passato, prevalentemente in associazione al vaccino per il virus del vaiolo<sup>1</sup>. La patogenesi non è ancora ben conosciuta. Numerosi autori hanno già descritto miocarditi e malattie autoimmuni in seguito ad infezione da SARS-CoV-2 con verosimile meccanismo di cross-reazione e

mimetismo molecolare<sup>7,8</sup> ed altri suggeriscono che potrebbero essere innescate anche dal vaccino, in particolare in individui geneticamente predisposti o con in anamnesi malattie autoimmuni pregresse<sup>9,10</sup>.

Le reazioni avverse al vaccino a mRNA BNT162b2 Pfizer-BioNTech (26.7% di 21621 casi, di cui 1.1% di grado severo e 2 decessi) si sono verificate prevalentemente nella popolazione più giovane e con un tempo medio di insorgenza di 1-2 giorni; l'unico evento avverso cardiovascolare tra quelli definiti "gravi" è un caso di tachicardia ventricolare<sup>2</sup>.

Negli ultimi mesi alcuni report hanno documentato casi di miocardite acuta dopo vaccino a mRNA in adolescenti e giovani adulti<sup>3,4</sup> e numerosissime segnalazioni sono giunte agli organi di sorveglianza. In particolare, negli Stati Uniti, in un report presentato ai Centers for Disease Control and Prevention vengono riferite dal VAERS (Vaccine Adverse Event Reporting System) 277 segnalazioni di miocardite nella fascia di età 15-24 anni sia con vaccino Pfizer che Moderna con un'incidenza dopo seconda dose di circa 16/1 000 000. I casi erano prevalentemente insorti entro 1 settimana dalla somministrazione della seconda dose, con flogosi di grado lieve, a decorso benigno e con degenze ospedaliere inferiori alla settimana<sup>5</sup>.

Il Ministero della Salute israeliano, paese dove è avvenuta l'immunizzazione dell'intera popolazione (5 049 424 abitanti) con vaccino Pfizer, sta investigando su 275 casi di miocardite di cui più della metà in stretta correlazione temporale con il vaccino e per lo più in giovani adulti e adolescenti<sup>6</sup>.

Anche la European Medicines Agency ha vagliato ad oggi 145 segnalazioni di miocardite e 138 di pericardite dopo vaccino Pfizer dall'inizio della campagna vaccinale ed ha conclu-

so che tali eventi possono verificarsi in casi molto rari, esortando gli operatori sanitari a prestare attenzione a segni e sintomi correlabili<sup>11</sup>.

In Italia è attualmente in corso la campagna vaccinale per tutte le fasce di età al di sopra dei 12 anni e centinaia di migliaia di under 30 riceveranno la seconda dose nei prossimi mesi con vaccini a mRNA e, dai dati di sicurezza finora disponibili, i benefici superano di molto i rischi anche in questa popolazione.

È tuttavia importante che il personale sanitario sia informato di questo raro, ma possibile evento avverso in modo tale da diagnosticarlo e trattarlo in modo tempestivo.

## RIASSUNTO

Presentiamo un caso clinico di miocardite acuta insorta in un uomo di 20 anni 2 giorni dopo la seconda dose di vaccino a mRNA Pfizer-BioNTech. Il decorso è stato favorevole e il paziente è stato dimesso dopo breve ospedalizzazione.

Recentemente sono stati pubblicati alcuni casi di miopericardite in pazienti che hanno ricevuto vaccini a mRNA per SARS-CoV-2. I Centers for Disease Control and Prevention americani e il comitato per la sicurezza della European Medicines Agency stanno valutando numerose segnalazioni e se vi sia un'aumentata incidenza rispetto all'atteso nella popolazione di adolescenti e giovani adulti vaccinati, specialmente di sesso maschile. Nonostante non sia stato provato con certezza un nesso causale, il personale sanitario dovrebbe essere a conoscenza di questo possibile evento avverso, anche in considerazione dell'elevato numero di giovani che hanno ricevuto e riceveranno vaccini a mRNA nei prossimi mesi.

**Parole chiave.** Miocardite; Vaccino.

## BIBLIOGRAFIA

1. Cassimatis DC, Atwood JE, Engler RM, Linz PE, Grabenstein JD, Vernalis MN. Smallpox vaccination and myopericarditis: a clinical review. *J Am Coll Cardiol* 2004;43:1503-10.
2. Polack FP, Thomas SJ, Kitchin N, et al. Safety and efficacy of the BNT162b2 mRNA Covid-19 vaccine. *N Engl J Med* 2020;383:2603-15.
3. Mayme M, Ferguson ID, Lewis P, et al. Symptomatic acute myocarditis in seven adolescents following Pfizer-BioNTech COVID-19 vaccination. *Pediatrics* 2021;148:e2021052478.
4. Abu Mouch S, Roguin A, Hellou E, et al. Myocarditis following COVID-19 mRNA vaccination. *Vaccine* 2021;39:3790-3.
5. Shimabukuro T; Vaccine Safety Team, CDC COVID-19 Vaccine Task Force.

- COVID-19 Vaccine Safety Updates. Vaccines and Related Biological Products Advisory Committee (VRBPAC). June 10, 2021. <https://www.fda.gov/media/150054/download> [ultimo accesso 3 agosto 2021].
6. Ministry of Health. Surveillance of Myocarditis (Inflammation of the Heart Muscle) Cases Between December 2020 and May 2021 (Including). June 2, 2021. <https://www.gov.it/en/departments/news/01062021-03> [ultimo accesso 3 agosto 2021].
7. Mele D, Flamigni F, Rapezzi C, Ferrari R. Myocarditis in COVID-19 patients: current problems. *Intern Emerg Med* 2021;16:1123-9.
8. Liu Y, Sawalha AH, Lu Q. COVID-19 and autoimmune diseases. *Curr Opin Rheumatol* 2021;33:155-62.
9. Vojdani A, Kharratian D. Potential

antigenic cross-reactivity between SARS-CoV-2 and human tissue with a possible link to an increase in autoimmune diseases. *Clin Immunol* 2020;217:108480.

10. Talotta R. Do COVID-19 RNA-based vaccines put at risk of immune-mediated diseases? In reply to "Potential antigenic cross-reactivity between SARS-CoV-2 and human tissue with a possible link to an increase in autoimmune diseases". *Clin Immunol* 2021;224:108665.

11. European Medicines Agency. Comirnaty and Spikevax: possible link to very rare cases of myocarditis and pericarditis. July 9, 2021. <https://www.ema.europa.eu/en/news/comirnaty-spikevax-possible-link-very-rare-cases-myocarditis-pericarditis> [ultimo accesso 3 agosto 2021].