

Gestione dei pazienti affetti da stenosi aortica severa e concomitante insufficienza mitralica severa

Francesca Lanni, Riccardo Granata, Stefano Capobianco, Emilio Di Lorenzo

U.O.C. Cardiologia/UTIC "D. Rotiroti", Dipartimento Medico-Chirurgico del Cuore e dei Vasi, A.O.R.N. San Giuseppe Moscati, Avellino

Patients with severe aortic valve stenosis who are candidates for transcatheter aortic valve replacement represent a high-risk population for the presence of frequent comorbidities (reduced left ventricular ejection fraction, associated valve insufficiency, right ventricular dysfunction and/or pulmonary hypertension). Aortic valve stenosis can be associated with any other valve defects but among these mitral regurgitation is the most commonly associated valve disease. The simultaneous presence of severe mitral regurgitation in patients with aortic stenosis is a negative prognostic factor, resulting in increased mortality and a high diagnostic complexity, in particular in the accuracy of the evaluation of the two valve defects and therapeutic management which, at present, are not supported by strong scientific evidence.

Key words. Aortic stenosis; Mitral regurgitation; Transcatheter aortic valve replacement.

G Ital Cardiol 2021;22(9 Suppl 1):4S-8S

INTRODUZIONE

L'insufficienza mitralica (IM) di grado moderato o severo è presente, nei pazienti affetti da stenosi valvolare aortica (SVA) severa, in una percentuale che va dal 2% al 37%, con una variabilità che rende conto dell'estrema eterogeneità dei criteri di quantificazione e delle diverse metodiche di valutazione applicate nei registri disponibili^{1,2}. Premesso che la maggior parte dei dati disponibili proviene da studi o registri non randomizzati, tali evidenze suggeriscono che la mortalità nei pazienti affetti da SVA severa è significativamente più alta nei pazienti con IM moderata o severa. Un'analisi di 11 104 pazienti del registro americano Transcatheter Valve Therapy (TVT) ha mostrato un incremento parallelo della mortalità ad 1 anno e della severità dell'IM (13.9% per nessuna IM, 15.8% per IM di grado lieve, 20.3% per IM di grado moderato e 23.4% per IM di grado severo; $p < 0.0001$)². In una metanalisi del 2015 che includeva 8015 pazienti sottoposti a sostituzione transcatterale di valvola aortica (TAVR) la mortalità a 30 giorni e a 1 anno era aumentata nei pazienti con IM severa (odds ratio 1.49, intervallo di confidenza [IC] 95% 1.16-1.92 e hazard ratio [HR] 1.32, IC 95% 1.12-1.55, rispettivamente)¹. Contrariamente alla struttura più semplice della valvola aortica, l'apparato della valvola mitrale è una struttura dinamica complessa e un'anomalia in una qualsiasi delle componenti dell'apparato valvolare mitralico o in una struttura cardiaca correlata può da sola causare un'insufficienza. Esempi di IM tipicamente associati alla SVA sono quella secondaria alla calcificazione anulare mitralica che produce una limitazione del movimento della valvola (forma primitiva) e

quella secondaria ad aumento della pressione sistolica del ventricolo sinistro, con conseguente aumento del postcarico con rimodellamento ventricolare (forma secondaria). In realtà esistono poche osservazioni sull'eziologia dell'IM nei pazienti con SVA, ma sembra che l'eziologia funzionale rappresenti una percentuale maggiore³. L'IM riscontrata nei pazienti con SVA ha caratteristiche tendenzialmente differenti rispetto alla "IM funzionale", più tipica del paziente con scompenso cardiaco³. In particolare, l'IM del paziente con SVA tende ad essere caratterizzata da un ridotto volume rigurgitante⁴. Ciononostante, un seppur contenuto volume rigurgitante è in grado di determinare un significativo peggioramento della prognosi. È verosimile pensare che il motivo sia da ricercare nella fisiopatologia della SVA, in cui, generalmente, i pazienti hanno ventricoli sinistri di dimensioni relativamente piccole, con ipertrofia concentrica e con elevate pressioni di riempimento ventricolare sinistro⁵. In questo scenario, anche un modesto rigurgito mitralico può ridurre significativamente il "forward stroke volume", indurre un aumento della pressione atriale sinistra (e disfunzione atriale sinistra), favorendo, infine, l'attivazione di quei sistemi neuro-ormonali che contribuiscono al rimodellamento ventricolare sinistro, analogamente a ciò che accade nel paziente con scompenso cardiaco a frazione di eiezione conservata. Esistono, inoltre, dati a supporto dell'importanza che riveste l'interdipendenza funzionale dei due difetti valvolari, soprattutto in fase diagnostica e di stratificazione del rischio. La presenza di IM moderata o severa può, infatti, causare una sottostima del grado di SVA e, per contro, la presenza di SVA severa può portare a sovrastimare il grado di rigurgito mitralico⁶. Tali aspetti rendono estremamente complessa la gestione clinica di tali pazienti e l'introduzione della TAVR e del trattamento transcatterale dell'IM se da un lato ha notevolmente ampliato le possibilità di trattamento, dall'altro ha introdotto ulteriori elementi di complessità nell'albero decisionale.

© 2021 Il Pensiero Scientifico Editore

Gli autori dichiarano nessun conflitto di interessi.

Per la corrispondenza:

Dr. Emilio Di Lorenzo U.O.C. Cardiologia/UTIC "D. Rotiroti", Dipartimento Medico-Chirurgico del Cuore e dei Vasi, A.O.R.N. San Giuseppe Moscati, Contrada Amoretta, 83100 Avellino
e-mail: emdilorenzo4237@aosgmoscati.av.it

VALUTAZIONE DELL'INSUFFICIENZA MITRALICA NEI PAZIENTI CON STENOSI AORTICA

Nella scelta della migliore strategia terapeutica in questi pazienti la diagnosi e quantizzazione corretta dell'IM gioca un ruolo di centrale importanza. Il significato clinico dell'IM è stato a lungo sottovalutato nei pazienti affetti da SVA severa per la preponderanza dei segni clinici legati alla patologia valvolare aortica.

L'ecocardiografia, sia transtoracica (ETT) che transesofagea (ETE) bi- e tridimensionale, è l'indagine diagnostica principale. Sia allo scopo di ottenere una valutazione corretta di entrambi i vizi valvolari che per distinguere l'IM primaria da quella secondaria per le possibili diverse scelte terapeutiche, la quantificazione del rigurgito mitralico deve includere tutti i parametri qualitativi, semi-quantitativi e quantitativi, in particolare⁷:

- morfologia della valvola: determinare la qualità e il movimento dei lembi con una precisa descrizione anatomica delle lesioni utilizzando l'anatomia segmentale e funzionale secondo la classificazione di Carpentier, misurare l'anulus mitralico, segnalare la presenza di calcificazioni, flail, difetti di coaptazione;
- caratteristiche del rigurgito al color-Doppler e al Doppler continuo;
- misurazione della vena contracta (≥ 7 mm);
- valutazione del flusso delle vene polmonari;
- presenza al Doppler pulsato di un'onda E dominante > 1.5 m/s;
- area effettiva dell'orifizio rigurgitante (≥ 40 mm² nell'IM primaria; ≥ 20 mm² nell'IM secondaria);
- volume rigurgitante (≥ 60 ml nell'IM primaria; ≥ 30 ml nell'IM secondaria);
- diametri e volumi delle camere cardiache;
- funzione contrattile del ventricolo destro e sinistro;
- rigurgito tricuspidalico e pressione arteriosa polmonare;
- strain longitudinale globale, che potrebbe essere di potenziale interesse per l'individuazione di disfunzione subclinica del ventricolo sinistro.

Sebbene la gravità dell'IM non influisca sulla valutazione della gravità della SVA è fondamentale tenere presente di alcuni fattori di confondimento che rendono particolarmente complessa la valutazione corretta dei due vizi valvolari concomitanti, in quanto l'IM può portare ad una sottostima della SVA se si valuta il gradiente di pressione medio e la velocità del jet all'ecocardiografia, così come la SVA severa può portare ad una sovrastima dell'IM se si considera il solo volume rigurgitante. In particolare:

- l'elevata pressione di riempimento del ventricolo sinistro nella SVA può causare una sovrastima della gravità del rigurgito mitralico se viene utilizzata principalmente la dimensione del jet per valutare il grado di insufficienza, così come il volume rigurgitante aumenterà in modo sproporzionato per una data area dell'orifizio rigurgitante⁸;
- il jet dell'IM ad alta velocità può essere scambiato per il jet della SVA poiché entrambi sono segnali sistolici diretti lontano dall'apice. La temporizzazione del segnale è il modo più affidabile per distinguere la curva di velocità al Doppler continuo del rigurgito mitralico da quello della SVA. Il jet dell'IM ha una durata più lunga, iniziando con la chiusura della valvola mitrale e continuando fino all'apertura della stessa⁸;

- la velocità di flusso transaortico può essere bassa con conseguente basso gradiente anche in presenza di SVA severa configurando il quadro di SVA severa "low flow-low gradient". In questa condizione, mentre il sovraccarico di volume dovuto al rigurgito mitralico porta il ventricolo ad operare all'estremità della curva di Starling con conseguente elevata pressione diastolica di riempimento del ventricolo sinistro, la gittata sistolica efficace è ridotta a causa del rigurgito in atrio sinistro che ha bassa pressione^{7,9}. Questo potrebbe spiegare perché la coesistenza di IM e SVA severa rappresenta un marker di profilo emodinamico e di esito clinico peggiori;
- infine, nella valutazione dei pazienti con SVA "low flow-low gradient" o "paradoxical low flow-low gradient" l'utilizzo della tomografia computerizzata può essere utile fornendo il dato del calcium score che in un contesto clinico complesso contribuisce alla più corretta caratterizzazione del vizio valvolare aortico e di conseguenza consente di poter meglio valutare reciprocamente i due vizi valvolari combinati.

IMPATTO PROGNOSTICO DELL'INSUFFICIENZA MITRALICA IN PAZIENTI CON STENOSI VALVOLARE AORTICA

L'impatto dell'IM sulla storia naturale e sugli esiti dei pazienti con concomitante SVA resta un argomento dibattuto. La gran parte dei dati oggi disponibili riguarda l'impatto dell'IM nei pazienti con SVA severa, già sottoposti a TAVR¹⁰⁻¹². Tuttavia, resta poco chiaro quale sia l'impatto dell'IM sull'intera storia naturale dei pazienti con SVA: dal follow-up medico dei pazienti con SVA non severa, fino alla valutazione preoperatoria dei pazienti con SVA severa candidati a TAVR. Nonostante risultati contrastanti¹³, è ormai chiaro che la presenza di IM moderata o severa identifica una SVA severa di "stadio avanzato", che si associa ad una prognosi sensibilmente peggiore dopo il trattamento¹⁴. Il trattamento chirurgico di questi pazienti resta gravato da un tasso di mortalità estremamente elevato, che può arrivare anche al doppio rispetto alla chirurgia di patologie valvolari isolate. Nella Euro Heart Survey, il rischio operatorio oscillava tra lo 0.9% e il 3.9% per gli interventi di patologie valvolari isolate, raggiungendo valori del 6.5% in caso di più patologie valvolari concomitanti¹⁵. Nel Society of Thoracic Surgeons (STS) National Database la mortalità associata alla sostituzione chirurgica isolata della valvola aortica e mitralica era rispettivamente del 4.3% e 6.4%, raggiungendo il 9.6% nei casi di doppia sostituzione valvolare¹⁶. Va inoltre considerato che i dati oggi disponibili riguardano prevalentemente patologie valvolari "isolate", mentre quelli relativi alle patologie multivalvolari sono scarsi. Riprova di questa mancanza di dati consistenti sta nel fatto che le linee guida americane ed europee offrono raccomandazioni molto limitate riguardo al trattamento dei pazienti con più patologie valvolari concomitanti^{7,17,18}, basate peraltro su piccoli studi o "expert consensus opinion" (livello di evidenza C). Le attuali evidenze riassunte nelle più recenti linee guida⁷ sostanzialmente suggeriscono una gestione terapeutica basata sul trattamento del vizio valvolare prevalente. Nell'eventualità in cui sia difficile identificare il vizio valvolare prevalente, allora bisogna farsi guidare da fattori clinico-strumentali concomitanti (disfunzione ventricolare sinistra, sintomatologia preva-

lente, rischio perioperatorio). La scelta più comune, nei casi giudicati ad elevato rischio chirurgico, resta quella di trattare prima il vizio aortico e poi rivalutare la patologia mitralica per poi trattarla eventualmente mediante approccio transcateretere se anatomicamente fattibile. Nei grandi trial randomizzati che hanno validato la TAVR come trattamento efficace e sicuro nei pazienti con SVA severa e rischio chirurgico alto, intermedio e basso, i pazienti che presentavano concomitante insufficienza valvolare mitralica di grado severo erano esclusi o sottorappresentati (in particolare nei trial in pazienti a basso rischio). Nei trial PARTNER, ad esempio, la prevalenza di valvulopatie associate ed in particolare di insufficienza valvolare mitralica di grado da moderato a severo, risulta essere pari a circa il 20% nel PARTNER 1¹⁹ e nel PARTNER 2²⁰, mentre si attestava al di sotto del 2% nel PARTNER 3²¹. Pertanto, gran parte delle evidenze attualmente disponibili a riguardo ci giungono da trial non randomizzati e registri. Da un'analisi del registro TVT², oltre ad un aumento della mortalità, l'IM risultava anche essere associata ad un maggior tasso di ospedalizzazioni per scompenso cardiaco, una maggiore permanenza in terapia intensiva, una maggiore durata complessiva della degenza ed un più alto tasso di pazienti dimessi con indicazione a percorsi di riabilitazione cardiologica². Inoltre, è stato riscontrato un miglioramento dell'IM ≥ 1 grado nel 79% dei pazienti con IM severa e nel 66% dei pazienti con IM moderata. Tra questi pazienti con IM almeno moderata, quelli che andavano incontro a miglioramento dell'IM dopo TAVR presentavano una ridotta mortalità ($p=0.022$) e un ridotto tasso di riospedalizzazioni per scompenso ($p<0.001$), rispetto ai pazienti con IM non migliorata. Da una sottoanalisi del trial PARTNER²², il riscontro preoperatorio di IM di grado moderato o severo (prevalentemente moderato) era associato ad un aumento della mortalità al follow-up a 2 anni dopo sostituzione chirurgica di valvola aortica (SAVR), ma non dopo TAVR, suggerendo che il trattamento percutaneo della SVA potrebbe essere una valida opzione in pazienti selezionati ad alto rischio chirurgico, affetti da concomitante SVA di grado severo ed IM di grado almeno moderato. In questa sottoanalisi non vi erano differenze significative in termini di mortalità a 2 anni tra pazienti sottoposti a TAVR con e senza IM moderata o severa (34.0% vs 28.7%; HR 1.20, IC 95% 0.74-1.95; $p=0.43$). Al contrario, nei pazienti sottoposti a SAVR, l'IM di grado moderato o severo si associava ad una mortalità significativamente maggiore nel follow-up a 2 anni (41.1% vs 22.4%; HR 1.95, IC 95% 1.16-3.27; $p=0.01$). Analogamente, in uno studio prospettico di D'Onofrio et al.²³, i pazienti sottoposti a TAVR con IM di grado almeno moderato (IM $\geq 2+$) presentavano un rischio chirurgico significativamente maggiore (26.9% vs 19.6%; $p<0.001$) ed un tasso di mortalità intraospedaliera più alto (9.3% vs 3.0%; $p=0.10$), sebbene non significativo. Secondo Toggweiler et al.²⁴, invece, l'IM moderata o severa nei pazienti sottoposti a TAVR si associava ad un aumento della sola mortalità a breve termine (follow-up a 30 giorni), ma non di quella a lungo termine. Tuttavia, questa differenza in termini di impatto prognostico dell'IM di grado severo dopo TAVR potrebbe essere spiegata dalla più alta quota di pazienti con IM di grado severo preoperatorio presente nell'analisi proposta da Toggweiler, rispetto alla sottoanalisi del PARTNER e allo studio di D'Onofrio et al. A partire dal 2011, sono stati riportati svariati casi di trattamento percutaneo combinato in pazienti affetti da SVA ed IM di grado severo²⁵⁻²⁸. D'Ancona et al.²⁹ hanno riportato i dati di 14 pazienti sottoposti tra il 2010 e il 2013 prima a

TAVR e successivamente a riparazione della mitrale mediante MitraClip (Abbott Vascular, Santa Clara, CA, USA). Di 31 pazienti affetti da concomitante SVA ed IM severa, la strategia proposta da D'Ancona et al. è stata quella di trattare tutti con TAVR e rivalutare i pazienti a distanza. Nella maggior parte dei casi è stato osservato un miglioramento dei sintomi e della funzione sistolica del ventricolo sinistro. La scelta di sottoporre i pazienti a riparazione transcateretere della mitrale in una procedura "staged" si basava non sul miglioramento dell'IM (peraltro scarsamente riportato in letteratura), ma sulla gravità e ricorrenza dei sintomi, nonostante terapia medica massimale. Al primo follow-up, dopo la sola TAVR, il 50% dei pazienti era in classe NYHA III ed il restante 50% in classe NYHA IV. Al secondo follow-up (dopo TAVR + MitraClip) nessun paziente era in classe NYHA IV, ma è stato osservato un trend di miglioramento della classe NYHA, sebbene non significativo. Secondo le linee guida dell'American College of Cardiology/American Heart Association (ACC/AHA)¹⁷, per i pazienti con SVA severa e concomitante IM di grado severo, il trattamento chirurgico (SAVR + chirurgia della valvola mitrale) rappresenta il "best treatment", sia nei casi in cui l'IM sia primaria che secondaria. Le stesse linee guida suggeriscono di prendere in considerazione il doppio trattamento percutaneo (TAVR + riparazione transcateretere della mitrale) solo per i pazienti con rischio chirurgico alto o proibitivo, indipendentemente dal tipo di IM (primaria o secondaria). L'ACC/AHA sottolineano che, in questo ambito, il trattamento percutaneo della valvola mitrale è da considerare come una procedura da realizzare solo in un secondo momento ("staged"), qualora, dopo TAVR, persista IM di grado severo con anatomia favorevole, associata a sintomi nonostante la terapia medica^{7,30}.

VALUTAZIONE DELLA STRATEGIA TERAPEUTICA

Sebbene non esista, al momento, uno standard di riferimento, a parte tutti gli strumenti di stratificazione del rischio applicati agli altri pazienti (EuroSCORE, STS score, ecc.), per decidere quale strategia terapeutica sia la migliore nei pazienti con SVA ed IM, dai dati disponibili possono essere tratti degli spunti relativi ad alcuni fattori che potrebbero suggerire un percorso terapeutico specifico per il singolo paziente.

Il principale fattore che dovrebbe determinare la scelta terapeutica è la possibilità di poter prevedere la riduzione dell'IM dopo la correzione del vizio valvolare aortico. Da un punto di vista fisiopatologico, la risoluzione della SVA e la conseguente riduzione del postcarico e delle pressioni ventricolari sinistre dovrebbe determinare come diretta conseguenza una riduzione del rigurgito mitralico. Sebbene, la maggior parte dei dati disponibili dimostri una riduzione dell'IM nella maggioranza dei pazienti, non è ancora chiaro quanto questo effetto si associ ad un miglioramento degli esiti clinici. È opinione comune che sia più probabile una riduzione del rigurgito mitralico in pazienti sottoposti a correzione della SVA con IM secondaria rispetto a quelli con IM primaria; tuttavia, non esistono evidenze chiare in tal senso soprattutto per le difficoltà nella corretta valutazione strumentale del vizio mitralico. In uno studio pubblicato da Cortes et al.³¹, nel 37% del gruppo TAVR con IM sottoposti ad ETE, ben il 74% dei pazienti classificato come IM secondaria è stato riclassificato a IM primaria mentre il 13.5% di quelli classificati con IM primaria sono stati riclassificati a IM secondaria. Inoltre nell'analisi multivariata, la classificazione mediante ETT (IM organico vs funzionale)

non è stata in grado di prevedere i cambiamenti nell'IM dopo TAVR. In questo studio, inoltre è stata osservata una riduzione significativa dell'IM post-TAVR ma non associata ad una riduzione della mortalità. Da sottolineare che la presenza di un anulus mitralico >35.5 mm e la calcificazione dell'anulus mitralico rilevata alla tomografia computerizzata erano fattori predittivi di persistenza dell'IM post-procedurale. Nell'analisi del registro TVT, in pazienti sottoposti a TAVR è stata osservata una riduzione del rigurgito nel 79% dei pazienti con rigurgito severo e nel 66% dei pazienti con rigurgito moderato e tale miglioramento è stato associato ad un impatto positivo sugli esiti ad 1 anno (mortalità e ospedalizzazione per scompenso cardiaco). I fattori predittivi di una mancata riduzione dell'IM post-TAVR erano: ridotta superficie corporea, aumentato diametro telediastolico, minore gradiente atrioventricolare medio, fibrillazione/flutter atriale preprocedura e precedente procedura valvolare aortica². Nella metanalisi di Nombela-Franco et al.¹, l'IM moderata o severa è migliorata rispettivamente nel 48.2% e 57% dei pazienti. Non sono stati valutati gli esiti a lungo termine associati a questo miglioramento. Nella metanalisi di Chakravarty et al.³², la severità dell'IM moderata-severa è migliorata nel 61 ± 6.0%, è peggiorata nel 3.0 ± 1.0% ed è rimasta invariata nel 36.0 ± 4.0% dei pazienti. La presenza di IM residua moderata-grave post-TAVR è stata associata ad un aumento statisticamente significativo della mortalità ad 1 anno, rispetto all'IM residua non lieve (rischio relativo 1.48, IC 95% 1.31-1.68; p<0.00001).

Questi dati, seppur non conclusivi, suggeriscono fortemente che una valutazione ecocardiografica (ETT e ETE) approfondita associata eventualmente ad altre metodiche di imaging è fondamentale per cercare di comprendere nel

miglior modo possibile il meccanismo dell'IM. Infatti, dalla valutazione integrata clinico-strumentale si possono identificare alcune tipologie di pazienti in cui è improbabile che ci sia un miglioramento dell'IM dopo correzione della SVA come ad esempio i pazienti con IM da flail di un lembo o con insufficienza severa da malattia degenerativa. Le strategie terapeutiche possibili, sostanzialmente sono (Figura 1): a) SAVR; b) SAVR e riparazione/sostituzione della valvola mitrale; c) TAVR; d) TAVR e successivo trattamento transcatterete dell'IM.

CONCLUSIONI

La presenza di un'IM severa in pazienti con SVA severa è associata a esiti clinici sfavorevoli. Questi pazienti, inoltre, hanno rischi periprocedurali maggiori sia se sottoposti a chirurgia che a trattamento transcatterete ed è molto difficile prevedere se l'IM migliorerà dopo il trattamento della SVA. Premesso che un dato certo è che circa la metà dei pazienti con IM moderata o severa migliora dopo la correzione del vizio aortico, anche se non si conosce ancora bene perché questo si verifichi e quali sono i fattori predittivi, i pazienti con IM e SVA necessitano di una valutazione strumentale molto accurata, una integrazione con i dati clinici e una valutazione multidisciplinare per decidere la strategia terapeutica migliore.

RIASSUNTO

I pazienti affetti da stenosi valvolare aortica severa candidati a sostituzione transcatterete di valvola aortica rappresentano una popolazione ad elevato rischio per presenza di frequenti comorbi-

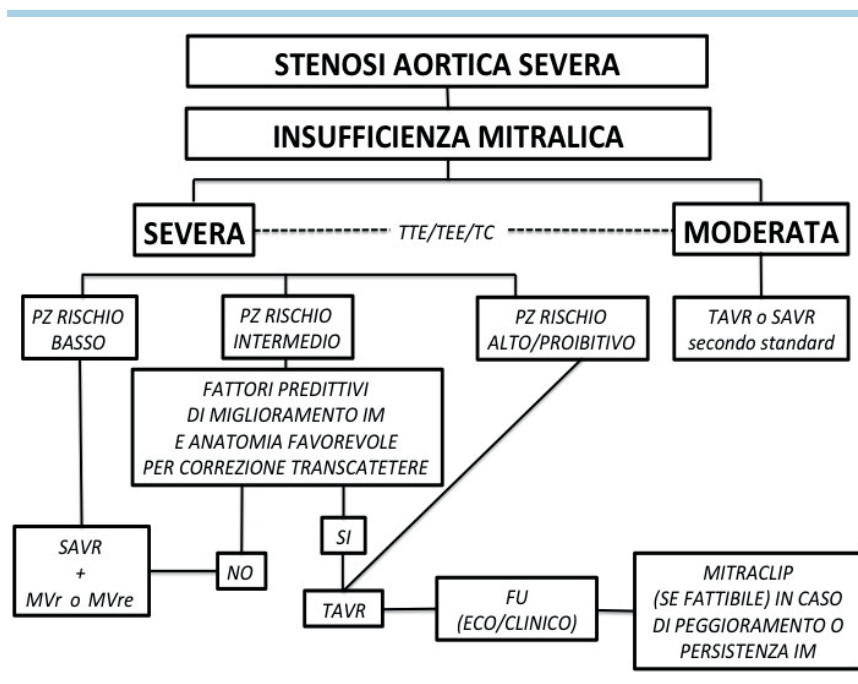


Figura 1. Algoritmo di trattamento dei pazienti con stenosi valvolare aortica severa e insufficienza mitralica moderata o severa.

FU, follow-up; IM, insufficienza mitralica; MVr, sostituzione della valvola mitrale; MVRe, riparazione della valvola mitrale; SAVR, sostituzione chirurgica di valvola aortica; TAVR, sostituzione transcatterete di valvola aortica; TC, tomografia computerizzata; TEE, ecocardiografia transesofagea; TTE, ecocardiografia transtoracica.

lità (bassa frazione di eiezione del ventricolo sinistro, insufficienza valvolare associata, disfunzione ventricolare destra e/o ipertensione polmonare). Alla stenosi valvolare aortica può associarsi qualsiasi altro vizio valvolare, ma tra questi, l'insufficienza mitralica è la valvulopatia più comunemente associata alla stenosi aortica. La contemporanea presenza di insufficienza mitralica severa in pazienti affetti da stenosi valvolare aortica è un fattore prognostico

negativo, comportando un aumento della mortalità oltre ad un'elevata complessità diagnostica, in particolare nell'accuratezza della valutazione dei due vizi valvolari e nelle scelte terapeutiche che, al momento, non sono supportate da robuste evidenze scientifiche.

Parole chiave. Insufficienza mitralica; Sostituzione transcateretere di valvola aortica; Stenosi aortica.

BIBLIOGRAFIA

- Nombela-Franco L, Eltchaninoff H, Zahn R, et al. Clinical impact and evolution of mitral regurgitation following transcatheter aortic valve replacement: a meta-analysis. *Heart* 2015;101:1395-405.
- Mavromatis K, Thourani VH, Stebbins A, et al. Transcatheter aortic valve replacement in patients with aortic stenosis and mitral regurgitation. *Ann Thorac Surg* 2017;104:1977-85.
- Barreiro CJ, Patel ND, Fitton TP, et al. Aortic valve replacement and concomitant mitral valve regurgitation in the elderly: impact on survival and functional outcome. *Circulation* 2005;112(9 Suppl):1443-7.
- Benfari G, Setti M, Nistri S, et al. Relevance of functional mitral regurgitation in aortic valve stenosis. *Am J Cardiol* 2020;136:115-21.
- Goncalves A, Marcos-Alberca P, Almeria C, et al. Acute left ventricle diastolic function improvement after transcatheter aortic valve implantation. *Eur J Echocardiogr* 2011;12:790-7.
- Katte F, Franz M, Jung C, et al. Impact of concomitant mitral regurgitation on transvalvular gradient and flow in severe aortic stenosis: a systematic ex vivo analysis of a subentity of low-flow low-gradient aortic stenosis. *EuroIntervention* 2018;13:1635-44.
- Baumgartner H, Falk V, Bax JJ, et al.; ESC Scientific Document Group. 2017 ESC/EACTS Guidelines for the management of valvular heart disease. *Eur Heart J* 2017;38:2739-91.
- Benfari G, Clavel MA, Nistri S, et al. Concomitant mitral regurgitation and aortic stenosis: one step further to low-flow preserved ejection fraction aortic stenosis. *Eur Heart J Cardiovasc Imaging* 2018;19:569-73.
- Pibarot P, Dumesnil JG. Low-flow, low-gradient aortic stenosis with normal and depressed left ventricular ejection fraction. *J Am Coll Cardiol* 2012;60:1845-53.
- Barbanti M, Dvir D, Tan J, Webb JG. Aortic stenosis and mitral regurgitation: implications for transcatheter valve treatment. *EuroIntervention* 2013;9 Suppl:S69-71.
- Ruel M, Kapila V, Proce J, et al. Natural history and predictors of outcome in patients with concomitant functional mitral regurgitation at the time of aortic valve replacement. *Circulation* 2006;114(1 Suppl):I541-6.
- Schubert SA, Yarboro LT, Madala S, et al. Natural history of coexistent mitral regurgitation after aortic valve replacement. *J Thorac Cardiovasc Surg* 2016;151:1032-9, 1042.e1.
- Moazami N, Diodato MD, Moon MR, et al. Does functional mitral regurgitation improve with isolated aortic valve replacement? *J Card Surg* 2004;19:444-8.
- Généreux P, Pibarot P, Redfors B, et al. Staging classification of aortic stenosis based on the extent of cardiac damage. *Eur Heart J* 2017;38:3351-8.
- Iung B, Baron G, Butchart EG, et al. A prospective survey of patients with valvular heart disease in Europe: The Euro Heart Survey on Valvular Heart Disease. *Eur Heart J* 2003;24:1231-43.
- Fernandez FG, Shahian DM, Kormos R, et al. The Society of Thoracic Surgeons National Database 2019 Annual Report. *Ann Thorac Surg* 2019;108:1625-32.
- Otto CM, Nishimura RA, Bonow RO, et al. 2020 ACC/AHA Guideline for the management of patients with valvular heart disease: a report of the American College of Cardiology/American Heart Association Joint Committee on Clinical Practice Guidelines. *Circulation* 2021;143:e72-227.
- Dziadzko V, Dziadzko M, Medina-Inojosa JR, et al. Causes and mechanisms of isolated mitral regurgitation in the community: clinical context and outcome. *Eur Heart J* 2019;40:2194-202.
- Smith CR, Leon MB, Mack MJ, et al.; PARTNER Trial Investigators. Transcatheter versus surgical aortic-valve replacement in high-risk patients. *N Engl J Med* 2011;364:2187-98.
- Leon MB, Smith CR, Mack MJ, et al.; PARTNER 2 Investigators. Transcatheter or surgical aortic-valve replacement in intermediate-risk patients. *N Engl J Med* 2016;374:1609-20.
- Mack MJ, Leon MB, Thourani VH, et al.; PARTNER 3 Investigators. Transcatheter aortic-valve replacement with a balloon-expandable valve in low-risk patients. *N Engl J Med* 2019;380:1695-705.
- Barbanti M, Webb JG, Hahn RT, et al.; Placement of Aortic Transcatheter Valve Trial Investigators. Impact of preoperative moderate/severe mitral regurgitation on 2-year outcome after transcatheter and surgical aortic valve replacement: insight from the Placement of Aortic Transcatheter Valve (PARTNER) Trial Cohort A. *Circulation* 2013;128:2776-84.
- D'Onofrio A, Gasparetto V, Napolitano M, et al. Impact of preoperative mitral valve regurgitation on outcomes after transcatheter aortic valve implantation. *Eur J Cardiothorac Surg* 2012;41:1271-7.
- Toggweiler S, Boone RH, Rodés-Cabau J, et al. Transcatheter aortic valve replacement: outcomes of patients with moderate or severe mitral regurgitation. *J Am Coll Cardiol* 2012;59:2068-74.
- Barbanti M, Ussia GP, Tamburino C. Percutaneous treatment of aortic stenosis and mitral regurgitation in the same patient: first human cases description. *Catheter Cardiovasc Interv* 2011;78:650-5.
- Madder RD, Safian RD, Gallagher M, Senter SR, Hanzel GS. The first report of transcatheter aortic valve implantation and percutaneous mitral valve repair in the same patient. *JACC Cardiovasc Interv* 2011;4:824.
- Ong SH, Beucher H, Mueller R, Gerckens U, Boekstegers P. Percutaneous double-valve interventions for aortic stenosis and pure mitral regurgitation. *Am J Cardiol* 2011;108:893-5.
- Rudolph V, Schirmer J, Franzen O, et al. Bivalvular transcatheter treatment of high-surgical-risk patients with coexisting severe aortic stenosis and significant mitral regurgitation. *Int J Cardiol* 2013;167:716-20.
- D'Ancona G, Paranskaya L, Öner A, Kische S, Ince H. Mitro-aortic pathology: a point of view for a fully transcatheter staged approach. *Neth Heart J* 2017;25:605-8.
- Feldman T, Kar S, Elmariah S, et al.; EVEREST II Investigators. Randomized comparison of percutaneous repair and surgery for mitral regurgitation: 5-year results of EVEREST II. *J Am Coll Cardiol* 2015;66:2844-54.
- Cortes C, Amat-Santos IJ, Nombela-Franco L, et al. Mitral regurgitation after transcatheter aortic valve replacement: prognosis, imaging predictors, and potential management. *JACC Cardiovasc Interv* 2016;9:1603-14.
- Chakravarty T, Van Belle E, Jilaihawi H, et al. Meta-analysis of the impact of mitral regurgitation on outcomes after transcatheter aortic valve implantation. *Am J Cardiol* 2015;115:942-9.